

Potencial evocado somatossensitivo transoperatório na malformação de Chiari. Relato de caso e argumentação

Jefferson Rosi Junior¹, Manoel Jacobsen Teixeira², Lin Tchya Yeng³, Juliana Gozzo Sékula⁴, Carlos Daniel Christ⁴, Daniel Ciampi de Andrade⁵, Antônio Carlos Montanaro⁶, Paulo Geraldo Dorsa de Oliveira⁷, Eberval Gadelha Figueiredo⁸

Serviço de Neurologia e Neurocirurgia Prof. Dr. Walter Carlos Pereira, São Paulo, SP, Brasil e Divisão de Clínica Neurocirúrgica do Hospital das Clínicas da Faculdade de Medicina da Universidade de São Paulo (HCFMUSP), São Paulo, SP, Brasil.

RESUMO

Os autores relatam o caso uma mulher de 23 anos, sintomática pela malformação de Chiari, submetida à decompressão cirúrgica da fossa posterior do crânio, com o transoperatório monitorizado por meio de potencial evocado somatossensitivo que auxiliou no resultado satisfatório obtido. É sugerido que as cirurgias para tratamento da malformação de Chiari sejam sempre monitorizadas por esse método.

PALAVRAS-CHAVE

Malformação de Arnold-Chiari, decompressão cirúrgica, potenciais somatossensoriais evocados.

ABSTRACT

Somatosensory evoked potential intraoperatively in malformation Chiari. Case report and discussion

The authors report the case of a woman 23 years, symptomatic for Chiari malformation, that underwent surgical decompression of the cranium posterior fossa, with intraoperative monitored by evoked potential somatosensitivo, who assisted in the satisfactory outcome. It is suggested that the surgical treatment of Chiari malformation are always monitored by this method.

KEYWORDS

Arnold-Chiari malformation, decompression surgical, evoked potentials somatosensory.

- 1 Neurocirurgião do Hospital das Clínicas da Faculdade de Medicina da Universidade de São Paulo (HCFMUSP) e do Serviço de Neurologia e Neurocirurgia Prof. Dr. Walter Carlos Pereira, São Paulo, SP, Brasil.
- 2 Professor titular de Neurocirurgia do HCFMUSP, São Paulo, SP, Brasil.
- 3 Chefe do Ambulatório de Dor em Medicina Física e Reabilitação do HCFMUSP, São Paulo, SP, Brasil.
- 4 Médico fisiatra da Escola Paulista de Medicina da Universidade Federal de São Paulo (Unifesp/EPM), São Paulo, SP, Brasil.
- 5 Neurologista do HCFMUSP, São Paulo, SP, Brasil.
- 6 Médico neurocirurgião chefe do Serviço de Neurologia e Neurocirurgia Prof. Dr. Walter Carlos Pereira, São Paulo, SP, Brasil.
- 7 Médico neurocirurgião assistente do Serviço de Neurologia e Neurocirurgia Prof. Dr. Walter Carlos Pereira, São Paulo, SP, Brasil.
- 8 Professor de Neurocirurgia da FMUSP, São Paulo, SP, Brasil.

Introdução

A malformação de Chiari é situada na fossa posterior do crânio, onde há uma desproporção entre uma cavidade pequena, acima ocluída pela tenda cerebelar e abaixo conectada ao canal raquidiano pelo forame magno, para acomodar a somatória dos volumes de sangue, liquor, cerebelo e tronco encefálico. Com a falta de espaço, o cerebelo que pode comprimir o tronco encefálico causa herniação ao ultrapassar os limites do forame magno em busca de espaço na direção do canal raquidiano e comprime não apenas o tronco encefálico, em especial o bulbo, como a medula cervical alta, daí todo quadro clínico que pode ser encontrado, desde cefaleia occipital e cervicalgia posterior, vertigem, sensação de desfalecimento, em especial ao fazer hiperextensão do pescoço, dispneia, parestias de nervos cranianos com dificuldades de deglutição, de articulação da fala, parestias de membros superiores e inferiores, alterações da função dos esfíncteres urinário e fecal, alterações de sensibilidade, apneia do sono e até comprometimento do nível e do conteúdo da consciência nos casos mais graves associados a compressão do quarto ventrículo e hidrocefalia não comunicante. A associação da malformação de Chiari com a siringomielia pode tornar ainda mais grave o quadro clínico dos doentes, em especial pelo acréscimo das alterações da sensibilidade tátil, térmica e dolorosa típicas da siringomielia, bem como pelos déficits motores, nos casos mais avançados. A malformação de Chiari é congênita, porém pode ser consequência de procedimentos cirúrgicos na coluna lombar como nos casos de derivações liquóricas lomboperitoneais para o tratamento da hidrocefalia de pressão normal. É também achado não incomum a associação da malformação de Chiari, além da siringomielia com meningocele, meningomielocelo, meningoradiculocelo, entre outras malformações do tubo neural.¹⁻⁵

O exame de ressonância magnética do encéfalo é o principal método diagnóstico empregado no momento para o diagnóstico de imagem da malformação de Chiari e o tratamento cirúrgico está indicado nos casos de doentes sintomáticos.⁵⁻⁸

O potencial evocado somatossensitivo transoperatório (PESST) permite acompanhar no transoperatório, em tempo real, o surgimento de alguma lesão em potencial ao sistema nervoso e, desse modo, permite também ao cirurgião cessar a agressão, modificar o modo e a via pela qual está realizando a operação, praticando-a assim de forma mais segura.⁹

Relato de caso

Paciente de 23 anos, do sexo feminino, branca, que assinou termo de consentimento para essa publicação,

evoluiu há cerca de seis meses com cefaleia occipitocervical associada a vertigem não rotatória e hemiparesia direita, força graduada em grau IV de V.

Exame de ressonância do encéfalo mostrou a existência de malformação de Chiari, como visível na figura 1. Indicada cirurgia, a paciente foi operada no Hospital Metropolitano de São Paulo no mês de novembro de 2013, em decúbito ventral, apoiada em dois coxins torácicos direcionados em vértice para o pescoço e em um coxim transversal para bacia, além de a cabeça estar presa ao dispositivo de fixação de Mayfield conectado à mesa cirúrgica, fletida ao máximo, cujo mento tocava a fúrcula externa no intuito de facilitar o acesso à fossa posterior do crânio.

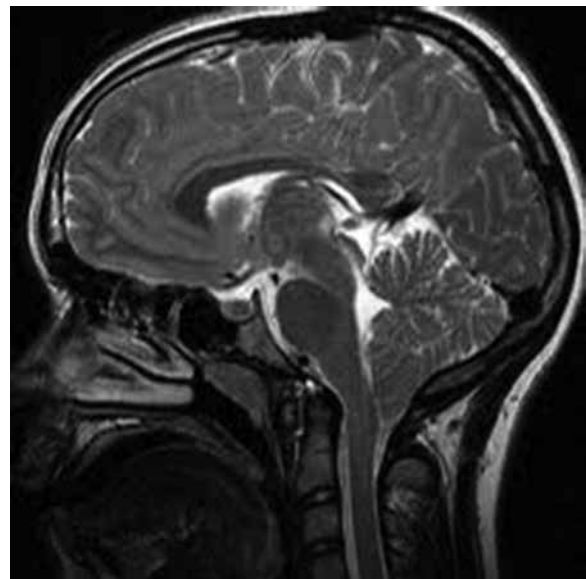


Figura 1 - Malformação de Chiari: cerebelo se insinua no canal vertebral e comprime o tronco encefálico e a porção alta da medula cervical.

Assim que foi sedada e entubada pelo médico anestesista, antes do posicionamento na mesa cirúrgica, o médico neurofisiologista iniciou a monitorização do potencial evocado somatossensitivo da paciente pela inserção de eletrodos, realizando testes a cada passo do procedimento, desde o posicionamento do crânio em flexão do pescoço no decúbito ventral, craniectomia, abertura da dura-máter e teste final ao término da sutura de pele.

A figura 2 mostra alguns gráficos obtidos durante o procedimento. Pela palpação das mastoídes e dos processos espinhosos das vértebras cervicais altas, realizou-se incisão mediana occipitocervical desde a altura da linha nucal superior até a altura do processo espinhoso da segunda vértebra cervical, seguida de hemostasia da pele com cautério bipolar, da abertura mediana da musculatura cervical posterior, separada lateralmente

do osso até o alcance das mastoides pelo uso do cauterio monopolar e da interposição dos afastadores autoestáticos, até exposição do osso que fechava a fossa posterior craniana e do arco posterior da primeira vértebra cervical (C1), seguida da craniectomia e da laminectomia de C1, por meio de broca trefinadora conectada ao craniótomo a gás e de laminótomos delicados.

A dura-máter foi incisada, com visualização da drenagem do liquor e, na sequência, a duroplastia com uso de substituto sintético de dura-máter tipo esponja selado com cola biológica de fibrina foi realizada, com fechamento de aproximação da musculatura com vicryl 2.0 e da pele por pontos de nylon 2.0.

Terminado o procedimento cirúrgico, a paciente foi encaminhada à unidade de terapia intensiva (UTI).

Resultado

A cirurgia ocorreu com tranquilidade, teve duração de 120 minutos e a paciente foi observada no primeiro pós-operatório na UTI e transferida para enfermaria no segundo pós-operatório, com alta hospitalar sem déficits neurológicos e com queixa de dor tolerável na região incisada cirurgicamente, dor que cedia pelo uso de 1 grama de dipirona e de 5 miligramas de ciclobenzaprina por via oral a cada oito horas.

No seguimento ambulatorial, desapareceram todas as queixas pré-operatórias.

Discussão

A realização do PESST requer a ausência do uso de curares, medicamentos de hábito utilizados pelos médicos anestesiológicos que têm por função bloquear a placa neuromuscular e, assim, promover relaxamento muscular e facilitar o acesso cirúrgico. O procedimento cirúrgico foi realizado com maior segurança quanto aos riscos de perdas neurológicas, com potencial risco de serem instaladas pela compressão e isquemia do bulbo durante o posicionamento do crânio em máxima flexão e mesmo no ato de realizar a descompressão óssea da fossa craniana posterior.⁹

Quanto maior a flexão do crânio, mais fácil será o acesso à fossa posterior craniana, menor nos pacientes com malformação de Chiari e, desse modo, de mais difícil abordagem, em comparação aos pacientes operados de tumores ou hematomas que possuem a fossa posterior do crânio com dimensões normais. Operar os pacientes posicionando a cabeça de modo empírico, flexionando-a, mas não ao máximo, como é feito na maioria dos casos, no intuito de ao mesmo tempo facilitar a via de acesso cirúrgico e de não promover compressão exagerada, isquemia e infarto do bulbo, que é a estrutura nobre do encéfalo de maior intimidade em relação às estruturas ósseas da transição cranio-vertebral, não nos parece a melhor decisão, uma vez que não afasta o risco de lesão neurológica, e o acesso cirúrgico à fossa craniana posterior é dificultado, o que impõe dificuldades técnicas à cirurgia, que, de modo costumeiro, transcorre bem, desde que bem exposta a

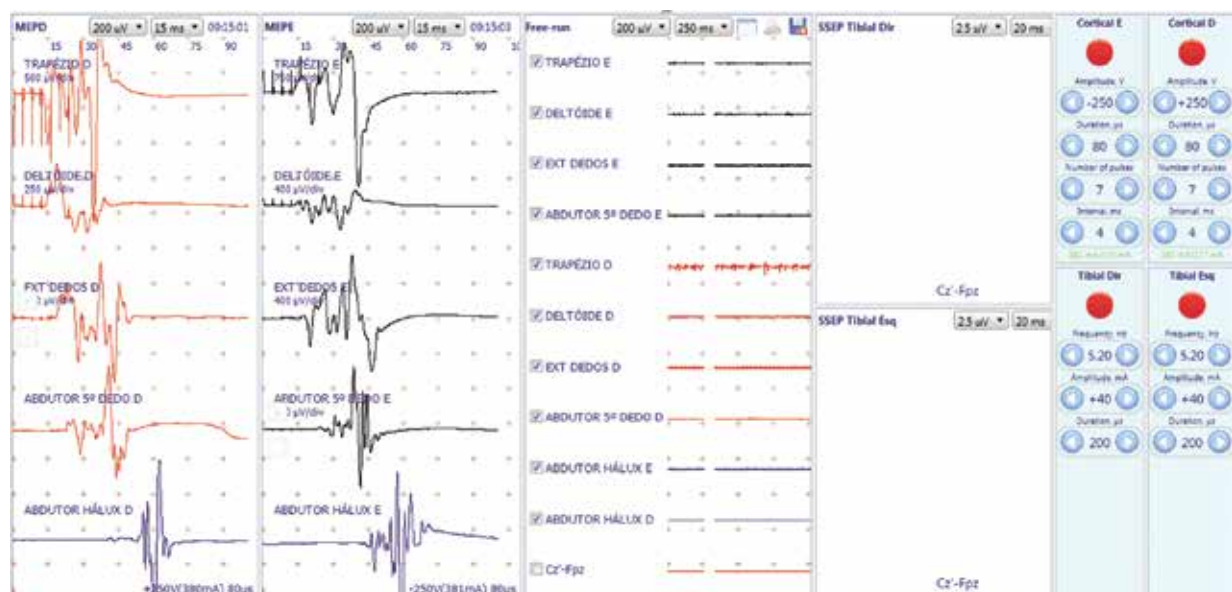


Figura 2 – Potencial evocado somatossensitivo mantido em padrão adequado durante toda a cirurgia.

região occipital até a transição entre o forame magno e C1. O ato de posicionar o paciente sentado, também preso pelo suporte de Mayfield, não melhora a exposição cirúrgica à fossa craniana posterior. Na posição sentada, também há necessidade de flexão máxima do crânio com o mesmo risco de lesão do bulbo já exposto para posição em decúbito ventral, somado ainda o risco de embolia gasosa pelo ar ambiente que pode penetrar pela parte esponjosa do osso occipital exposta, ganhar o sistema venoso e, conseqüentemente, o coração e os grandes vasos, com risco de parada cardíaca e óbito no transoperatório. Outro inconveniente da posição sentada é a necessidade de inserção de cateter venoso central, na veia jugular interna ou subclávia, como acesso a poder retirar, por sucção de seringa conectada ao cateter, algum volume de ar que invada o sistema vascular e promova instabilidade cardiopulmonar durante a cirurgia. Ao considerar que o procedimento cirúrgico para tratamento da malformação de Chiari é feito com incisão mediana, que passa longe de grandes vasos e por conseguinte não costuma apresentar sangramento volumoso no transoperatório, a inserção de cateter venoso central, que por si pode agregar complicações ao pós-operatório do paciente, torna-se desnecessária quando se posiciona o paciente em decúbito ventral. A inserção de cateter venoso central apresenta potenciais riscos de complicações, como trombozes em veias subclávias, veia jugular, formação de hematomas cervicais, endocardite infecciosa, pneumotórax e hemopneumotórax por perfuração do ápice do pulmão pela cânula de punção vascular, dissecação arterial e isquemia do encéfalo, no caso de punções inadvertidas da artéria carótida interna cervical, muito embora o uso do ultrassom com Doppler minimize os riscos de tais complicações da punção.¹⁰

O Doppler transcraniano pode demonstrar, no pré-operatório, nos pacientes com malformação de Chiari, diminuição das velocidades de fluxo sanguíneo arterial e aumento do índice de pulsatilidade das grandes artérias que irrigam as estruturas da fossa posterior do crânio, que é traduzido de forma indireta como aumento anormal da pressão de forma compartimental na fossa posterior em relação às porções supratentoriais do encéfalo que podem mostrar-se com índices de pulsatilidade normais, ou ao menos menores que os das artérias da fossa posterior, bem como com velocidades de fluxo sanguíneo arterial normais ou próximas da normalidade. Nos compartimentos cranianos supratentoriais, a velocidade de fluxo sanguíneo arterial e o índice de pulsatilidade podem também estar alterados, pois, mesmo que mais compartimentalizados na fossa craniana posterior, a pressão aumentada pode, em parte, transmitir-se aos compartimentos supratentoriais.⁵ No pós-operatório ou mesmo no transoperatório, o Doppler transcraniano pode mostrar melhora dos índices de pulsatilidade e das velocidades de fluxo sanguíneo arterial após a

descompressão óssea e abertura dural, muito embora seu uso no transoperatório possa ser dispensado, visto o uso do potencial evocado. O uso do ultrassom de crânio no transoperatório para detecção da facilidade ou da dificuldade de trânsito liquórico pela transição craniovertebral, como já foi mostrado em outros artigos, também não nos parece necessário no transoperatório da cirurgia para tratamento da malformação de Chiari, visto que seu objetivo é mostrar que um fluxo liquórico dificultoso antes da abertura dural torna-se facilitado com a abertura da dura-máter ou já após a descompressão óssea, ao passo que o paciente operado sentado ou em decúbito ventral pode apresentar ao ultrassom melhora do fluxo liquórico somente naquela posição, que pode ser mutável e ser uma realidade diferente e não tão favorável no cotidiano do paciente que assume as diversas posições e decúbitos.^{4,11,12} Dessa forma, o cirurgião deve fazer uma conduta de rotina clássica na cirurgia para malformação de Chiari, ou seja, posicionar o paciente em decúbito ventral, descomprimir o osso, abrir a dura-máter, realizar plástica dural, pois os riscos para o paciente são menores e os resultados, mais previsíveis de sucesso, sem também realizar amputações de partes do cerebelo, com o objetivo de melhor descompressão do quarto ventrículo e incrementar o fluxo liquórico, que não mostra superioridade de resultados em relação a descompressão óssea e abertura dural, além de aumentar riscos de formação de hematomas cerebelares, hemorragia ventricular, isquemia de tronco encefálico por transmissão de calor do cautério ou mesmo por lesão vascular.⁶⁻⁸ O desaparecimento dos sintomas pré-operatórios demonstra que o procedimento indicado e o método de sua realização foram eficazes. O procedimento cirúrgico foi realizado com mais segurança na paciente em questão.

Sugerimos o uso do PESST em todas as cirurgias para tratamento de malformação de Chiari.

Conflitos de interesse

Os autores declaram não haver conflitos de interesse.

Referências

1. Chiari H. Über Veränderungen des Kleinhirns infolge von Hydrocephalie des Grosshirns. *Dtsch Med Wochenschr.* 1891;17:1172-5.
2. Chiari H. Über Veränderungen des Kleinhirns, des Pons und der Medulla Oblongata in Folge von congenitaler Hydrocephalie des Grosshirns. *Dtsch Akd Wissensch.* 1895;63:71-125.

3. Martins HA, Ribas VR, Lima MD, Oliveira DA, Viana MT, Ribas KH, et al. Headache precipitated by Valsalva maneuvers in patients with congenital Chiari I malformation. *Arq Neuropsiquiatr*. 2010;68(3):406-9.
4. Romero FR, Pereira CA. Suboccipital craniectomy with or without duraplasty: what is the best choice in patients with Chiari type 1 malformation? *Arq Neuropsiquiatr*. 2010;68(4):623-6.
5. Rosi Júnior J. *Neurônio: perguntas e respostas em neurocirurgia*. São Paulo: Scortecci Editora; 2011.
6. da Silva JA, dos Santos AA Jr, Melo LR, de Araújo AF, Regueira GP. Posterior fossa decompression with tonsillectomy in 104 cases of basilar impression, Chiari malformation and/or syringomyelia. *Arq Neuropsiquiatr*. 2011;69(5):817-23.
7. Silva JA, Santos Jr AA, Costa MD, Almeida EB. Suboccipital craniectomy with opening of the fourth ventricle and duraplasty: study of 192 cases of craniovertebral malformations. *Arq Neuropsiquiatr*. 2013;71(9A):609-14.
8. Sugawara A, Isu T, Kim K, Matsumoto R, Isobe M, Ogasawara K. Syringomyelia associated with Chiari I malformation treated with foramen magnum decompression and duraplasty using a polyglycolic acid patch and fibrin glue: a case report. *J Nippon Med Sch*. 2010;77(4):221-5.
9. Barros PE, Wajchenberg M, Ferreira R, Scamardi FFR, Trandafilov Junior M. Comparação entre o teste de despertar e a monitorização neurofisiológica intraoperatória com potencial evocado somato-sensitivo nas cirurgias de escoliose. *Coluna/Columna*. 2009;8(1):7-12.
10. Dexheimer Neto FL, Teixeira C, Oliveira RP. Acesso venoso central guiado por ultrassom: qual a evidência? *Rev Bras Ter Intensiva*. 2011;23(2):217-21.
11. Martin BA, Kalata W, Shaffer N, Fischer P, Luciano M, Loth F. Hydrodynamic and longitudinal impedance analysis of cerebrospinal fluid dynamics at the craniovertebral junction in type I Chiari malformation. *PLoS One*. 2013;8(10):e75335.
12. Yeh DD, Koch B, Crone KR. Intraoperative ultrasonography used to determine the extent of surgery necessary during posterior fossa decompression in children with Chiari malformation type I. *J Neurosurg*. 2006;105(Suppl 1):26-32.

Endereço para correspondência

Jefferson Rosi Junior
 Rua Turiaçu 2237, ap. 71, bloco B, Bairro Pompéia
 05005-001 – São Paulo, SP, Brasil
 E-mail: jefrosjr@gmail.com