



Ideias e Inovações ●●●●

Incisão em abordagem única por meio de técnica de retalho deltopeitoral para reconstrução de traqueostomia em paciente submetido à radioterapia após laringectomia

One stage "slit" deltopectoral flap technique for end tracheostomy reconstruction in irradiated postlaryngectomy patient

RAHUL SHETTY¹
ELVINO BARRETO²
KINGSLEY PAUL M³

RESUMO

Reconstruir lesão do estoma traqueal em pacientes submetidos a laringectômica total é um desafio, especialmente, quando a pele do perístoma está lesionada devido à radioterapia. A reconstrução é complexa e geralmente requer mais de uma abordagem. Apresenta-se técnica simples utilizada com sucesso em paciente de 80 anos com deiscência de lesão do estoma traqueal e retração da traqueia.

Descritores: Keywords: Laringectomia total; Traqueostomia; Retalho deltopeitoral.

ABSTRACT

Reconstruction of tracheal stoma wound in patients who undergone total laryngectomy is challenging especially when the peristomal skin is unhealthy due to radi therapy. The reconstruction is complex and usually requires more than one stage. We present a simple technique successfully used in an 80-year-old patient with dehiscence of tracheal stoma wound and retraction of trachea.

Keywords: Breast cancer; Reconstruction; Implant; Reverse abdominoplasty; Skin/abdominal flap.

Instituição: Department of plastic surgery,
Christian Medical College, Vellore.

Artigo submetido: 7/2/2013.
Artigo aceito: 29/6/2013.

DOI: 10.5935/2177-1235.2014RBCP0054

INTRODUÇÃO

A reconstrução de estoma traqueal em pacientes submetidos à laringectômica é um desafio particular, especialmente, quando a pele do perístoma está lesionada devido à radioterapia. Um estudo relatou que complicações ocorrem em cerca de 40% dos pacientes¹. A variedade de procedimentos de correção cirúrgica confirma a dificuldade de tratar esse problema. A reconstrução é complexa e geralmente necessita

mais de uma abordagem. As técnicas como retalho rotacional ou retalho de transposição da pele local podem não funcionar adequadamente devido à pele adjacente irradiada estar lesionada, pouco vascularizada, o que dificulta a mobilidade, a baixa taxa de sobrevida², levando a recidiva na ruptura da lesão. O implante de tecidos sadios não irradiados como o retalho de deltopeitoral permite maior excisão dos tecidos cicatrizados ao longo da traqueia, além de ser fácil para reconstrução do estoma e apresentar cicatrização rápida no pós-cirúrgico.

1 – MBBS, MS, M.Ch. – Professor assistente, Departamento de Cirurgia Plástica e Reconstrução, Christian Medical College, Vellore.

2 – MBBS, MS, M.Ch. – Professor assistente, Departamento de Cirurgia Plástica e Reconstrução, Christian Medical College, Vellore.

3 – MBBS, MS, M.Ch. – Professor e Coordenador de Unidade Departamento de Cirurgia Plástica e Reconstrução, Christian Medical College, Vellore.

O problema com esses retalhos permanece a inserção deles ao redor do estoma. A técnica mais comumente utilizada até o momento é o tubo e a inserção de retalho, porém apresentam resultados insatisfatórios. Com isso, diversas opções têm sido propostas incluindo fenestração de retalho⁴. A maioria dessas opções são complicadas, requerem mais de uma abordagem ou não apresentam segurança suficiente. Apresenta-se técnica simples utilizado com sucesso em paciente com 80 anos de idade com deiscência de lesão do estoma traqueal e retração da traqueia³. O paciente realizou laringectomia total e radioterapia que resultou em cicatrização insuficiente. Relata-se tratamento de abordagem única de lesão de estoma traqueal. Nosso método constitui em uso de pedículo de retalho deltopeitoral que é posicionado no local da traqueostomia por meio de "fenda" no segmento distal que corresponde a estoma e disponibiliza ponto de ancora para retração da traqueia.

RELATO DE CASO

Paciente realizou laringectomia total devido a câncer de laringe. Após o procedimento, foi submetido à radioterapia pós-operatória por dois meses. O tratamento radioterápico levou ao rompimento da linha da sutura do local da traqueostomia e desenvolvimento de fistula faringocutânea. Quando o paciente foi encaminhado para nosso serviço, estava sendo alimentado por sonda nasogástrica. Como resultado na pele lesionada, observou-se isquemia da pele ao redor do local do estoma com retração da traqueia e deiscência da ferida (Figura 1).

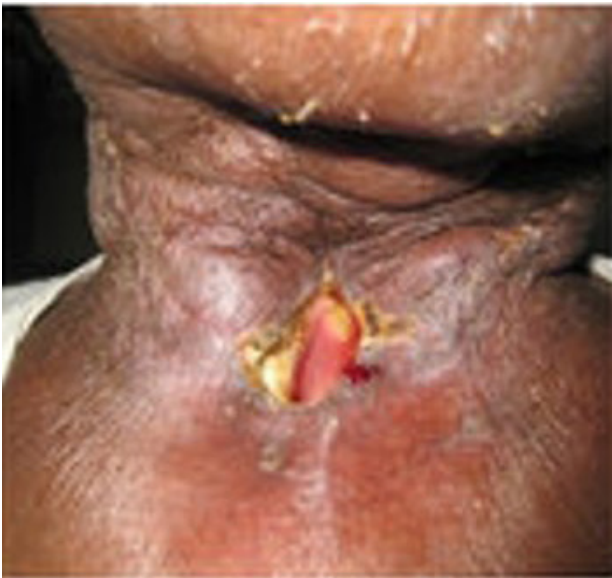

Figura 1. Local do estoma com retração e deiscência da lesão.

Além disso, não houve possibilidade de maior deslocamento interno da traqueia com o alargamento da lesão periestomal. Para prevenir o deslocamento, realizou-se reconexão

da traqueia com tecido saudável não irradiado. Decidiu-se pelo uso de retalho deltopeitoral modificado para conectar a traqueia por meio de abordagem única. A técnica e medidas apropriadas foram conduzidas e o retalho deltopeitoral padrão foi marcado. O retalho era curto e não houve necessidade de excesso. O retalho fasciocutâneo foi suspenso. Após a suspensão do retalho, esse foi posicionado no defeito, e o local que correspondia ao estoma foi marcado. Uma incisão longitudinal, aproximadamente duas vezes maior em diâmetro do estoma traqueostomia foi marcada. Isso converteu o tecido em ambos os lados da incisão para um tipo de retalho mini-bipediculado com razão de largura variando 1,5:1 e como tal recebeu suprimento sanguíneo por intersecção a partir da terminação distal (Figura 2).

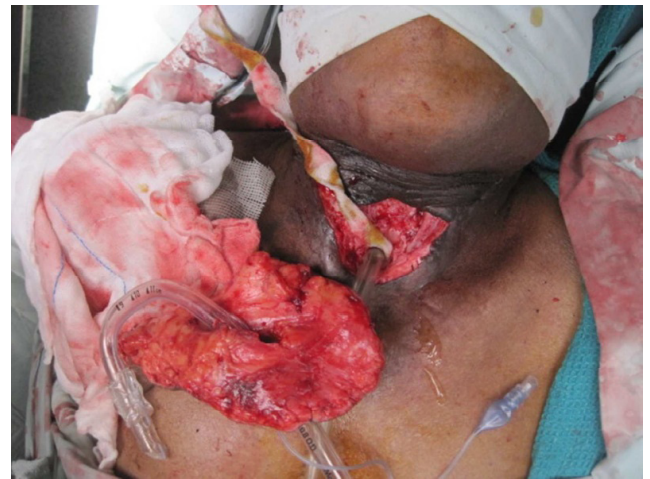

Figura 2. Retalho bipediculado recebendo suprimento sanguíneo por intersecção a partir da terminação distal.

Após suspensão total do retalho uma incisão de pele mais grossa foi realizado na área marcada. A incisão longitudinal adquiriu um formato oval como resultado da tensão na pele em repouso e ajuste do espaço ao longo do local do estoma. As margens da "fenda" foram reduzidas por meio de excisão de gorduras subcutâneas e inversão interna ao estoma. O anel traqueal foi anexado as margens da abertura utilizando sutura de vicryl 3,0. Realizou-se incisão na pele de intervenção entre a base do retalho e o estoma e o segmento da ponte do retalho foi suturado. O paciente recebeu alta no segundo dia após a cirurgia. Depois de duas semanas, o indivíduo já recebia alimentação via oral. A lesão apresentou boa cicatrização sem complicações. A sutura foi removida no décimo dia. Após doze meses de seguimento o paciente estava em boa condição e ganhando peso. O local da traqueostomia apresentou boa cicatrização. (Figura 3)

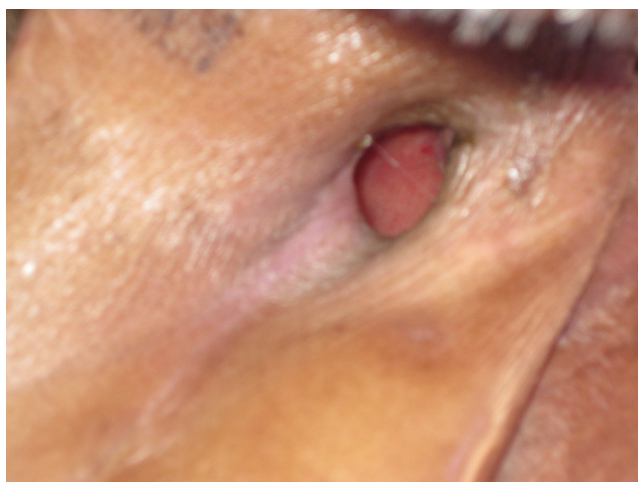


Figura 3. Aspecto no pós-operatório do local da traqueostomia.

DISCUSSÃO

O retalho de deltopectorial tem sido frequentemente utilizado para reconstruções nas áreas de cabeça e pescoço^{4,5}, também como para realização de estoma após ressecção traqueal. O retalho tem padrão axial de suprimento de sangue e pode atingir a articulação acrômio clavicular. Porém, para cobrir a terminação da traqueostomia um retalho relativamente pequeno é necessário. Tal procedimento é importante devido a criação de uma fenestração que necessita de um retalho maior com muitos vasos axiais e maior número de colaterais¹. Um relato de caso anterior conduziu fenestração de "retalho sob

outro retalho" para sutura de tais lesões⁴. Porém, ter uma base maior também traz problemas de inserção e necessita de uma segunda cirurgia citoredutora. Além disso, criar um retalho sob outro retalho não é sempre seguro e há relatos de necrose em tal procedimento. Essa técnica de criar uma "fenda" no retalho é simples, segura e pode ser realizado por meio de uma abordagem única. A incisão pode ser mantida propositalmente maior do que a extensão do estoma para acomodar toda sua circunferência. Em razão de a incisão ser longitudinal, essa assume um formato oval devido a tensão da pele, portanto acomodando-se adequadamente no local do estoma.

CONCLUSÃO

Acreditamos tratar-se de técnica simples, segura e de fácil realização para reconstrução de estoma da traqueostomia após radioterapia.

REFERÊNCIAS

1. Balle FH, Bretlau P. Tracheostomal stenosis following total laryngectomy. *J Laryngol Otol.* 1985;99(6):577-80.
2. Trail, Mchambers R, Leonard JZ. Plasty of tracheal stoma at laryngectomy. *Arch Otolaryngol.* 1968;88(1):84-6.
3. Charles A, East AF, Stewart F, Michael DB. Tracheostomal reconstruction using a fenestrated deltopectoral skin flap. *J Laryngol Otol.* 1988;102(3):282-3.
4. Bakamijian VY. Reconstructive surgery in head and neck cancer. *Operative Plastic and reconstructive surgery.* 3 ed. Edinburgh, London, Melbourne, New York: Churchill Livingstone;1980.
5. Selfe RW, Conley JJ. Tracheostoma construction with a deltopectoral flap. *Arch Otolaryngol.* 1979;105(5):290-2.

Autor correspondente:

Dr. Rahul Shetty MBBS.

Christian Medical College, Vellore - 632004.
E-mail: rahulplastic@hotmail.com