

Hematoma epidural diagnosticado por diplopia – Relato de caso

Epidural Hematoma Diagnosed by Diplopia – Case Report

Jefferson Rosi Junior¹ Juliana Gozzo Sékula² Edwin Koterba³ Daniel Ciampi de Andrade⁴
 Lin Tchia Yeng⁵ Eberval Gadelha de Figueiredo⁶ Manoel Jacobsen Teixeira⁷

¹ Neurocirurgião do Hospital das Clínicas da Faculdade de Medicina da Universidade de São Paulo (HC-FM-USP) e do Conjunto Hospitalar do Mandaqui, São Paulo, SP, Brasil

² Médica Residente em Medicina Física e Reabilitação da Escola Paulista de Medicina, Universidade Federal de São Paulo, São Paulo, SP, Brasil

³ Médico chefe da Unidade de Terapia Intensiva Neurológica do HC-FM-USP, São Paulo, SP, Brasil

⁴ Neurologista e Coordenador do Grupo de Dor da Neurologia do HC-FM-USP, São Paulo, SP, Brasil

⁵ Chefe do Ambulatório de Dor em Medicina Física e Reabilitação do HC-FM-USP, São Paulo, SP, Brasil

⁶ Professor da Divisão de Neurocirurgia da FM-USP, São Paulo, SP, Brasil

⁷ Professor Titular da Divisão de Neurocirurgia do HC-FM-USP, São Paulo, SP, Brasil

Address for correspondence Jefferson Rosi Junior, MSc, Rua Turiaçu, 2.237/71, Bloco B, Pompeia, São Paulo, SP, Brasil, CEP 05005-001 (e-mail: jefrosijr@gmail.com).

Divisão de Clínica Neurocirúrgica do Hospital das Clínicas da Faculdade de Medicina da Universidade de São Paulo, São Paulo, SP, Brasil

e Conjunto Hospitalar do Mandaqui, São Paulo, SP, Brasil

Arq Bras Neurocir 2015;34:79–81.

Resumo

Palavras-Chave

- ▶ hematoma epidural craniano
- ▶ traumatismos craniocerebrais
- ▶ tomografia computadorizada por raios X
- ▶ diplopia

Abstract

Keywords

- ▶ epidural hematoma cranial
- ▶ craniocerebral trauma tomography
- ▶ x-ray computed
- ▶ diplopia

Os autores relatam e discutem o mecanismo pelo qual um paciente de 33 anos, com relato de traumatismo crânio encefálico ocorrido 5 dias antes com perda de consciência no momento do traumatismo, e assintomático nos 4 dias seguintes, iniciou diplopia no quinto dia após o traumatismo, sintoma que provocou sua ida ao pronto-socorro, a realização de exame físico neurológico normal e de tomografia do crânio devido a história e mecanismo de traumatismo, que revelou hematoma epidural occipital, prontamente operado, com o sintoma de diplopia tendo desaparecido no 14^o dia após a cirurgia, já com o paciente em casa.

The authors report a male of 33 years that after head trauma occurred 5 days before developed diplopia, which motivated him to go to the emergency room, where even without changes in neurological examination, brain CT scan performed revealed an epidural hematoma occipital, operated with good functional outcome.

Introdução

Cirurgias para drenagem de hematoma epidural fazem parte da rotina dos neurocirurgiões e de prontos-socorros cirúrgicos de todo mundo.

A indicação de tomografia de crânio para pacientes com traumatismo cranioencefálico não é novidade, e é ainda mais reforçada nos casos de pacientes que sofreram mecanismo de traumatismo com alta energia, que estão em coma no pronto-socorro, com história de perda de consciência, ou que apresentam sintomas após o traumatismo cranioencefálico como náuseas, vômitos, cefaleia.

Apresenta-se o relato do caso de um paciente que procurou o pronto-socorro por conta de diplopia, sem outros sintomas associados, tendo sido esse — embora sem alterações do exame neurológico — o único sintoma que motivou realizar a tomografia de crânio que revelou hematoma epidural. O paciente foi operado com sucesso.

Relato de Caso

Paciente de 33 anos, do sexo masculino, branco, natural e procedente da capital de São Paulo, que assinou termo de consentimento para permitir esta publicação, contou no pronto-socorro do Conjunto Hospitalar do Mandaqui que estava com diplopia, sem que ao exame físico neurológico fosse identificada paresia da musculatura ocular extrínseca. O paciente tinha histórico de queda da própria altura 4 dias antes da diplopia, tendo batido com a cabeça em uma quina de degrau quando foi ao solo, com perda de consciência momentânea, recuperada logo a seguir. Manteve a rotina de vida nos 3 dias seguintes até o início da queixa de diplopia no quarto dia.

Diante dessa história, foi solicitada tomografia do crânio (►Fig. 1) que revelou a existência de hematoma epidural occipital. A conduta cirúrgica foi realizada no mesmo momento do diagnóstico, sem intercorrências, e identificou-se fratura do osso occipital não vista à tomografia, associada ao hematoma epidural drenado. O paciente teve alta no quinto dia pós-operatório, com desaparecimento da diplopia somente no 14º dia.

Discussão

Muitas podem ser as etiologias para uma queixa de diplopia aguda, como mostra a ►Tabela 1. Caso o exame de tomografia computadorizada (TC) do crânio tivesse sido normal, exame de ressonância magnética (RM) do crânio teria de ser solicitado na tentativa de elucidação diagnóstica, já que é conhecida a superioridade da RM em relação à TC na visualização das estruturas encefálicas, como giros cerebrais, tronco encefálico, seios cavernosos e cavidades orbitárias.

Interpretamos que o efeito compressivo determinado nos giros cerebrais occipitais afeitos à visão levou a uma disfunção dessa região do encéfalo, provocada por um hipofluxo sanguíneo cerebral regional e consequente isquemia local. Estes fatores causaram uma deficiência na interpretação das imagens, traduzida pelo sintoma de diplopia — muito

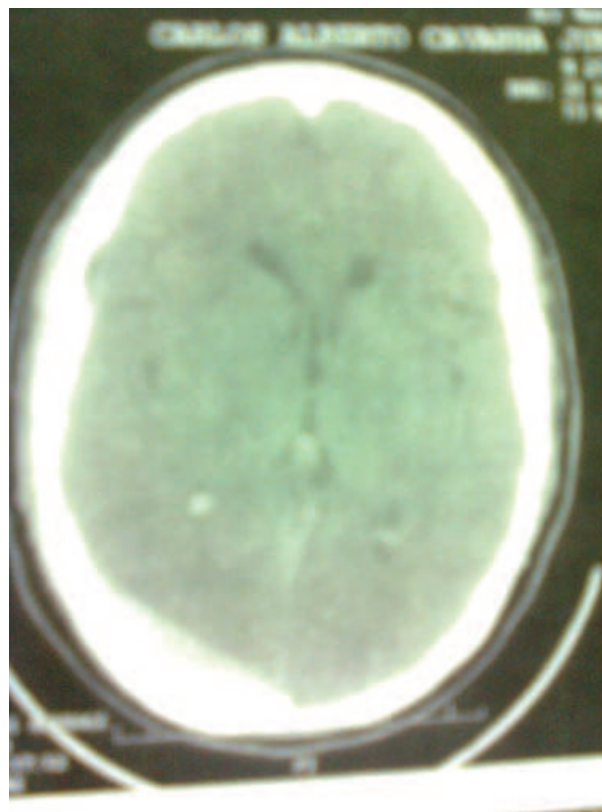


Fig. 1 Tomografia computadorizada do paciente no pré-operatório; crânio mostra hematoma epidural occipital direito.

embora não tenha havido identificação de qualquer alteração do exame físico neurológico — e ainda pelo fato de haver lesões nos giros cerebrais occipitais relacionadas à visão que não promovem tipicamente queixa de diplopia, mas sim de perdas visuais parciais ou totais, caracterizadas por hemianopsias e quadrantopsias.

Exames que estudam fluxo sanguíneo encefálico, perfusão tecidual e metabolismo — como *doppler* transcraniano, SPECT, PET, cintilografia, tomografia com perfusão — não estão disponíveis no hospital, por isso não foram realizados no pós-operatório.

Tabela 1 Etiologias para diplopia

<p>Fratura de órbita por traumatismo e compressão de nervos cranianos III, IV e VI. Tumores orbitários e compressão de nervos III, IV e VI. Tumores intracavernosos com compressão dos nervos III, IV e VI. Aneurismas cerebrais gigantes intracranvenosos. Tumores intracranianos, lesão do encéfalo, núcleos de nervos III, IV e VI. Diabetes. Isquemias e infartos de ponte e mesencéfalo. Hemorragias em ponte e mesencéfalo. Consequência de cirúrgica intracraniana. Hidrocefalia e acometimento do nervo VI. Aneurismas de artéria carótida interna, segmento comunicante posterior.</p>

A angiografia digital, disponível no hospital, não foi solicitada porque poderia não detectar alteração perfusional localizada somente em pequena região cerebral e fruto do comprometimento de pequenos vasos. Além disso, é um método invasivo, não isento de complicações — como isquemia e até formação de hematoma no local operado de circulação sanguínea feita por vasos fragilizados nas semanas seguintes à cirurgia —, e nada acrescentaria, senão riscos.

O desaparecimento da diplopia no 14º dia pós-operatório e a volta do paciente a todas as suas atividades da vida cotidiana confirmaram o acerto da conduta adotada.

Uma situação aguda de diplopia merece sempre a realização de exame de imagem no pronto-socorro, pelas várias e prováveis possibilidades diagnósticas. No paciente aqui apresentado, outro argumento indicativo da necessidade de realizar a tomografia do crânio foi o histórico de traumatismo cranioencefálico (TCE) com perda de consciência, fato que sempre merece a investigação com exame de tomografia do crânio, visto que há muitos relatos de lesões intracranianas provocadas pelo TCE.¹⁻¹⁷

Devemos reforçar que diplopia súbita é motivo para realização de exames de imagem, como tomografia e ressonância do crânio, no pronto-socorro.

Conflitos de Interesse

Os autores declaram não haver conflitos de interesse.

Referências

- Andrade AF, Paiva WS, Soares MS, De Amorim RL, Tavares WM, Teixeira MJ. Classification and management of mild head trauma. *Int J Gen Med* 2011;4:175-179
- Baldo V, Marcolongo A, Floreani A, et al. Epidemiological aspect of traumatic brain injury in Northeast Italy. *Eur J Epidemiol* 2003; 18(11):1059-1063
- Caroli M, Bertani G, Fetoni V, Sasanelli F, Gaini SM, Samis Zella MA. Bilateral intracavernous carotid artery aneurysms presenting as abducens nerve palsy: case report. *J Neurosurg Sci* 2009;53(4): 169-170
- Coimbra CJ, Azevedo Filho HR, Furtado GJ, Lima FT. Hematoma extradural (considerações sobre 66 casos). *Arq Bras Neurocir* 1983;2:113-123
- Cheung PS, Lam JM, Yeung JH, Graham CA, Rainer TH. Outcome of traumatic extradural haematoma in Hong Kong. *Injury* 2007; 38(1):76-80
- Duthie G, Reaper J, Tyagi A, Crimmins D, Chumas P. Extradural haematomas in children: a 10-year review. *Br J Neurosurg* 2009; 23(6):596-600
- Gabella B, Hoffman RE, Marine WW, Stallones L. Urban and rural traumatic brain injuries in Colorado. *Ann Epidemiol* 1997;7(3): 207-212
- Hahn CD, Nicolle DA, Lownie SP, Drake CG. Giant cavernous carotid aneurysms: clinical presentation in fifty-seven cases. *J Neuroophthalmol* 2000;20(4):253-258
- Hillier SL, Hiller JE, Metzger J. Epidemiology of traumatic brain injury in South Australia. *Brain Inj* 1997;11(9):649-659
- Masson F, Thicoipe M, Aye P, et al. Epidemiology of severe brain injuries: a prospective population-based study. *J Trauma* 2001 Sep;51(3):481-489
- Mello LR, Furg FP, Braga FM. Hematoma extradural: estudo comparativo entre pacientes em coma e não. *Arq Bras Neurocir* 1991;10(2):57-77
- Nallasamy S, Lesniak S, Volpe NJ, Tamhankar MA. Unusual presentations of cavernous carotid aneurysms: further evidence for topographic organization of the oculomotor nerve. *J Neurol Sci* 2010;295(1-2):82-86
- Radulovic D, Janosevic V, Djurovic B, Slavik E. Traumatic delayed epidural hematoma. *Zentralbl Neurochir* 2006;67(2):76-80
- Rosi J Jr. *Neurônio: Perguntas e Respostas em Neurocirurgia*. São Paulo: Scortecci editora; 2011
- Rosi J Jr. Hematoma epidural: Análise prospectiva de 73 pacientes operados pelo autor. *RFML* 2008;13:249-253
- Rosi J Junior, Figueiredo EG, Rocha EP, Andrade AF, Rasslan S, Teixeira MJ. Whole-body computerized tomography and concomitant spine and head injuries: a study of 355 cases. *Neurosurg Rev* 2012;35(3):437-444
- Wojcik BE, Stein CR, Bagg K, Humphrey RJ, Orosco J. Traumatic brain injury hospitalizations of U.S. army soldiers deployed to Afghanistan and Iraq. *Am J Prev Med* 2010;38(Suppl 1): 108-116