

Tromboembolismo pulmonar séptico secundário à síndrome de Lemierre

Septic pulmonary thromboembolism due to Lemierre syndrome

Ronnie Barreto Arrais Ykeda¹, Brenno Giovanni Hernando Vidotti², Fernando Moreira Dias², Geraldo Magela Alves de Oliveira², Leonardo de Souza Teixeira², Ricardo Salgado Martins², Vitor Akira Ito², Jean Rodrigo Tafarel²

Recebido da Pontifícia Universidade Católica do Paraná.

RESUMO

Descrita pela primeira vez em 1900 por Coumont e Cade, a tromboflebite séptica da veia jugular interna (síndrome de Lemierre) é uma condição rara. Acomete indivíduos jovens e possui elevada morbimortalidade. Relatamos o caso de uma paciente atendida inicialmente como portadora de amigdalite bacteriana e que retornou com piora do quadro, associado à trombose da veia jugular interna, evoluindo, na internação, com embolia séptica pulmonar. Além de relatar o caso, fazemos breve revisão da literatura e chamamos a atenção sobre este importante assunto.

Descritores: Síndrome de Lemierre/diagnóstico; Síndrome de Lemierre/quimioterapia; Veias jugulares; Trombose; Embolia pulmonar; Antibacterianos/uso terapêutico; Anticoagulantes/uso terapêutico; Humanos; Relatos de casos

ABSTRACT

First described in 1900 by Coumont and Cade, septic thrombophlebitis of the internal jugular vein (Lemierre's syndrome) is relatively rare. It affects young patients and has high morbidity and mortality. We describe the case of a woman first diagnosed with a bacterial tonsillitis, who returned to the hospital with worsening of the condition, associated with internal jugular vein thrombophlebitis, that developed to pulmonary embolism during her hospitalization. We reported

the case, and made a brief review of the literature, highlighting the details of this important condition.

Keywords: Lemierre syndrome/diagnosis; Lemierre syndrome/drug therapy; Jugular veins; Thrombosis; Pulmonary embolism; Anti-bacterial agents/therapeutic use; Anticoagulants/therapeutic use; Human beings; Case reports

INTRODUÇÃO

A síndrome de Lemierre, também conhecida como necrobacilose ou sepsise anaeróbia pós-angina, foi descrita pela primeira vez por Coumont e Cade em 1900.⁽¹⁾ Em 1936, André Lemierre relatou 20 casos de sepsise por anaeróbios, relacionando, principalmente, a infecção orofaríngea com extensão para região cervical e múltiplos abscessos pulmonares.⁽¹⁾ É uma doença rara, cuja incidência varia de 0,6 a 2,3 casos por 1 milhão habitante.^(2,3)

A bactéria mais comumente envolvida é *Fusobacterium necrophorum*. No entanto, outras espécies de *Fusobacterium*, como *Fusobacterium nucleatum*, e outras bactérias, como *Streptococcus* dos grupos B e C, *Staphylococcus*, *Eikenella corrodens*, *Peptostreptococcus* e *Bacterioides* sp, também foram descritos.^(1,3,4)

Na maioria dos casos, os indivíduos acometidos são adultos jovens, do sexo masculino, previamente hígidos, com média etária de 16 a 30 anos.^(1,3) Sua mortalidade varia entre 5 e 22%.^(2,5,6)

No presente artigo, descrevemos o caso de uma mulher atendida inicialmente como portadora de amigdalite e liberada para casa com medicação que retorna com quadro de síndrome de Lemierre.

RELATO DO CASO

Mulher de 43 anos procurou a emergência do Hospital Santa Casa de Curitiba devido a quadro de odinofagia, febre (39°C) e mialgia generalizada. No exame físico, apresentava exsudato purulento em amígdala direita e linfonodomegalia palpável em cadeia cervical anterior e submandibular. Seus dados vitais na admissão estão listados na quadro 1.

A paciente foi diagnosticada com amigdalite bacteriana e recebeu alta com analgésico e penicilina benzatina 1.200UI por via intramuscular (dose única).

Após 6 dias, retornou ao hospital devido à dor em região cervical à direita irradiada para membro superior ipsilateral, associado à dificuldade de mobilização deste membro. Ao exame físico, persistia com exsudato purulento em pilar amigdaliano à direita e febre de 39°C.

1. Hospital Universitário Cajuru, Pontifícia Universidade Católica do Paraná, Curitiba, PR, Brasil.

2. Escola de Medicina, Pontifícia Universidade Católica do Paraná, Curitiba, PR, Brasil.

Data de submissão: 04/05/2016 – Data de aceite: 04/05/2016

Conflito de interesses: não há.

Fontes de fomento: não há.

Endereço para correspondência:

Ronnie Barreto Arrais Ykeda

Avenida São José, 300 – Cristo Rei

CEP: 80050-350 – Curitiba, PR, Brasil

Tel.: (41) 3271-3000 – E-mail: ronnieykeda@gmail.com

Coletaram-se, neste momento, duas hemoculturas periféricas. Foi submetida à tomografia computadorizada de pescoço na urgência (sem contraste), que sugeriu haver coleção purulenta posterior ao músculo esternocleidomastóideo direito. Iniciou tratamento com ceftriaxona 2g, via endovenosa, uma vez ao dia, associada à clindamicina 600mg, via endovenosa, a cada 8 horas, e seguiu para cervicotomia direita, na qual não foi evidenciada coleção. Optou-se por realização de ultrassom Doppler venoso transoperatório, que evidenciou trombose de veia jugular interna direita e edema de tecido celular subcutâneo, sugerindo síndrome de Lemierre. A paciente teve boa evolução no pós-operatório imediato, não necessitando de unidade de terapia intensiva. As duas hemoculturas periféricas não tiveram crescimento de germes.

Apesar da manutenção da antibioticoterapia, 3 dias após o procedimento cirúrgico, evoluiu com taquidispneia (frequência respiratória de 40ipm), dor torácica ventilatório-dependente, abolição de murmúrio vesicular infraescapular bilateral, maciez à percussão bilateral e frêmito toracovocal abolido bilateralmente. Realizou-se radiografia de tórax no leito, que evidenciou extenso derrame pleural bilateral.

Na busca da causa da nova descompensação, a paciente foi submetida à angiotomografia de tórax, para excluir a possibilidade de tromboembolismo pulmonar concomitante. Este exame evidenciou trombose da veia jugular interna direita, sinais de embolização séptica periférica associada a tromboembolismo pulmonar, atelectasia pulmonar bibasal e derrame pleural bilateral (Figuras 1 a 3), configurando quadro de tromboembolismo pulmonar séptico consequente a síndrome de Lemierre.

Realizou-se, neste dia, drenagem torácica, com saída de 2.000mL de líquido pleural (LP) serossanguinolento, cuja análise foi sugestiva de transudato (Quadro 2). A análise do LP não demonstrou leucocitose, e seus valores de glicose e pH eram normais. As culturas do LP para fungos e bactérias foram negativas.

Devido ao quadro de tromboembolismo pulmonar concomitante, foi optado por iniciar anticoagulação com enoxaparina 1mg/kg, por via subcutânea, a cada 12 horas, seguida da troca por rivaroxabana. A paciente permaneceu internada por 30 dias, recebendo durante todo esse período antibioticoterapia (ceftriaxona e clindamicina) e anticoagulação. Ao longo do internamento, apresentou melhora efetiva dos padrões hemodinâmicos, saturação de oxigênio e estado geral. Recebeu alta com rivaroxabana 20mg ao dia, com plano de uso por 6 meses.

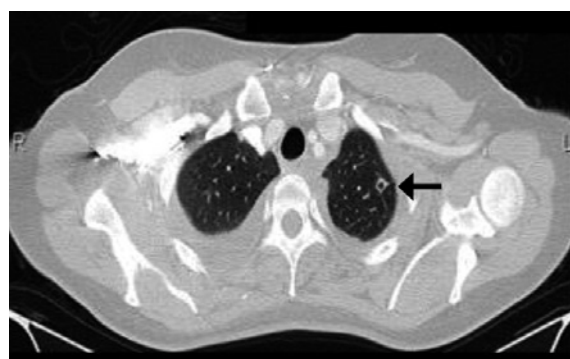

Figura 2. Nódulo cavitado em lobo superior esquerdo, evidenciando embolia séptica (seta preta).

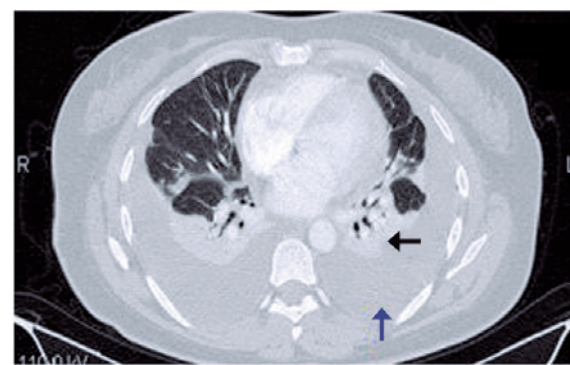


Figura 3. Angiotomografia de tórax evidenciando derrame pleural bilateral (seta azul) e atelectasia bilateral em lobos inferiores (seta preta).

Quadro 1. Dados vitais na admissão hospitalar.

Pressão arterial	130/90mmHg
Temperatura axilar	39,0°C
Oximetria de pulso (em ar ambiente)	96%
Frequência de pulso	130bpm
Frequência respiratória	32ipm

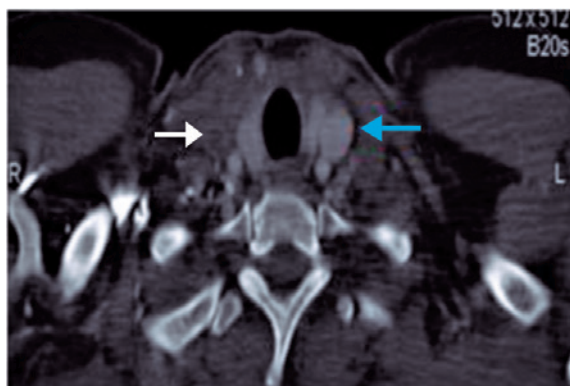


Figura 1. Tomografia computadorizada de cervical evidenciando trombose de veia jugular interna direita (seta branca) e jugular interna esquerda pérvia (seta azul).

Quadro 2. Análise do líquido pleural

Proteínas totais (pleural)	2,4g/dL
LDH (pleural)	266UI/L
Proteínas totais (sérica)	6,4g/dL
LDH (sérica)	458UI/L
LDH pleural/LDH sérica	0,58
Proteína total pleural/proteína total sérica	0,37

DISCUSSÃO

A síndrome de Lemierre pode ser definida como infecção orofaríngea associada à tromboflebite da veia jugular interna ou a alguma de suas tributárias.⁽¹⁾ A bactéria mais envolvida com essa condição é *F. necrophorum*. Este é um anaeróbio Gram-negativo comensal que habita a orofaringe, o trato digestivo e o trato genital feminino.^(1,7) Sua transição para o organismo virulento não está bem definida, mas pode ser resultado de uma infecção prévia, que ocasiona redução das defesas da mucosa orofaríngea, permitindo a invasão do tecido pelo patógeno.^(1,7)

O vírus Epstein-Barr é um dos que contribui para a virulência de *F. necrophorum*.^(6,8) Após a invasão da mucosa, esta bactéria libera endotoxinas capazes de induzir a formação de trombose; leucotoxinas que inibem a migração e a fagocitose pelos leucócitos; hemolisinas que realizam a lise de eritrócitos, gerando um ambiente pobre em oxigênio; e hemaglutininas que promovem a agregação plaquetária, trombocitopenia e coagulação intravascular disseminada.⁽⁵⁾

A fisiopatologia da síndrome é descrita em duas fases. A primeira corresponde à infecção da orofaringe com ou sem sinais de abscesso peritonsilar. O paciente geralmente apresenta febre e linfadenopatia cervical.⁽¹⁾ Em raros casos, a síndrome foi descrita após parotidite, otite média (com ou sem mastoidite), infecção periodontal, sinusite ou infecção de cisto branquial.⁽¹⁾ A segunda fase corresponde à infecção do espaço parafaríngeo com trombose da veia jugular interna ou sepe. Caso o processo inflamatório se estenda, pode ocorrer acometimento do feixe carotídeo, com subsequente trombose de carótida ipsilateral.⁽³⁾ Na segunda fase, o exame físico mostra edema de região cervical e dor à palpação da região anterior ao músculo esternocleidomastóideo ipsilateral a infecção orofaríngea.⁽¹⁾ Como complicação, ocorre, na sequência, embolia séptica pulmonar (em até 97% dos casos).^(4,9,10) A infecção metastática também pode ocorrer em outros órgãos, como ossos, articulações, fígado, rim e coração (endocardite).^(1,4) Outras complicações possíveis estão listadas na tabela 1.

O diagnóstico deve ser suspeitado no paciente com antecedente de faringite, embolia pulmonar e febre persistente, apesar

do uso de antibióticos.⁽⁴⁾ Ultrassom com modo Doppler de veia jugular pode ser usado, pois se trata de um método acurado, que demonstra ausência de compressibilidade da veia jugular associado à sua distensão e à ausência de fluxo. Outro método radiográfico útil é a tomografia computadorizada com contraste, que demonstra defeitos de enchimento ou trombos em topografia cervical.⁽⁴⁾

Se o paciente evoluir com tosse, dispneia, dor ventilatório-dependente e hemoptise, deve-se suspeitar prontamente de embolia pulmonar. Radiografia de tórax pode ser indicada como avaliação inicial, porém possui baixa sensibilidade.⁽⁵⁾ O exame definitivo para diagnóstico de embolia séptica pulmonar é a angiotomografia computadorizada de tórax, que demonstra áreas de abscesso pulmonar, atelectasia, derrame pleural, nódulos (êmbolos sépticos) e condensações alveolares.⁽¹⁾

O tratamento da síndrome de Lemierre se faz com antibióticos de largo espectro com cobertura para anaeróbios (Quadro 3), sempre que possível guiado pelos resultados das culturas (secreção do abscesso ou hemoculturas).^(1,4)

A duração do tratamento deve ser de, no mínimo, 4 semanas.^(1,4) A via endovenosa deve ser a de escolha nas primeiras 2 semanas e, posteriormente, se melhora do quadro, pode-se migrar para a via oral até se completar 4 semanas de tratamento.⁽⁴⁾ Nos casos de abscesso parafaríngeo, cervical ou mediastinal, a drenagem cirúrgica é mandatória.⁽⁴⁾

A ligadura da veia jugular interna de rotina é um procedimento do passado. Atualmente é reservada apenas aos casos de embolia séptica persistente, apesar do tratamento antibiótico.⁽⁶⁾

O papel dos anticoagulantes na síndrome de Lemierre ainda é controverso. A recomendação formal para o uso de tais medicações fica restrita à progressão retrógrada do trombo em direção às veias cranianas, particularmente o seio cavernoso.^(1,4,5) Assim, recomenda-se não iniciar anticoagulação, caso não exista evidência de extensão do trombo.^(4,10)

Uma simples infecção de orofaringe pode ser mais grave do que imaginamos, principalmente quando ocorre refratariedade ao tratamento antibiótico inicial (geralmente com penicilina benzatina). Portanto, devemos sempre ter em mente possíveis complicações locais graves, como a síndrome de Lemierre. No caso relatado em nosso serviço, a paciente apresentou embolia pulmonar grave ao longo do internamento e poderia ter evoluído para óbito. Pela associação com embolia não séptica, optamos por anticoagulação durante o internamento e por 6 meses pós-alta hospitalar.

Tabela 1. Incidência de complicações na síndrome de Lemierre^(1,3)

Complicação	%
Alteração da bioquímica hepática	50
Coagulação intravascular disseminada	23
Injúria renal aguda	5

Quadro 3. Esquema antibiótico para síndrome de Lemierre.^(1,4)

Cefalosporina de segunda ou terceira geração associada à metronidazol
Ampicilina-sulbactam 3g a cada 6 horas
Piperacilina-tazobactam 4,5g a cada 6 horas
Ticarclina-clavulanato 3,1g a cada 6 horas
Clindamicina 600mg a cada 8 horas
Carbapenêmico

REFERÊNCIAS

- Righini CA, Karkas A, Tournaire R, N'gouan JM, Schmerber S, Reyt E, et al. Lemierre syndrome: A study of 11 cases and literature review. *Head Neck*. 2014;36(7):1044-51.
- Hagelskjaer LH, Prag J, Malczynski J, Kristensen JH. Incidence and clinical epidemiology of necrobacillosis, including Lemierre's Syndrome, in Denmark 1990-1995. *Eur J Clin Microbiol Infect Dis*. 1998;17(8):561-5.
- Chirinos JA, Lichtstein DM, Garcia J, Tamariz LJ. The evolution of Lemierre syndrome: report of 2 cases and review of the literature. *Medicine (Baltimore)*. 2002;81(6):458-65.
- Spelman D, Sexton DJ, Bloom A. Suppurative (septic)

- thrombophlebitis. UpToDate [Internet]. [cited 2016 Jan 8]. Available from: www.uptodate.com/contents/suppurative-septic-thrombophlebitis
5. Karkos PD, Asrani S, Karkos CD, Leong SC, Theocari EG, Alexopoulou TD, et al. Lemierre's syndrome: A systematic review. *Laryngoscope*. 2009;119(8):1552-9.
 6. Dool H, Soetekouw R, van Zanten M, Grooters E. Lemierre's syndrome: three cases and a review. *Eur Arch Otorhinolaryngol*. 2005;262(8):651-4.
 7. Hagelskjaer Kristensen L, Prag J. Human necrobacillosis, with emphasis on Lemierre's syndrome. *Clin Infect Dis*. 2000;31(2):524-32.
 8. Chacko EM, Krilov LR, Patten W, Lee PJ. Lemierre's and Lemierre's-like syndromes in association with infectious mononucleosis. *J Laryngol Otol*. 2010;124(12):1257-62.
 9. Sinave CB, Hardy GJ, Fardy PW. The Lemierre syndrome: suppurative thrombophlebitis of the internal jugular vein secondary to oropharyngeal infection. *Medicine (Baltimore)* 1989; 68(2):85-94.
 10. Golpe R, Marín B, Alonso M. Lemierre's syndrome (necrobacillosis). *Postgrad Med J* 1999;75(881):141-4.