

INTUSUSCEPCIÓN RECTO RECTAL. PREVALENCIA EN PACIENTES ASINTOMÁTICOS.

RECTUM-RECTAL INTUSSUSCEPTION.
PREVALENCE IN ASYMPTOMATIC PATIENTS.

CLAUDIO GÓMEZ, MARCOS HURVITZ, ELENA PAGANI, FABIAN DEMATTEIS
Servicio de Coloproctología. Hospital Regional Español. Bahía Blanca. Argentina.

Resumen: Introducción: La intususcepción rectal es un hallazgo frecuente en la defecografía tanto en individuos sintomáticos como en asintomáticos. Existe muy poca información con respecto al diagnóstico y tratamiento de esta anomalía. También existe discrepancia entre las anomalías anatómicas que pueden acompañar a esta patología, así como el grado de desarrollo de la intususcepción en pacientes asintomáticos. **Objetivos:** Describir la magnitud de la intususcepción en pacientes asintomáticos y comparar estos con los pacientes sin intususcepción. **Materiales y Métodos:** Medimos, con un instrumento graduado en centímetros y milímetros, la pared rectal que sobresale en forma circunferencial hacia distal del borde de un anoscopio circular. **Pacientes:** 50 pacientes operados de prolapso anal/hemorroidal y 50 pacientes operados por otras patologías anales (fisura, ondulomas, estenosis anal). El 49% eran

Correspondencia:

Dr. Marcos Hurvitz.
Servicio de Coloproctología. Hospital. Regional Español.
Estomba 571. (8000) Bahía Blanca. Argentina.
E-mail: marcoshurvitz@fibertel.com.ar

Recibido: 12 de junio de 2009

Aceptado: 27 de julio de 2009

mujeres. El promedio de edad fue de 49.7 años (± 4.5 años). Ningún paciente tenía síntomas de obstrucción defecatoria. **Resultados:** En los pacientes del grupo con prolapso anal/hemorroides encontramos una intususcepción promedio de 1.59 cm comparada con 0.23 cm en los pacientes del grupo operado por otra patología. Estos resultados son estadísticamente significativos ($p=0.003$). 33 pacientes del grupo estudiado presentaban intususcepción mayor a 1 cm, comparados con los sujetos controles ($p=0.001$). También fue significativa la diferencia entre aquellos que no tenían intususcepción y aquellos que sí la tenían aunque sea menores a 1 cm ($p=0.004$). No hubo diferencias significativas entre los dos grupos en cuanto a síntomas de obstrucción defecatoria o alguno que no tuviese relación con la patología por la cual iban a ser intervenidos quirúrgicamente ($p=0.286$). La longitud de la intususcepción fue de 0.5 a 2.5 cm y estuvo relacionada directamente a la patología subyacente por la cual se operaban los pacientes (fistulas, fisuras, condilomas, vs hemorroides, prolapso mucoso parcial y prolapso mucoso completo) ($p = 0.003$) e inversamente a los síntomas que presentaban ($p < 0.001$). **Conclusiones:** La intususcepción recto-rectal está presente, en diverso grado, en los pacientes con prolapso anal/hemorroidal, por lo que recomendaríamos realizar a todos estos pacientes una defecografía para evaluar el verdadero significado de esta patología. Se necesitan

estudios a largo plazo para determinar la evolución real de esta entidad.

Palabras claves: Intususcepción-rectal-prevalencia-asintomático.

Abstract: Introduction: Rectal intususception is frequently found in defecography. Both in symptomatic and asymptomatic subjects. There is little information about the diagnose and treatment of this abnormality. There is also discrepancy about the anatomic abnormalities that can come with this pathology, and the degree of development of intususception in asymptomatic patients. **Objectives:** To describe intususception size in asymptomatic patients, and to compare them with patients without intususception. **Method:** Using an instrument with centimetres and milimetres, we measured the rectal wall that protrudes, circumferentially to distally, from the edge of a circular anoscope. **Patients:** 50 patients who had been operated on anal / hemorrhoidal prolapse, and 50 patients who had been operated on other anal pathologies (fissures, fistulas, condilomas, anal stenosis). 49% of the patients were women. Age average was 48.7 years old (± 4.5 years old). None of the patients had symptoms of defecatory obstruction. **Results:** Among patients from the anal/hemorrhoids prolapse, average intususception of 1.59 cm was observed. Among patients operated on other pathologies, 0.23 cm. These results are statistically significant ($p=0.003$). 33 patients of the studied group showed intususception bigger than 1 cm, compared to the control subjects ($p=0.001$). The difference among those without intususception and those with it, even smaller than 1 cm ($p=0.004$), was also significant. There were no significant differences among the groups, as regards symptoms of defecatory obstruction or a symptom unrelated to the pathology that would cause their surgery ($p=0.286$). Intususception length was 0.5 to 2.5 cm. It was directly related to the underlying pathology that caused their surgery (fistula, fissure, condiloma, vs. hemorrhoids, partial mucous prolapse and complete mucous prolapse) ($p = 0.003$). It was inversely related to the shown symptoms ($p < 0.001$). **Conclusions:** Rectum-rectal intususception is observed, in different degrees, in patients with ana/hemorrhoidal prolapse. Thus, we would recommend to perform a defecography to all these patients, to assess the true meaning of this pathology. Long term studies will be necessary to determine the true evolution of this entity.

Key words: intususception-rectal-prevalence-asymptomatic.

INTRODUCCIÓN

La intususcepción rectal es una invaginación de la pared rectal que puede ocurrir durante la defecación. Es un hallazgo común en la defecografía en aquellos pacientes con desórdenes de la función anorrectal (1). La pared rectal entonces se puede observar que desciende y se invagina dentro mismo del propio recto y eventualmente puede protruir a través del ano. La fisiopatología de esta condición es pobremente entendida hasta la fecha. Hay muchos ejemplos de enfermedades colorrectales en las cuales los cambios morfológicos son vistos antes que los síntomas se desarrollen, por ejemplo, las venas del canal anal antes de la aparición de las hemorroides sintomáticas o de los divertículos precediendo a los cuadros de diverticulitis. No es poco razonable, pensar entonces, que la invaginación de la pared rectal, aunque de menor grado, podría esperarse en la población de individuos «normales». Un estudio de Pomerri y col. (2001), mostró que el espesor de la intususcepción y la razón entre el diámetro y la luz de la intususcepción era significativamente más grande en los sujetos sintomáticos que en los sujetos asintomáticos de control. De cualquier manera el grupo era heterogéneo, ya que contenía pacientes con síntomas y anomalías morfológicas múltiples del piso pelviano. La intususcepción rectal es un hallazgo frecuente en la defecografía tanto en individuos sintomáticos como en asintomáticos. Existe muy poca información con respecto al diagnóstico y tratamiento de esta anomalía. También existe discrepancia entre las anomalías anatómicas que pueden acompañar a esta patología, así como el grado de desarrollo de la intususcepción en pacientes asintomáticos. Como objetivo de esta investigación nos propusimos describir la magnitud de la intususcepción en pacientes asintomáticos y comparar estos con los pacientes sin intususcepción.

MATERIALES Y MÉTODOS

Medimos, con un instrumento graduado en centímetros y milímetros, la pared rectal que sobresale en forma circunferencial hacia distal del borde de un anoscopio circular. (Figuras 1, 2,3). **Pacientes:** 50 pacientes operados de prolapso anal/hemorroidal y 50 pacientes operados por otras patologías anales (fisura, condilomas, estenosis anal). El 49% eran mujeres. El promedio de edad fue de 49.7 años (± 4.5 años). Ningún paciente tenía síntomas de obstrucción defecatoria.

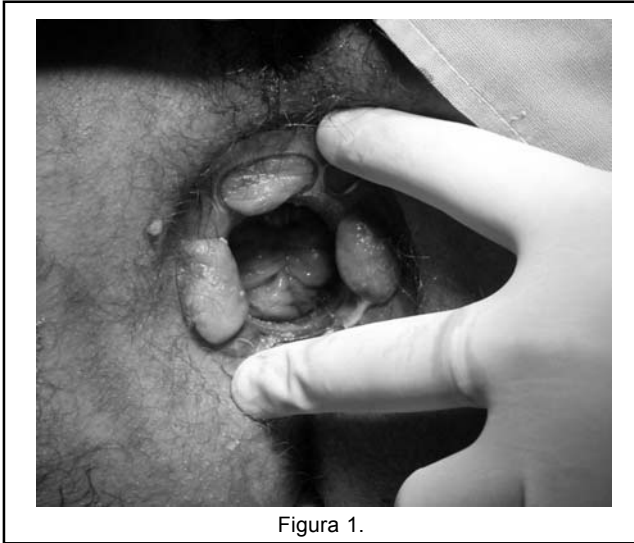


Figura 1.

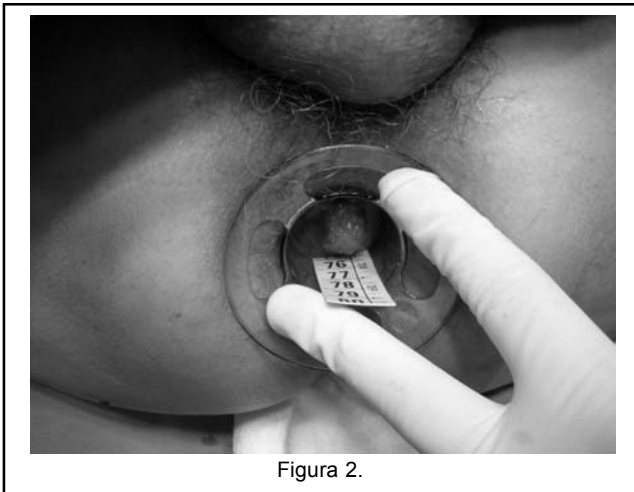


Figura 2.

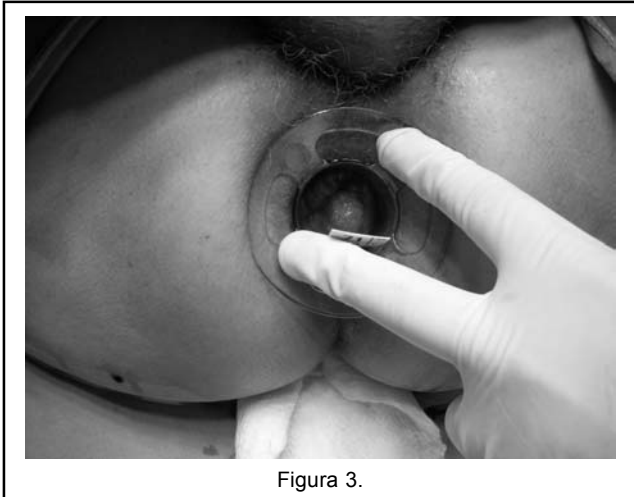


Figura 3.

RESULTADOS

En los pacientes del grupo con prolapso anal/hemorroides encontramos una intususcepción promedio de 1.59 cm comparada con 0.23 cm en los pacientes del grupo operado por otra patología. Estos resultados son estadísticamente significativos ($p=0.003$). 20 pacientes no fueron incluidos en este estudio: 7 con rectocele concomitante y/o enterocele, 8 con cirugías previas de hemorroides, 2 con síntomas de incontinencia y 3 con contraindicaciones absolutas de cirugía. Todos los pacientes, al interrogarlos profundamente, revelaron esfuerzo evacuatorio, aunque los que luego presentaban intususcepción realizaban mayor esfuerzo o alguna maniobra adicional para lograr la evacuación, que en muchos de ellos no era completa. El tenesmo fue reportado directamente por 6 pacientes. La digitación o la colocación de supositorios de glicerina lo fue en 7 pacientes. Constipación y evacuación con escíbalos la manifestaron 20 pacientes. Algunos de estos pacientes realizaban una dieta rica en fibra, a pesar de revelar constipación. 9 pacientes tenían descargas de moco o sangre en forma intermitente. Las pacientes post-menopáusicas tardaban más en el acto defecatorio que las otras mujeres: 10 (rango 3–40) minutos vs. 5 (rango 2–15) minutos ($p = 0.02$). 33 pacientes del grupo estudiado presentaban intususcepción mayor a 1 cm, comparados con los sujetos controles, $n=7$, ($p=0.001$). También fue significativa la diferencia entre aquellos que no tenían intususcepción y aquellos que sí la tenían aunque sea menores a 1 cm ($p=0.004$). No hubo diferencias significativas entre los dos grupos en cuanto a síntomas de obstrucción defecatoria o algún síntoma que no tuviese relación con la patología por la cual iban a ser intervenidos quirúrgicamente ($p=0.286$). No hubo diferencias significativas en la velocidad de 60 (20–180) versus 60 (10–200) seg; ($p = 0.1$) o en la efectividad de 88 (50–100) versus 80% (75–95) ($p = 0.1$) de la evacuación entre los dos grupos. Entre otras consideraciones podemos mencionar que no hubo asociación entre edad o sexo y cualquiera de los parámetros morfológicos medidos en este estudio. La longitud de la intususcepción fue de 0.5 a 2.5 cm y estuvo relacionada directamente a la patología subyacente por la cual se operaban los pacientes (fistulas, fisuras, condilomas, vs hemorroides, prolapso mucoso parcial y prolapso mucoso completo) ($p = 0.003$) e inversamente a los síntomas que presentaban ($p= 0.001$). Los pacientes con intususcepción, igual que el grupo control, al año de operados, no manifestaron ningún síntoma agregado de obstrucción defecatoria, comparados con los que tenían antes de la cirugía. Es decir, no manifestaban síntomas de haber progresado su intususcepción.

DISCUSIÓN

La intususcepción rectoanal, en otro tiempo denominada prolapso interno u oculto rectal, o procidencia interna, es definido actualmente como la invaginación circunferencial, completa, del recto medio, hacia la parte distal del mismo, en diversos grados, durante el esfuerzo defecatorio. Esta invaginación se extiende dentro del canal anal, no llegando al margen anal, muchas veces ni haciéndose patente ni visible al examen anal. La intususcepción rectoanal representa un estadio intermedio de un desorden funcional y anatómico que eventualmente puede llegar al prolapso rectal (3,4). De cualquier manera, se ha sugerido que la intususcepción rectoanal es una variación normal durante el esfuerzo defecatorio, y que solamente un pequeño porcentaje de sujetos con procidencia interna o preprolapso desarrollarán un prolapso rectal completo (5-7). El prolapso rectal evidente y sintomático se manifiesta comúnmente por constipación, obstrucción defecatoria, evacuación incompleta y deseo persistente y urgente de evacuar, es decir, tenesmos y pujos. No es común la descarga de moco o sangre por el ano, salvo que coexista una úlcera rectal solitaria. Tanto la etiología como el tratamiento de la intususcepción rectoanal son controversiales. Algunos autores recomiendan el tratamiento conservador, el cual incluye una dieta rica en fibras, laxantes y un entrenamiento defecatorio en la forma de biofeedback, con resultados satisfactorios para los pacientes en el corto plazo, pero de dudosa evolución en el largo plazo. Los resultados de la rectopexia quirúrgica para el tratamiento de la intususcepción rectoanal varían, de buenos a muy malos. La mayoría de los estudios reportan la persistencia o el empeoramiento de la constipación y la dificultad en la evacuación del recto en aproximadamente la mitad de los casos, a pesar de la corrección del prolapso en casi todos los pacientes. Los pacientes con desórdenes evacuatorios rectales sufren de una amplia variedad de síntomas, muchas veces no relacionados con la magnitud del problema que se pueda demostrar (8). En este estudio citado, la intususcepción rectoanal fue reportada en un 39.8% en aquellos pacientes estudiados por problemas evacuatorios, y en 40% de los voluntarios estudiados, ambos grupos con defecografía. La intususcepción fue vista en pacientes de todas las edades, y la media de edad fue 44 años en el grupo sintomático, como muestran otros autores (9). Hay que tener en cuenta que lo que se denomina el «anismo de laboratorio», es decir, aquellos sujetos normales y voluntarios que pueden llegar a demostrar hallazgos poco habituales por el pudor que significa someterse a estudios para los cuales no tienen síntomas (10). Aunque la defecografía es un estudio útil, muchas veces en algunos pacientes las diferencias son tan sutiles en

los hallazgos morfológicos, y tan discordantes con los síntomas, que muchos recomiendan completar el diagnóstico con otros estudios más dinámicos (11). La edad también es una importante influencia en la función anorrectal (12). Igualmente, como se dijo en los resultados, la edad no fue un factor significativo, aunque el grupo con intususcepción era más joven, tal vez, porque la diferencia de generaciones y la búsqueda de diagnóstico de estas alteraciones sea más frecuente en este grupo etario que en la gente de mayor edad. Todos nuestros pacientes con intususcepción tenían esta alteración sin tener concomitantemente otra patología funcional ni anatómica. Fueron hallazgos en el intraoperatorio. El diagnóstico anatómico de certeza depende en la habilidad de visualizar la serosa de la pared rectal, es decir, su contorno externo, para diferenciar la intususcepción de la mucosa con respecto al prolapso rectal completo, lo cual se puede demostrar solo con la defecografía convencional o por resonancia magnética (13). Porque, por ejemplo, algunos autores manifiestan que son necesarias ciertas condiciones, como el alargamiento del mesorrecto, para que se produzca la intususcepción (14). Otros autores sostienen que es necesario un alargamiento, un estiramiento del mesorrecto en su parte posterior, para que ocurra la intususcepción, lo que explicaría la medida más engrosada de esta zona en ciertos estudios por imágenes. Esto se visualizaría en estos estudios como una barrera mecánica para la defecación. Este estudio mostró, que de cualquier manera, los pacientes asintomáticos, pero con patología secundaria a constipación o esfuerzo defecatorio permanente, como son las hemorroides, prolapso anal parcial y prolapso anal completo, tienen además intususcepción recto anal en diversos grados, mostrándonos que este tipo de patología es más compleja que la manifestación clínica que podemos ver en el ano. En la literatura se puede encontrar que el desarrollo o la aparición de la intususcepción recto anal durante el esfuerzo defecatorio puede apreciarse en el 50% de la población (15,16). Ciertos autores consideran que la intususcepción recto anal es una variedad de la normalidad del proceso defecatorio tanto como una consecuencia de la obstrucción defecatoria, más que la causa en sí misma. Otros, mientras tanto, sostienen la visión que la intususcepción es una entidad separada que puede causar síntomas de obstrucción defecatoria y que además puede estar asociada con otros desórdenes defecatorios y anatómicos. Estos últimos pueden ser el enterocece, el sigmoidocece o la úlcera rectal solitaria.

CONCLUSIONES

La intususcepción recto-rectal está presente, en diverso grado, en los pacientes con prolapso anal/hemorroidal, por

lo que recomendaríamos realizar a todos estos pacientes una defecografía para evaluar el verdadero significado de esta patología. Se necesitan estudios a largo plazo para determinar la evolución real de esta entidad.

BIBLIOGRAFÍA

1. Mellgren A, Bremmer S, Johansson C, Dolk A, Uden R, Ahlback SO et al. Defecography. Results of investigations in 2816 patients. *Dis Colon Rectum* 1994; 37: 1133-41.
2. Pomerri F, Zuliani M, Mazza C, Villarejo F, Scopece A. Defecographic measurements of rectal intussusception and prolapse in patients and in asymptomatic subjects. *Am J Roentgenol* 2001; 176: 641-5.
3. Broden B, Snellman B. Procidentia of the rectum studied with cinematography: a contribution to the discussion of causative mechanism. *Dis Colon Rectum* 1968; 11:330-47.
4. Sun WM, Read NW, Donnelly TC, et al. A common pathophysiology for full thickness rectal prolapse, anterior rectal mucosal prolapse and solitary rectal ulcer. *Br J Surg* 1989;76:290-5.
5. Ihre T, Seligson U. Intussusception of the rectuminternal procidentia: treatment and results in 90 patients. *Dis Colon Rectum* 1975; 18:391-6.
6. Mellgren A, Schultz I, Johansson C, Dolk A. Internal rectal intussusception seldom develops into total rectal prolapse. *Dis Colon Rectum* 1997; 40:817-20.
7. Choi JS, Hwang YH, Salum MR, et al. Outcome and management of patients with large rectoanal intussusception. *Am J Gastroenterol* 2001; 96:740-4.
8. Farouk R, Duthie GS. Rectal prolapse and rectal invagination. *Eur J Surg* 1998; 164: 3323-32.
9. Ihre T. Intussusception of the rectum and the solitary ulcer syndrome. *Ann Med* 1990; 22: 419-23.
10. Duthie GS, Bartolo DC. Anismus: the cause of constipation? Results of investigation and treatment. *World J Surg* 1992; 16: 831-5.
11. Wald A, Jafri F, Rehder J, Holeva K. Scintigraphic studies of rectal emptying in patients with constipation and defecatory difficulty. *Dig Dis Sci* 1993; 38: 353-8.
12. Bannister JJ, Abouzekry L, Read NW. Effect of aging on anorectal function. *Gut* 1987; 28: 353-7.
13. Roos JE, Weishaupt D, Wildermuth S, Willmann JK, Marincek B, Hilfiker PR. Experience of 4 years with open MR defecography: pictorial review of anorectal anatomy and disease. *RadioGraphics* 2002; 22: 817-832.
14. Hoffman MJ, Kodner IJ, Fry RD. Internal intussusception of the rectum. Diagnosis and surgical management. *Dis Colon Rectum* 1984; 27: 435-441.
15. Stevenson GW. Proctography symposium. *Int J Colorectal Dis* 1988;3:67-89.
16. Shorvon PJ, McHugh S, Diamant NE, et al. Defecography in normal volunteers: results and implications. *Gut* 1989; 30:1737-49.