

## REABILITAÇÃO ESTÉTICA E FUNCIONAL EM PACIENTE COM CÁRIE PRECOCE DA INFÂNCIA: RELATO DE CASO

---

Gisele Fernandes DIAS<sup>1</sup>

*giodonto@hotmail.com*

Beatriz de Fátima RITZMANN<sup>2</sup>

*biaritzmann@hotmail.com*

Francine RANSOLIN<sup>3</sup>

*franransolin@hotmail.com*

Thais Regina Kummer FERRAZ<sup>4</sup>

*thaisreginakummer@hotmail.com*

### RESUMO

A cárie precoce da infância (CPI) é uma patologia crônica que afeta a dentição decídua de crianças menores de 6 anos de idade. É definida pela presença de pelo menos um dente cariado (lesão com ou sem cavitação), a ausência de um dente (por cárie) ou a existência de uma restauração num dente temporário, em crianças com idade compreendida entre 0 e 71 meses. A finalidade deste trabalho é descrever um caso clínico de reabilitação estética e funcional em paciente infantil do sexo masculino, de 3 anos e 6 meses de idade, acometido pela CPI. A primeira etapa foi a conscientização do núcleo familiar sobre a higienização bucal, avaliação e orientação dos hábitos alimentares. Inicialmente foi realizada a adequação do meio bucal com cimento de ionômero de vidro químico, exodontia dos elementos 54, 64 e 62 e tratamento endodôntico do elemento 52. Após, foi utilizado o botão de Nance como mantenedor de espaço na arcada superior. Para a reabilitação estética e funcional optou-se pelo uso de aparelho mantenedor de espaço funcional nas áreas correspondentes aos elementos: 54, 52, 51, 61, 62, e 64. O tratamento executado permitiu restabelecer a estética, a função mastigatória e manter o espaço necessário à erupção dos dentes permanentes. O que repercutiu em melhora da qualidade de vida e autoestima do paciente infantil.

**DESCRITORES:** CÁRIE DENTÁRIA; DENTE DECÍDUO; ESTÉTICA DENTÁRIA; REABILITAÇÃO BUCAL.

---

1 Especialista em Saúde Coletiva e Odontopediatria, Mestre e Doutora em Odontologia. Professora Colaboradora da UEPG, Universidade Estadual de Ponta Grossa - Ponta Grossa - Brasil. Professora Adjunta da UNIUV, Centro Universitário de União da Vitória - UNIUV - União da Vitória - Brasil -

2 Centro Universitário de União da Vitória - UNIUV - União da Vitória - Brasil

3 Centro Universitário de União da Vitória - UNIUV - União da Vitória - Brasil

4 Centro Universitário de União da Vitória - UNIUV - União da Vitória - Brasil

## ***AESTHETIC AND FUNCTIONAL REHABILITATION IN EARLY CHILDHOOD PATIENTS WITH DENTAL CARIES: A CASE REPORT***

---

### **ABSTRACT**

Early childhood caries (ECC) is a chronic condition affecting a deciduous dentition of children under 6 years old. It is defined by the presence of at least one decayed tooth (injury with or without cavitation), absence of a tooth (by caries), or restoration in a temporary tooth in children aged 0-71 months. The purpose of this work is to describe the clinical case of aesthetic and functional rehabilitation in a pediatric patient of 3 years and 6 months old, affected by ECC. The first step was to raise the awareness of the family unit about oral hygiene and the evaluation and orientation of eating habits. Initially, the adaptation of the buccal medium with chemical glass ionomer cement, extraction of elements 54, 64 and 62, and endodontic treatment of element 52 were performed. Afterwards, the Nance button was used as the upper arch maintainer. For aesthetic and functional rehabilitation it was opted for the use of a functional space maintaining apparatus in the areas corresponding to the elements: 54, 52, 51, 61, 62, and 64. The treatment carried out allowed to restore the aesthetics and the masticatory function and to maintain the necessary space for eruption of the permanent teeth. Which had repercussions on the patient's childlike quality of life and self-esteem.

**DESCRIPTORS:** DENTAL CARIES; TOOTH, DECIDUOUS; ESTHETICS, DENTAL; MOUTH REHABILITATION.

### **INTRODUÇÃO**

A cárie dentária é o maior problema em saúde bucal, devido à prevalência e gravidade de acometimento em pacientes portadores dessa patologia. Apresenta-se como uma doença crônica, de incidência alta na infância e considerada como problema de saúde pública mundial. A etiologia da cárie é multifatorial, dependente do biofilme dental cariogênico, e para sua ocorrência há necessidade da interação de três fatores: microrganismos cariogênicos (*streptococcus mutans e lactobacillus*), substrato fermentável (como a sacarose) e um hospedeiro susceptível<sup>1,2</sup>.

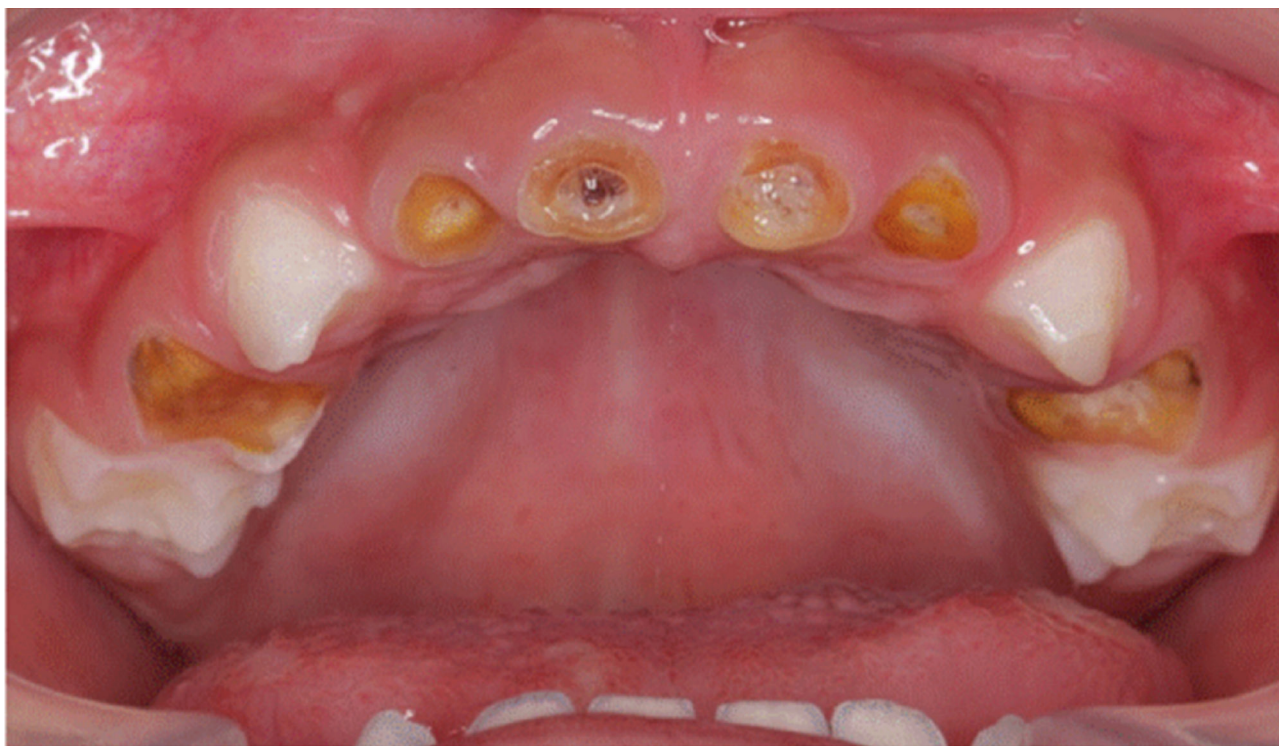A cárie precoce de infância (CPI) é uma patologia crônica, que afeta a dentição decídua de crianças menores de 6 anos de idade<sup>2</sup>. A CPI é definida pela presença de pelo menos um dente cariado (lesão com ou sem cavitação), a ausência de um dente (por cárie) ou a existência de uma restauração num dente temporário, em crianças de idade compreendida entre 0 e 71 meses<sup>2,3</sup>.

Para determinar a severidade da doença é utilizado o Ceo-s (índice de superfícies dentárias cariadas, extraídas por cárie ou restauradas), sendo considerado grave o grau maior do que 4 aos 3 anos de idade, maior do que 5 aos 4 anos de idade ou maior do que 6 aos 5 anos de idade<sup>3,4</sup>.

Anteriormente, a CPI era denominada cárie de mamadeira, sendo descrita como cárie aguda e extensa, encontrada em crianças menores de 3 anos de idade portadoras de hábito de sucção nutritiva noturna<sup>2,3</sup>. Em decorrência das discussões anteriormente realizadas, adotou-se o termo "cárie precoce da infância" (CPI) relacionado à etiologia multifatorial da cárie, aliada ao consumo frequente de sacarose e à inadequada desorganização do biofilme, independente do veículo de consumo dos carboidratos fermentáveis<sup>4,5</sup>. O objetivo deste trabalho é apresentar a intervenção e preservação de paciente portador da CPI por meio de reabilitação estético-funcional.

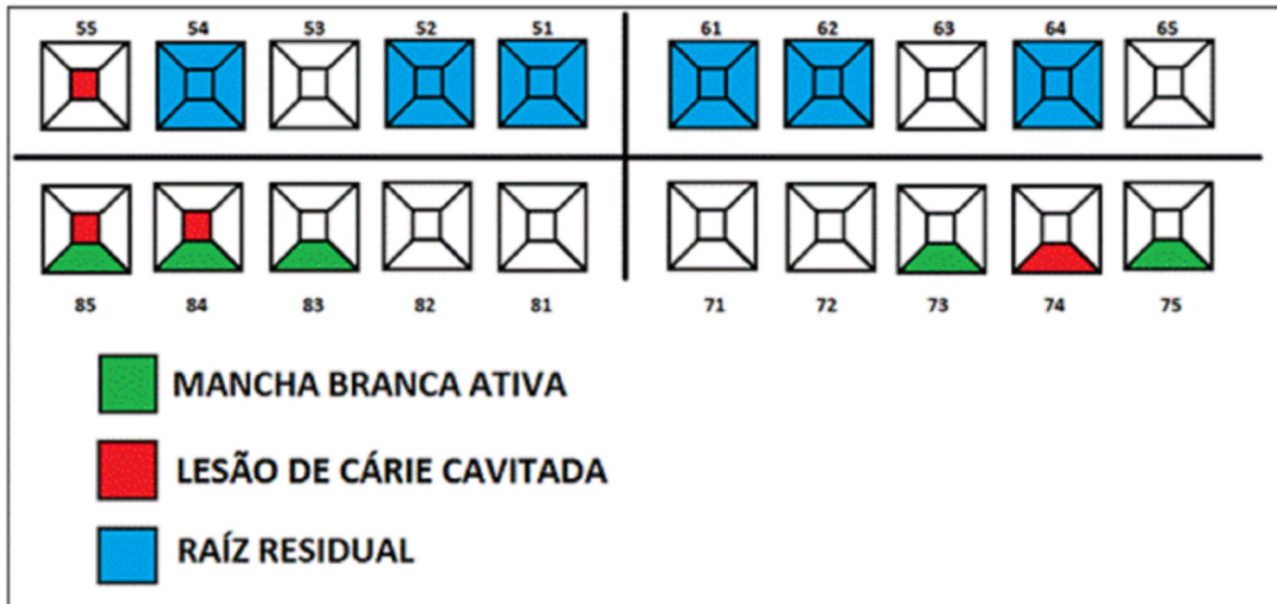
## RELATO DE CASO

O paciente S.A.G.S de 3 anos e 6 meses, sexo masculino, apresentou-se à Clínica de Odontopediatria do Centro Universitário de União da Vitória (UNIUV) acompanhado de responsável, em agosto de 2016. A queixa materna foi relacionada à dor, perda da função dentária e estética. Na anamnese não foi encontrada qualquer alteração de ordem sistêmica. O exame clínico intrabucal detectou a presença de manchas brancas ativas na face vestibular dos elementos 85, 84, 83, 73, 75, cárie oclusal nos elementos 55, 84 e 85 e cárie na face vestibular do elemento 74. As coroas dos elementos 54, 52, 51, 61, 62 e 64 apresentavam-se completamente destruídas, por extensas lesões de cárie (Figura 1), sendo, então, diagnosticada como cárie precoce da infância. Ao exame radiográfico periapical anterossuperior, constatou-se tratamento endodôntico satisfatório nos dentes 51 e 61. A seguir, foi realizado o odontograma para planejamento clínico (Figura 2).



**Figura 1:** Visão clínica da arcada superior

Fonte: do autor, 2016



**Figura 2:** Odontograma

Fonte: do autor, 2017

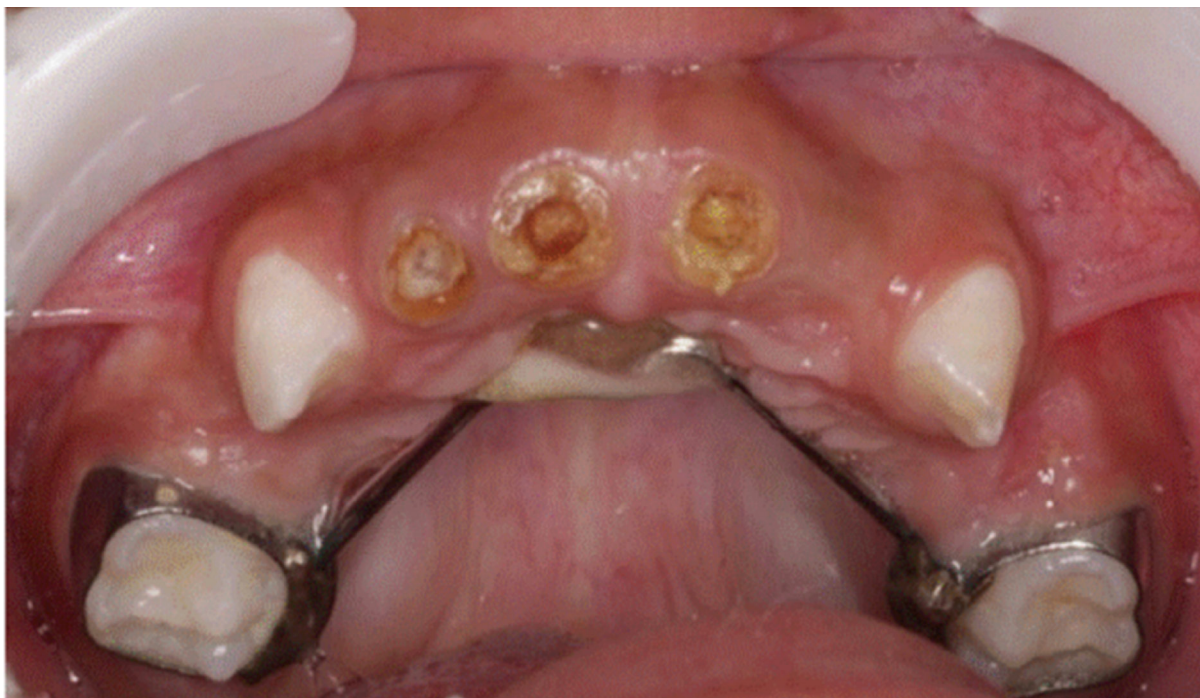O diário alimentar foi solicitado, porém foi obtido apenas o retorno do cardápio da creche, sendo este com refeições adequadas. No entanto, durante a anamnese com os pais foi relatada amamentação noturna com leite bovino incorporado com amido de milho, com ausência de higienização bucal após a ingestão. Inicialmente, a mãe recebeu instruções de higiene bucal e informações sobre a importância de bons hábitos alimentares.

O comportamento do paciente durante as primeiras consultas foi definitivamente negativo, devido à sua pouca idade e má experiência com tratamentos odontológicos anteriores. Apresentava choro contínuo e debatia-se durante todo o atendimento, sendo necessária a técnica de contenção realizada pelos pais.

Na primeira sessão clínica foi realizada a aplicação de verniz fluoretado (Fluorniz, SS White®, São Cristóvão, RJ, Brasil), sendo reaplicado em mais três consultas, e adequação do meio bucal, com a remoção parcial do tecido cariado com colher de dentina e restauração com cimento de ionômero de vidro autopolimerizável (Maxxion R, FGM®, Joinville, SC, Brasil) nos dentes 55, 84, 85 e 74.

Em seguida, foi executada a exodontia dos elementos 54, 64 e 62. Para a realização utilizou-se anestesia tópica com Benzocaína (Benzotop, DFL®, Jacarepaguá, RJ, Brasil), por meio de secagem da mucosa e aplicação tópica com cotonete durante 2 minutos no local da infiltração. A técnica anestésica de escolha foi a infiltrativa local, utilizando o anestésico Lidocaína com felinefrina a 2% 1:100.000 (SS White®, São Cristóvão, RJ, Brasil), sendo aplicado 1/3 do tubete anestésico por elemento. Para a luxação e remoção dos restos radiculares foram utilizadas as alavancas retas e triangular. Após a remoção o alvéolo foi irrigado com solução salina e suturado com ponto simples e fio de seda 4.0.

Para que o perímetro do arco fosse mantido, devido às perdas dentárias precoces, foi confeccionado o mantenedor de espaço superior (Botão de Nance), ancorado nos segundos molares decíduos e cimentado com cimento de ionômero de vidro (Meron, Voco®, Porto Alegre, RS, Brasil); (Figura 3).



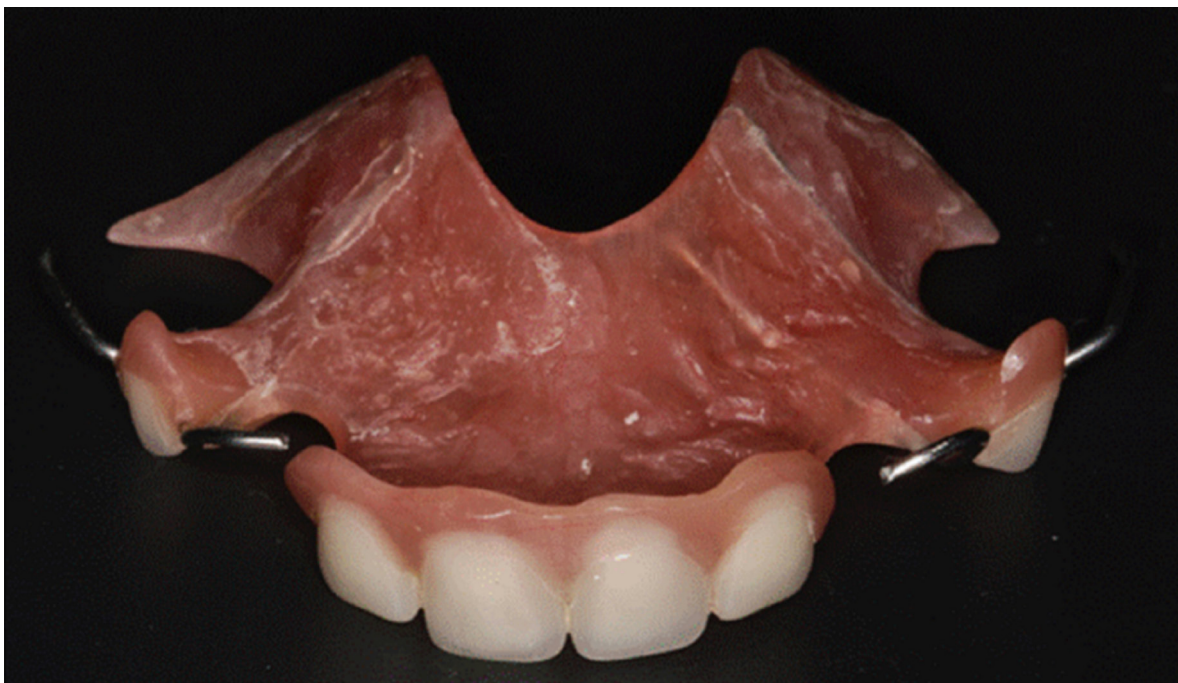**Figura 3:** Botão de Nance instalado

Fonte: do autor, 2016

No elemento 52, foi indicada a realização de tratamento endodôntico. O conduto foi obturado com Pasta Calen (SS White®, São Cristóvão, RJ, Brasil), composta por Hidróxido de Cálcio espessada com pó Óxido de Zinco (SS White®, São Cristóvão, RJ, Brasil). Para a restauração provisória foi utilizado cimento de ionômero de vidro (Maxxion R, FGM®, Joinville, SC, Brasil).

Foi utilizada resina composta (Charisma, Heraeus®, Diadema, SP, Brasil) cor A1, para restauração incisal do elemento 63, e resina flow (Opallis, FGM®, Joinville, SC, Brasil), cor A1 para as oclusais dos elementos 85 e 84, e vestibular do elemento 74.

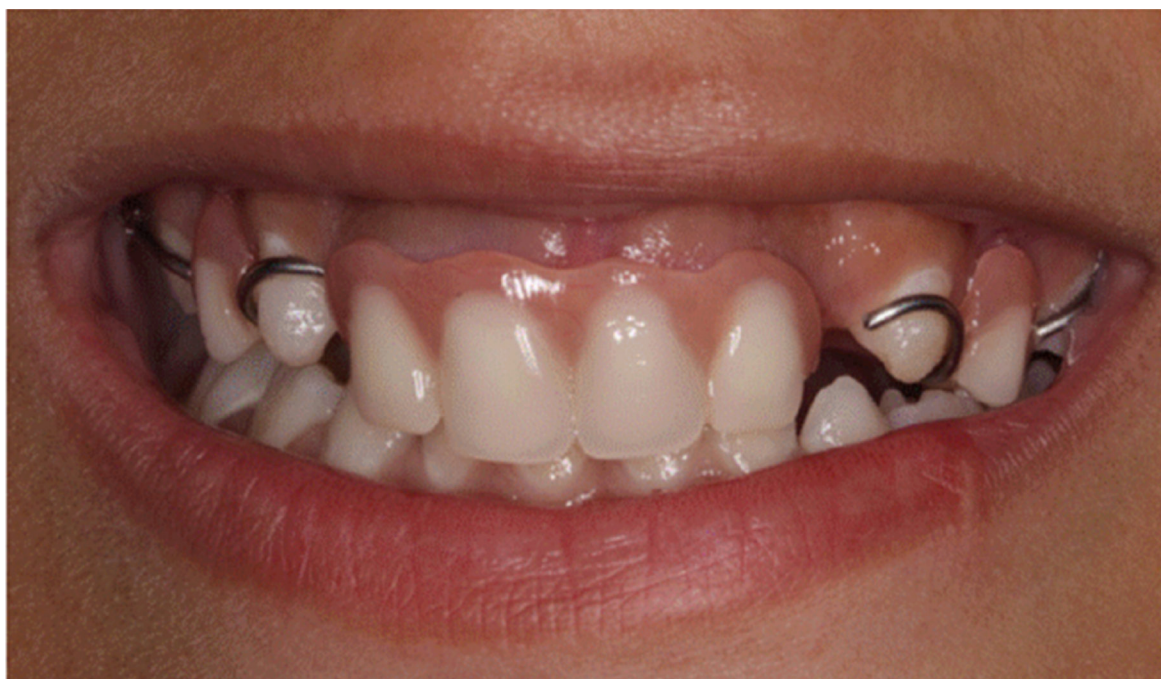Para a reabilitação estética funcional optou-se pela confecção de aparelho mantenedor de espaço funcional com sepultamento radicular. Para o início da confecção do aparelho funcional, foi removido o botão de Nance com auxílio de saca-banda e moldagem da arcada superior e inferior com silicone de condensação (Perfil, Coltene®, Bonsucesso, RJ, Brasil), os modelos foram vazados com gesso pedra tipo IV. O aparelho foi confeccionado com resina acrílica termopolimerizável com a cor black e dentes trilux cor A1. Foram utilizados grampos circunferenciais nos caninos e nos segundos molares, e para melhor retenção foi realizada restauração com resina composta (Charisma, Heraeus®, Diadema, SP, Brasil), cor B1, na vestibular dos elementos 53 e 63 (Figura 4).



**Figura 4:** Aparelho estético funcional

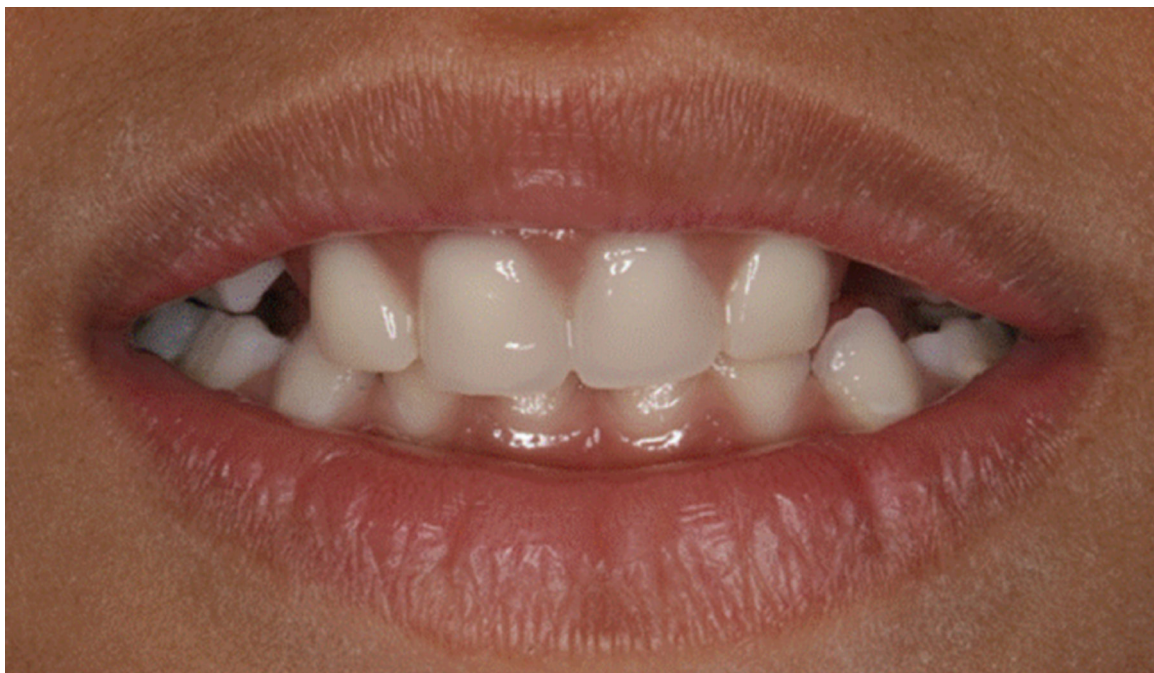Fonte: do autor, 2017

Para o acompanhamento do caso foram realizadas consultas mensais, para avaliar o uso e a adaptação do aparelho mantenedor de espaço, atividade de cárie, e restaurações realizadas (Figuras 5,6).



**Figura 5:** Aparelho estético funcional (sorriso alto)

Fonte: do autor, 2017



**Figura 6:** Aparelho estético funcional (sorriso baixo)

Fonte: do autor, 2017

## RESULTADOS

A execução de tratamento reabilitador proporcionou conforto, estética e função mastigatória ao paciente infantil. Promoveu a melhora da qualidade de vida da criança ao proporcionar bem-estar social por meio da melhoria da condição bucal.

## DISCUSSÃO

Para que o tratamento de uma criança acometida pela CPI seja eficaz, é necessária abordagem integral do pequeno paciente em relação ao controle dos fatores etiológicos e com vistas à recuperação funcional e estética<sup>1,6</sup>. É consenso entre os autores que o *Streptococcus mutans* é o grupo de bactérias mais associado à cárie dentária<sup>4,5</sup>. A remoção do biofilme ainda é a melhor forma de prevenção à cárie. A orientação precoce constitui um poderoso aliado para que não ocorra o desenvolvimento da doença<sup>1,4</sup>. No entanto, a procura pelo serviço odontológico ainda está focada no aspecto curativo da doença cárie, a procura por prevenção ainda é pequena, não faz parte da cultura da população.

Com relação aos hábitos alimentares, é de extrema importância a orientação já durante a gestação, pois a nutrição influencia na saúde geral da criança<sup>5</sup>. Estudos comprovam que os hábitos alimentares são uma causa significativa da doença cárie, principalmente dietas ricas em açúcares e amidos e ingestão de líquidos açucarados<sup>3,6</sup>. No caso clínico em questão, a alimentação inadequada com o hábito de amamentação noturna com leite bovino incorporado com amido de milho, sem a higienização adequada após a ingestão, segundo relato materno, foi crucial para o desenvolvimento das lesões cariosas.

Devido à baixa idade do paciente, durante as primeiras sessões optou-se por realizar a remoção parcial do tecido cariado e restaurações com cimento de ionômero de vidro, pela facilidade e eficiência

ISSN 1983-5183

da técnica. Trabalhos justificam a remoção parcial do tecido cariado, pelo risco de diminuir as chances de exposição pulpar.<sup>6,7</sup> Os cimentos de ionômero de vidro têm conquistado espaço como material restaurador na clínica odontopediátrica, pela sua capacidade de aderir à estrutura dental, a liberação de flúor, alteração do metabolismo dos *Streptococcus mutans* e estabilização da microbiota<sup>8, 9</sup>. A gestão comportamental eficiente foi fundamental para o sucesso das consultas posteriores.

A aplicação tópica de flúor (fluorniz) foi realizada para o tratamento das manchas brancas ativas. Segundo vários autores<sup>4,6</sup>, o flúor é uma ferramenta eficaz na prevenção da cárie, sendo a aplicação tópica considerada a melhor opção. Crianças de todas as idades devem usar o dentifrício fluoretado, na concentração de 1000-1100 ppm, na quantidade de um grão de arroz, sendo a escovação realizada pelos pais, para o benefício da prevenção e controle de atividade de cárie na primeira infância<sup>4,6</sup>.

Os elementos 54 e 64 apresentavam grande destruição coronária, não sendo viável o tratamento endodôntico, assim como o resto radicular do dente 62, que se encontrava com grande reabsorção, sendo indicada a exodontia. Crianças com pouca idade podem ter os dentes afetados de tal forma pelas lesões de cárie que a exodontia passa a ser o tratamento eletivo<sup>1</sup>. Para erradicar a infecção pulpar, o tratamento endodôntico do dente 52 foi realizado. A pasta à base de hidróxido de cálcio (Calen) (Pasta Calen®, SS White, São Cristóvão, RJ, Brasil), espessado com pó do óxido de zinco (Óxido de Zinco® SS White, São Cristóvão, RJ, Brasil), foi utilizada para obturação do canal. Sendo indicada tanto como material obturador como medicação intracanal, sem necessidade de associação com outros agentes microbianos<sup>1,2</sup>

O aparelho mantenedor de espaço funcional é uma opção segura e eficaz, pois é esteticamente aceitável; aliado à perfeita adaptação, contribui para restaurar a função e a estética. A instalação de um mantenedor de espaço proporciona a adequação da postura de língua, pois na falta dos dentes anteriores a língua poderia estabelecer-se interposta entre os arcos, ocasionando danos na fala, deglutição e mastigação<sup>7</sup>. A presença do mantenedor de espaço na região anterior superior garante o posicionamento correto da língua precavendo alterações posturais e proporcionando o equilíbrio de todo o sistema estomatognático<sup>1,7</sup>. O tratamento ortodôntico preventivo precoce traz como vantagens a simplificação ou eliminação do tratamento corretivo na dentição permanente, beneficiando os pacientes que fazem esse acompanhamento durante a dentição decídua<sup>8,9</sup>

É consenso na literatura que a conscientização da importância do acompanhamento precoce, tão logo erupcionem os dentes decíduos, deve ser realizada não só pelos cirurgiões-dentistas, mas por médicos pediatras ou outros profissionais de saúde que tenham contato com os pais, para que esse cenário de progressão de cárie que se inicia na dentição decídua e continua na dentição permanente seja modificado<sup>3,4,9,10</sup>.

## CONCLUSÃO

A confecção e adaptação do mantenedor estético e funcional, relatadas no caso clínico, permitiram restabelecer a função mastigatória, contribuir para a fonação e a estética da criança, bem como resultaram na satisfação com o tratamento demonstrada pelo paciente e núcleo familiar. O profissional que atende bebês e crianças deve ir além da realização dos procedimentos técnicos, proporcionar a orientação e conscientização do núcleo familiar quanto ao risco de desenvolvimento da doença cárie e interceder para promover saúde.



## APLICAÇÃO CLÍNICA

Orientar conduta profissional em paciente portador de CPI.

## REFERÊNCIAS

1. LOSSO EM, Tavares MCR, Silva JYB, Urban CA. Cárie precoce e severa na infância: uma abordagem integral. *Pediatr* 2009 ago.;85(4):295-300.
2. PINEDA IC, Osorio SRG, Franzil LCS. Cárie precoce da primeira infância e reabilitação em odontopediatria. *Ingá* 2014 jul.-set.;19(3):51-5.
3. ARAUJO AR, Santos MTBR, Duarte DA. O impacto da doença cárie na qualidade de vida em crianças de 08 a 10 anos. *Arq Med Hosp Fac Cienc Med Santa Casa São Paulo* 2009 54(1):1-5.
4. MACEDO LZ, Ammari MM. Cárie da primeira infância: conhecer para prevenir. *Rev Rede Cuidados em Saúde* 2014 8(3):1-14.
5. REZENDE LN, Santos FCS, Santos Neto M, Santos F. Cárie rampante de mamadeira em crianças de 2 a 5 anos: revisão de literatura. *J Manag Prim Health Care* 2014 5(2):219-29.
6. JAYARAJ D, Ganesan S. Salivary pH and buffering capacity as risk markers for early childhood caries: a clinical study. *International journal of clinical pediatric dentistry* 2015 Sep-Dec;8(3):167-71.
7. INAGAKI LT, Prado DGA, Iwamoto AS, Pereira Neto JS, Gavião MBD, Puppim-Rontani RM, et al. Atuação interdisciplinar odontologia/fonoaudiologia no tratamento de paciente com cárie precoce da infância. *Rev CEFAC, São Paulo* 2015 abr.;17(2):595-603.
8. RIBEIRO NME, Ribeiro MAS. Aleitamento materno e cárie do lactente e do pré-escolar: uma revisão crítica. *J Pediatr* 2004 Nov;80(5):supl. p. s199-s210.
9. MIYATA LB, Bonini GC, Calvo AFB, Politano GT. Reabilitação estética e funcional em paciente com cárie severa da infância: relato de caso. *Rev Assoc Paul Cir Dent* 2014 jan.-mar.;68(1):22-9.
10. BUGIS BA. Early childhood caries and the impact of current u.s. Medicaid program: an overview. *Int J Dent* 2012 2012(1):348237.

RECEBIDO EM 08/12/2017

ACEITO EM 28/09/2018