

Caso de intoxicación en Venezuela, por el uso de la planta de Estropajo o Tusa (*Luffa cylíndrica*)

Case of intoxication by the use of the loofah sponge or tusa (*Luffa cylíndrica*) in Venezuela

EMILSE Y GUERRERO^{1,2}, BETTY OMAÑA¹, ALEXIS RODRÍGUEZ-ACOSTA²

RESUMEN

En algunas regiones del mundo, las plantas originan importantes problemas clínicos, causando gran morbilidad y mortalidad, principalmente después de la intoxicación no intencional. Este trabajo tiene como objetivo principal describir un caso clínico presentado en el Servicio de Toxicología Médica, Hospital "Doctor Leopoldo Manrique Terrero", Caracas, Venezuela (2012), de una intoxicación con la planta de estropajo (*Luffa cylíndrica*), perteneciente a la familia de las Cucurbitáceas, usada inadecuadamente como instilación nasal. El análisis clínico otorrinolaringológico permitió evidenciar un cuadro agudo, grave con obstrucción de vías aéreas superiores, producido por el uso tópico de extracto de la planta de estropajo (*Luffa cylíndrica*), como medicamento nasal para tratar una sinusitis crónica. El paciente presentó 2 horas después de la instilación, una disfonía, con un intenso edema de úvula; se encontraba confundido, con cefalea, así como acentuada odinofagia y dificultad respiratoria. Tras la revisión de la literatura se permite plantear que se trata del primer caso referido o publicado de esta inusual intoxicación y daño de vías aéreas superiores ocasionado por esta planta. El paciente fue tratado con oxígeno (SOS), hidrocortisona y clorfeniramina recuperándose después de 48 h de tratamiento sintomático.

Palabras clave: Edema de úvula, estropajo, *Luffa cylíndrica*, plantas tóxicas, sinusitis, tusa.

ABSTRACT

In some world regions, plants originate important clinical problems, causing significant morbidity and mortality, mainly after unintentional poisoning. This paper aims to describe a case seen at the Medical Toxicology Service, "Dr. Leopoldo Manrique Terrero" Hospital, Caracas, Venezuela (2012), which was a loofah plant poisoning (*Luffa cylíndrica*), belonging to Cucurbitaceae family, used inappropriately as nasal instillation. The otorhinolaryngology clinical analysis demonstrated an acute, severe upper airway obstruction produced by the topical use of loofah (*Luffa cylíndrica*) plant extract as nasal medication to treat chronic sinusitis. The patient developed 2 hours after instillation, a dysphonia, with intense uvula edema, confusion, headache and sore throat and accentuated respiratory distress. After literature review it is suggested that this is the first referred or published case in this unusual intoxication and upper airway damage caused by this plant. The patient was treated with oxygen (SOS), hydrocortisone and chlorpheniramine recovering after 48 h of symptomatic treatment.

Key words: Uvula, edema, loofah sponge, *Luffa cylíndrica*,odynophagia, toxic plants, sinusitis, tusa.

INTRODUCCIÓN

Hay numerosas plantas que contienen sustancias químicas o que las acumulan, las cuales son venenosas para los seres humanos. Las consecuencias de la intoxicación pueden variar desde irritaciones menores, hasta casos graves, donde el individuo presenta un gran

número de signos, síntomas que le pueden conducir a la muerte. Podrían facilitarse las cosas si las plantas pudieran clasificarse en dos grupos, venenosos y no venenosos. Sin embargo, ello no se puede hacer, porque muchos factores son responsables de los principios tóxicos en las plantas. Lo que puede ser una especie de

¹ Servicio de Toxicología Médica, Hospital "Doctor Leopoldo Manrique Terrero".

² Sección de Inmunoquímica y Ultraestructura, Instituto Anatómico, Universidad Central de Venezuela, Caracas, Venezuela. Correspondencia a: Alexis Rodríguez-Acosta, correo electrónico: rodriguezacosta1946@yahoo.es

planta inofensiva en una circunstancia, podría ser mortal en otro⁽¹⁾.

En muchos países, las plantas son una causa común de intoxicación, siendo común en niños pequeños. En los países desarrollados, la ingestión de plantas es responsable de un número significativo de todas las consultas, pero los envenenamientos graves son poco comunes^(2, 3). En Escandinavia, las plantas fueron responsables de 5% de los casos de intoxicación pediátrica y el 28% de llamadas a un centro de información de veneno⁽⁴⁾. El envenenamiento por plantas en el mundo desarrollado es fundamentalmente un problema de los niños pequeños que ponen cosas en su boca mientras exploran su entorno. En los países subdesarrollados, el envenenamiento por plantas es un problema clínico importante, causando un número importante de muertes cada año en el sur de Asia y casi todas ellas suicidios u homicidios⁽⁵⁻⁸⁾. La intoxicación con frutas inmaduras del árbol de ackee (*Blighia sapida*) en el Caribe y África occidental seguramente causa decenas a cientos de muertes cada año⁽⁹⁾ en Centroamérica se describe una neuropatía aguda con el uso de tullidora (*Karwinskia humboldtiana*) una fruta de uso común.

En el caso estudiado en este trabajo, el paciente presentó un cuadro inflamatorio difuso de las vías aéreas superiores, que ocasionó un ingente edema de úvula y glotis, que pudo desencadenar una muerte por asfixia, causado por la instilación nasal de una solución de estropajo (*Luffa cylindrica*). Tras revisión de la literatura, podemos plantear que se trata del primer caso descrito de esta inusual intoxicación y daño de vías aéreas superiores ocasionado por el extracto de esta planta.

MATERIALES Y MÉTODOS

Descripción del caso

Un paciente de 55 años de edad, natural de Colombia, procedente de Las Mayas, parroquia Coche, Distrito Capital, Venezuela, de sexo masculino, sin antecedentes particulares, visto en el Servicio de Toxicología Médica, Hospital "Doctor Leopoldo Manrique Terrero", Caracas, Venezuela (2012), con un cuadro de sinusitis crónica, al utilizar un tratamiento folklórico, que le sugieren hacer inspiraciones con vapores de estropajo (*Luffa cylindrica*), para despejar los senos nasales y paranasales, decide acelerar el tratamiento instilándose la solu-

ción hervida de *Luffa cylindrica* en gotas nasales. Se presenta a la consulta con incapacidad para hablar, siendo los datos aportados por familiar. El paciente mostró 2 horas después de la instilación, disfonía, con un severo edema de úvula. Se encontraba confundido, con cefalea, así como con intensa odinofagia y dificultad respiratoria.

Al examen físico, es un paciente afrodescendiente, afebril, hidratado con prurito cutáneo leve, no presencia de erupción, pupilas isocóricas reactivas a la luz. Tensión arterial: 149/87 mmHg; temperatura: 37 °C. Boca: hipertrofia y edema de úvula acentuado (Fig. 1), faringe congestiva, amígdalas hipertróficas. Fosas nasales: eritema de mucosa e hipertrofia de cornete inferior y medio. Cuello móvil sin daños aparentes. Cardiopulmonar: ruidos cardiacos normales, sin soplos y frecuencia cardiaca: 95 pulsaciones/min. Respiratorio: ruidos respiratorios normales en ambos campos pulmonares, sin agregados, con frecuencia respiratoria: 18 por minuto. Abdomen: blando, no doloroso a palpación, sin megalias aparentes. Neurológico: consciente, orientado, marcha normal. Lenguaje por señas. Por dificultad para hablar.

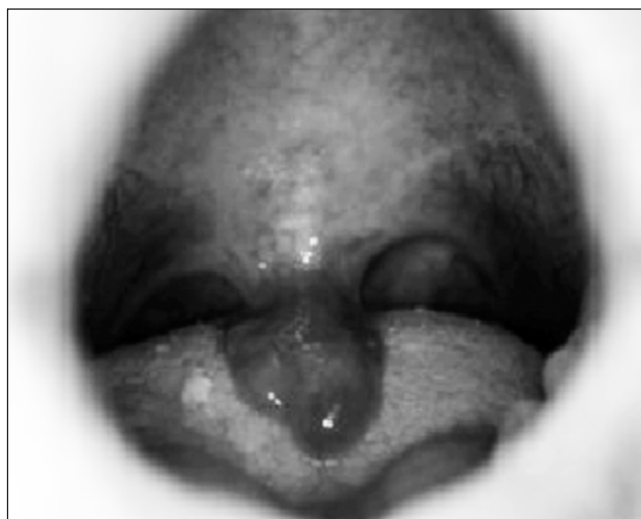

Figura 1. Intenso edema de úvula ocasionado por instilación intranasal de extracto de *Tuffa cylindrica*.

El balance biológico no mostraba particularidades. Electrocardiograma con ritmo sinusal normal. Las funciones renales y hepáticas fueron normales. El paciente fue hospitalizado, se le indicó dieta absoluta y se hidrató con soluciones salinas y de dextrosa alternadas por 24

horas. Hidrocortisona: 500 mg, endovenoso y luego cada 6 horas; clorfeniramina: 1 ampolla 5 mg y luego cada 8 horas; oxígeno: 3-4 litros/ por catéter o mascarilla nasal (SOS); adrenalina: 0.4 mL vía subcutánea (SOS).

A las 12 horas de hospitalización: en mejores condiciones generales, hidratado, afebril. ORL: úvula y faringe menos edematosa, mejora disfonía y odinofagia, mejoría para tragar líquidos. El balance biológico sin alteraciones que reportar. En vista de aparición de cifras tensionales elevadas 135/95 mmHg, se indicó: Captopril 25 mg sublingual y luego 2 veces al día con control de tensión arterial. Se inició dieta líquida hiperprotéica de 1500 mL en 24h.

A las 17 horas de hospitalización: se indicó Captopril 25 mg, vía oral. Cada 8 horas, por persistencia de cifras tensionales elevadas: 142/87 mmHg.

A las 48 horas de hospitalización: paciente en mejores condiciones generales, afebril con mejoría de sintomatología: sin disfonía ni odinofagia, disminución de eritema de mucosa nasal, amígdalas menos hiperémicas, voz normal y audible. Toleró vía oral. Se indicó dieta blanda. En vista de mejoría de sintomatología y paraclínica normal se indicó su egreso.

Indicaciones de egreso: Cita control en 48 horas por Consulta Externa. Tratamiento ambulatorio: se indicó Clorfeniramina, vía oral cada 8 horas por 5 días.

Control a las 48 horas de egreso: refiere secreción fétida por fosa nasal, sin referir otra sintomatología. Se recetó Amoxicilina-Ácido clavulánico 500 mg, vía oral, cada 8 horas por 14 días. Gotas nasales de monosulfa, 0,5 ml, cada 4 horas, por 7 días.

Paciente no acudió a citas sucesivas.

DISCUSIÓN

La *Luffa cylíndrica*, cuyos nombres comunes son: tusa, estropajo, esponjilla, pertenece a la Familia de las Cucurbitaceae. Crece en África Asia tropical y América, siendo Japón el principal productor⁽³⁾. Las fibras de sus frutos maduros son empleados en medicina tradicional China desde el siglo X d.C. Pertenece al grupo de plantas industriales, es una enredadera anual, con hojas grandes lobuladas y flores masculinas amarillas, los frutos son cilíndricos alargados y gruesos (Fig. 2).



Figura 2. Imagen del fruto de la *Luffa cylíndrica*.

En su composición química se encuentran principios activos, tales como los triterpenos: cucurbitacinas B y D, isocucurbitacinas B, neocucurbitacinas A y B, y gigosgenina. Otros como: buchicina (principio amargo), huffanina y buchina (alcaloides), saponinas, luperósidos A-H (partes aéreas), metacarboxi-fenilalanina, elaterina, y citrulina (semillas). Los extractos acuosos y etanólicos (95%), de los frutos demostraron actividad diurética en ratas⁽¹⁰⁾ y molusquicida (fracción triterpénica). La isocucurbitacina B demostró actividad citotóxica *in vitro*. Algunos de estas sustancias, en su actividad aislada o sinérgicamente, fueron posiblemente las responsables de este cuadro de intoxicación.

Estas plantas contienen principios nombrados elaterinas⁽¹¹⁾ (Fig. 3), donde sobresale la alfaelaterina, levógira fisiológicamente inactiva y la beta-elaterina dextrógira y de enorme actividad laxante, probablemente por lo irritante sobre la mucosa.

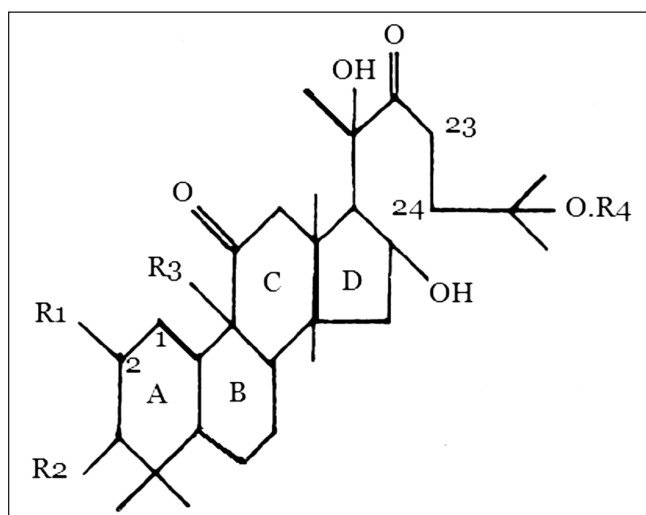


Figura 3. Molécula básica de sapogenina triterpenoide (metilesterol): β -Elaterina⁽¹⁶⁾, abundante en los frutos no maduros, la cual es la forma activamente tóxica.

Esta sustancia activa de la planta, también tiene efecto antiinflamatorio⁽¹²⁾ (inhibiendo la IL-1 y TNF α en ratones), pero asimismo causa daño celular directo sobre numerosos tejidos *in vitro*. Esto podría explicar su efecto tóxico que se describe⁽¹³⁾. En general, los cuadros más severos se han observado en enfermos que utilizaron el jugo de cucurbitáceas sin diluir, para dolencias digestivas o en instilación directa en las fosas nasales como ocurrió en nuestro paciente. En un estudio de 42 pacientes con angioedema⁽¹⁴⁾ ocasionado por el uso de otra Cucurbitácea rica en elaterina la *Ecballium elaterium*⁽¹⁶⁾ 93% de los casos tenía antecedentes de atopia y el cuadro clínico de angioedema que se desarrolló rápidamente tras la administración del jugo, sugiere que estas reacciones fueron mediadas por un mecanismo de hipersensibilidad tipo I (mediada por IgE).

Hay numerosos agentes vegetales que favorecen los principios tóxicos en algunas plantas. Alguna especie de planta individual o sus variedades podrían diferir en su contenido venenoso, de acuerdo a su estadio de

madurez. En algunas plantas, hay un aumento en su habilidad de envenenar en sus etapas avanzadas del crecimiento, mientras otras el riesgo disminuye. En otras, el veneno se halla en las plantas frescas pero no en las deshidratadas⁽¹⁵⁾. El tratamiento para la mayoría de intoxicaciones por plantas es sintomático y los antidotos específicos se utilizan en sólo unas pocas.

Aquí, se describe un cuadro de intoxicación y probablemente una reacción anafilactoide, por uso tópico de extracto de la planta de estropajo (*Luffa cylindrica*), cuando fue utilizado erradamente, como medicamento nasal para tratar una sinusitis crónica, ya que la etnomedicina lo sugiere para ser usado como inhalación de sus vapores, que permitan el drenaje de secreciones mucosas o mucopurulentas de los senos nasales congestionados. El paciente mostró 2 horas después de la instilación, disfonía, con un crecido edema de úvula. Llegó a la consulta con cefalea, así como con intensa odinofagia y dificultad respiratoria, que pudo comprometer la vida del paciente. Los síntomas se desarrollaron muy rápidamente y se parecían a una reacción alérgica.

En este caso, la descripción de la planta ingerida permitió identificar a la familia de las cucurbitáceas y la especie involucrada, lo cual, tras revisión de la literatura, nos permite plantear que se trata del primer caso descrito de esta inusual intoxicación y daño de vías aéreas superiores ocasionado por esta planta.

Fue tratado con oxígeno, hidrocortisona, clorfeniramina y adrenalina (SOS). El paciente se recuperó después de 48 h de tratamiento sintomático.

REFERENCIAS BIBLIOGRÁFICAS

- (1) Eddleston M, Persson H. Acute plant poisoning and anti-toxin antibodies. *J Toxicol Clin Toxicol* 2003; 41: 309-315.
- (2) Wolffe J, Kowalewski S. Epidemiology of ingestions in a regional poison control center over twenty years. *Vet Hum Toxicol* 1995; 37: 367-368.
- (3) Krenzelok EP, Jacobsen TD. Plant exposures. A national profile of the most common plant genera. *Vet Hum Toxicol* 1997; 39: 248-249.
- (4) Lamminpaa A, Kinos M. Plant poisonings in children. *Hum Exp Toxicol*. 1996; 15: 245-249.
- (5) Narendranathan M, Das KVK, Vijayaraghavan G. Prognostic factors in *Cerebra odollum* poisoning. *Indian Heart J* 1975; 27: 283-286.

- (6) Hoque F. Incidence and clinical pattern of acute poisoning in a district hospital. *Bangladesh Med J* 1986; 15: 13-17.
- (7) Eddleston M, Ariaratnam CA, Meyer PW, Perera G, Kularatne SAM, Attapatu M, et al. Epidemic of self-poisoning with seeds of the yellow oleander tree (*Thevetia peruviana*) in northern Sri Lanka. *Trop Med Int Health*. 1999; 4: 266-273.
- (8) Thomas K, Dayal AK, Narasimhan, Ganesh A, Sheshadri MS, Cherian AM, et al. Metabolic and cardiac effects of *Clistanthus collinus* poisoning. *J Assoc Physicians India* 1991; 39: 312-314.
- (9) Sherratt HSA. Jamaican vomiting sickness. In: de Wolff FA, editor. *Handbook of clinical neurology*, Vol 65. Intoxications of the nervous system. Elsevier Science, Amsterdam 1995. 79-113.
- (10) Bruneton, *Plantes toxiques: végétaux dangereux pour l'homme et les animaux*, Tec & Doc éditions, Paris, 2005.
- (11) Culbreth DMR. *A manual of material medica and pharmacology comprising the organic drugs which are or have been recognized by the United States pharmacopoeia and national formulary together with allied species*. Eclectic Medical Publications, Oregon 1983. 1-98.
- (12) Sezik E, Yesilada E. Clinical effects of the fruit juice of *Ecbalium elaterium* in the treatment of sinusitis. *J Toxicol Clin Toxicol* 1995; 33: 381-383.
- (13) Yesilada E, Tanaka S, Sezik E, Tabata M. Isolation of an anti-inflammatory principle from the fruit juice of *Ecballium elaterium*. *J Nat Prod* 1988; 51: 504-508.
- (14) Satar S, Gokel Y, Toprak N, Sebe A. Life-threatening uvular angioedema caused by *Ecbalium elaterium*. *Eur J Emerg Med* 2001; 8: 337-339.
- (15) Flesch F, Krencker E. Intoxications par les végétaux, EMC (Elsevier Masson SAS, Paris) Urgences 2007; 24: 116-A07.
- (16) Perez-Chiscano JL. Distribución geográfica de *Ecballium elaterium* (Linneo) Richard (CUCURBITACEAE) en la Península Ibérica e Islas Baleares. *Studia Botanica* 1985; 4: 57-77.