

DA NECESSIDADE E OPORTUNIDADE DA EXODONTIA: RELATO DE CASO DE INCISIVO SUPERIOR RETIDO

THE NECESSITY AND OPPORTUNITY OF THE EXODONTIA: CASE REPORT OF UPPER INCISOR RETAINED

Luciano Bonatelli BISPO¹

RESUMO

A evolução dos materiais e técnicas na Odontologia Contemporânea aperfeiçoou as possibilidades terapêuticas assim como os meios de diagnóstico por imagem. Utilizar meios complementares aos exames clínicos colabora para uma maior previsibilidade de tratamento, com menor morbidade para o paciente e maior segurança na localização anatômica de estruturas nobres. A segurança cirúrgica está centrada no binômio mínima invasão dos tecidos e confiança interventiva, com evidentes benefícios durante a anestesia/diêrese, a hemostasia, bem como a síntese. Planejar adequadamente possibilita prever riscos e ponderar eventuais sequelas que possam surgir durante e após o ato operatório. Mesmo que a desejável correção ortodôntica e a imediata instalação de fixações não sejam possíveis, aguardar a oportunidade ideal de reabilitação e a necessidade de intervenções posteriores requerem uma curva de aprendizagem que denota paciência e meticulosidade. Variáveis como dentes retidos, lesões intraósseas, falta de espaço na arcada dentária, proximidade com vasos sanguíneos e nervos, entre outras; constituem empecilhos comumente encontrados na clínica diária. O objetivo deste trabalho foi ilustrar um caso clínico cuja remoção de um incisivo superior retido melhorou a condição oclusal do paciente, para que pudesse ser submetido, posteriormente, a uma correção ortodôntica para ganho de espaço e aposição de fixação osseointegrada em área estética.

DESCRITORES: DENTE NÃO ERUPCIONADO; CIRURGIA BUCAL; ESTÉTICA DENTÁRIA.

ABSTRACT

The evolution of materials and techniques in Contemporary Dentistry has improved the therapeutic possibilities as well as diagnostic imaging means. Using complementary means to the clinical exams contributes to a greater predictability of treatment, with lower morbidity for the patient and greater safety in the anatomical location of noble structures. Surgical safety is centered on the binomial minimal invasion tissues and interventional confidence, with obvious benefits during anesthesia/dieresis, hemostasis; as well as the synthesis. Adequate planning makes it possible to predict risks and to consider possible sequelae that may arise during and after surgery. Even if the desired orthodontic correction and the immediate implant placement are not possible, waiting for the ideal rehabilitation opportunity and the need for subsequent interventions requires a learning curve that denotes patience and meticulousness. Variables such as: retained teeth, intraosseous lesions, lack of space in the dental arch, proximity to blood vessels and nerves, among others, are commonly encountered in the daily clinic. The aim of this study was to illustrate a clinical case whose removal of an unerupted superior incisor improved the patient's occlusal condition. For this reason, it could be submitted to an orthodontic correction to gain space and osseointegrated implant placement in aesthetic area.

DESCRIPTORS: TOOTH, UNERUPTED; SURGERY, ORAL; ESTHETICS, DENTAL.

¹ Doutor em Dentística pela FOU SP. Especialista em Implantodontia

INTRODUÇÃO

A normalidade de uma oclusão depende de uma perfeita harmonia de contato dinâmica e estática entre os elementos dentários. Os dentes anteriores superiores, principalmente centrais e laterais, são facilmente observáveis numa distância de conversação, num sorriso e mesmo durante a alimentação, no “cisalhar” de uma maçã, por exemplo. A erupção dentária é o processo fisiológico em que o dente segue um trajeto pelo processo alveolar, desde a cripta até a oclusão com o seu antagonista¹.

Como simplificação didática, dentes impactados são aqueles que não conseguem irromper na cavidade oral devido à interposição de uma barreira². Existem vários tipos de “barreiras”: crescimento desigual dos ossos maxilares e do tamanho dos dentes, posição ectópica do germe dentário, perda prematura dos dentes decíduos com movimentação dos dentes contíguos e falta de espaço, presença de cistos, dentes supranumerários ou com anomalias de forma e tamanho, osso mais denso, minimização da força eruptiva, tumores ou lesões de natureza diversa, traumas (dentes de Turner), estruturas anatômicas com variações, entre outros².

O exame radiográfico auxilia na localização de dentes não erupcionados, impactados, prevalente em dentes anteriores, na percentagem de 1 a 2% dos pacientes, em média, na clínica odontológica, que buscam auxílio através do tratamento ortodôntico, após desconforto decorrente de problemas estéticos e psicológicos, com implicações no convívio social das crianças e até dos pais¹.

Os terceiros molares e os caninos superiores são os mais frequentemente envolvidos na impactação, classificando-se como: a) intraósseo; em que o elemento dentário encontra-se no interior do osso, como o próprio nome sugere; b) submucoso, situação em que a fibromucosa recobre a coroa dental; e c) semi-incluso, quando a “força” eruptiva vence a fibromucosa, porém a erupção não se completou a contento².

Várias são as indicações de exodontia dos elementos impactados, que podem provocar acidentes de diversas maneiras: a) mecânicos: interferem na erupção normal dos dentes no arco atuando nos dentes adjacentes segundo o trajeto e contato; b) infecciosos: quando o saco pericoronário se abre no meio bucal, permitindo a permeação de microrganismos, alterando a microbiota local, predispondo, conforme resistência do hospedeiro, uma infecção de difícil resolução; c) nervosos: compressão do dente sobre troncos nervosos, promovendo algias de diferentes intensidades; e d) neoplásicos: já que todo e qualquer elemento dentário retido deve ser considerado um cisto dentígero em potencial, com indicação sumária de exodontia².

Partindo-se sempre da analogia do mais conservador para o menos conservador ou mais radical, busca-se sempre uma alternativa que preencha os requisitos funcionais e estéticos da melhor maneira possível, atendendo aos apelos por uma mínima intervenção em Odontologia, sempre baseada em evidências científicas. Contudo, um tratamento mais conservador, como o tracionamento ortodôntico, nem sempre é possível, devido a posições ectópicas controversas, dilacerações radiculares severas, espaçamento insuficiente na arcada, e relação custo X benefício incondizente quanto a valores monetários exorbitantes e longo período de tratamento².

Apesar de o tracionamento ortodôntico ser a medida terapêutica pretendida, ele pode provocar alguns danos. A falta de movimentação do dente devido à anquilose é uma preocupação. Outros danos observados são: desvitalização pulpar, reabsorção radicular interna e externa, descoloração coronal, comprometimento mecânico de dentes contíguos, perda óssea alveolar, recessão gengival, hiperestesia dentinária e aumento

ISSN 1983-5183

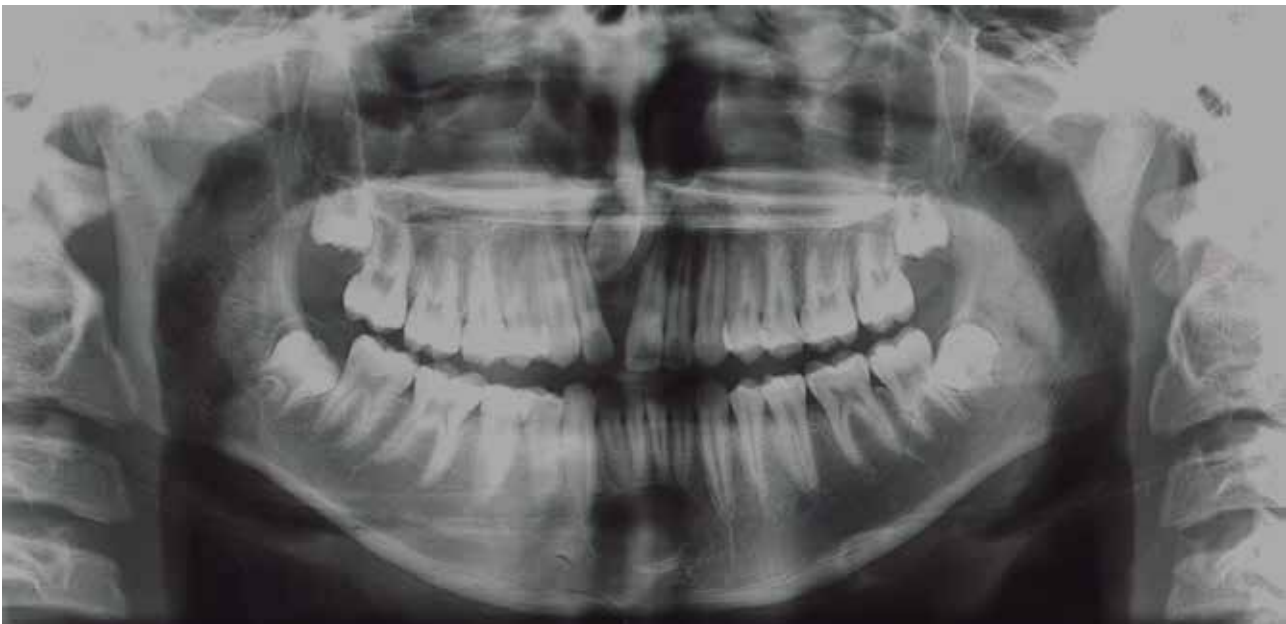
de coroa clínica em área anterior e estética³. O indesejável aumento do tempo de tratamento, forças de segregação extremamente antiestéticas, condutas postergadas para um futuro incerto, bem como perda do elemento dentário também demandam prevenção e planejamento estratégico³.

Este trabalho tem o objetivo de explicitar um caso clínico da exodontia de um incisivo central superior direito de um paciente de 15 anos, por indicação ortodôntica, tendo-se em vista sua posição e dilaceração radicular severa, que impediam o tratamento corretivo, assim como sua manutenção maxilar.

CASO CLÍNICO

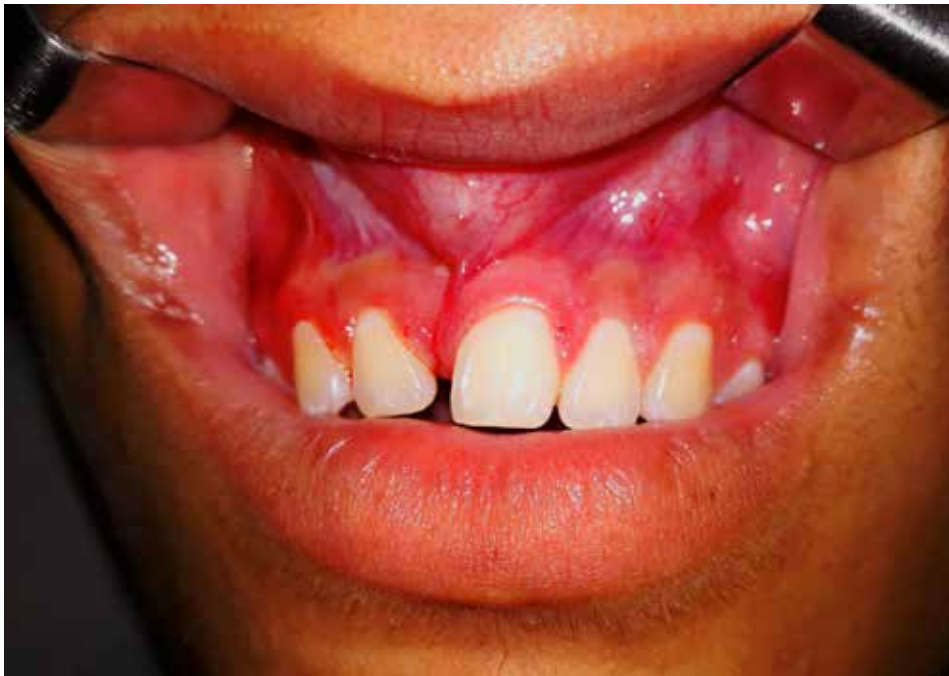Paciente de gênero masculino, 15 anos e 10 meses, feoderma, compareceu à clínica odontológica de serviço público com a queixa principal de ausência dentária do elemento incisivo central superior direito (número 11). Ao exame clínico, apresentava bom estado de higiene oral, com falta de espaço méso-distal na região entre os elementos 12 e 21, bem como ausência do elemento 11. Foi encaminhado por colega ortodontista, com indicação de exodontia, pois havia sido constatada, em exame radiográfico de ortopantomografia (radiografia panorâmica)⁴, imagem sugestiva de tecido dentário na altura da espinha nasal anterior (Figura 1). O paciente trouxe também tomografia, que será comentada na discussão.

Figura 1. Radiografia panorâmica, demonstrando a imagem radiopaca do dente 11 retido.



Foi realizada antissepsia intrabucal com clorexidina a 0,12% e extraoral com polvidine tópico. Foi realizada infiltração e bloqueio do nervo nasopalatino e do nervo infraorbitário bilateralmente, bem como anestesia terminal infiltrativa na gengiva e nas papilas da região gengival vestibular, com a finalidade de promover a hemostasia, minimizando o sangramento e facilitando a visualização do campo operatório. Foi usada a lidocaína a 2% com epinefrina 1:100.000 (Figura 2).

Figura 2. Paciente com comprometimento estético e forças de segregação pela ausência do elemento 11.



Foi realizada incisão intrassulcular com acesso de Newmann modificado com lâmina de bisturi número 15, deslocamento mucoperiosteal⁵ e exposição do tecido ósseo para posterior osteotomia (Figura 3). O dente 11 apresentava-se semi-incluído, sendo necessária leve osteotomia com broca cirúrgica laminada de 27mm, para facilitação do perfil para remoção do elemento. Não foi realizada a odonto-secção, apenas a luxação da coroa com alavanca Seldin reta número 2 (adulto), para exérese do dente⁵ (Figura 4).

Figura 3. Localização do dente 11 após deslocamento mucoperiosteal do retalho.

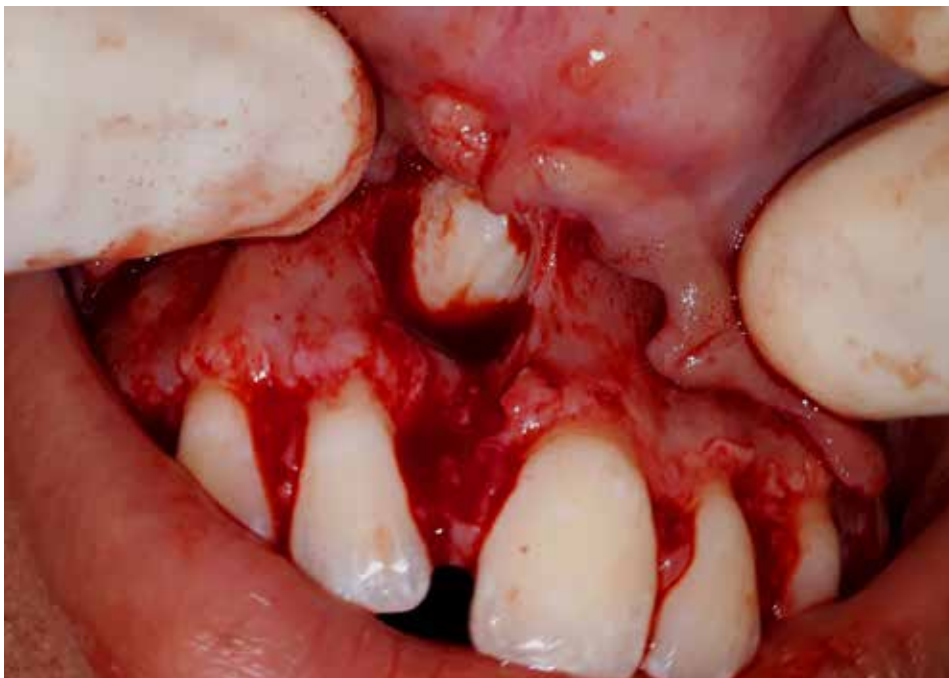
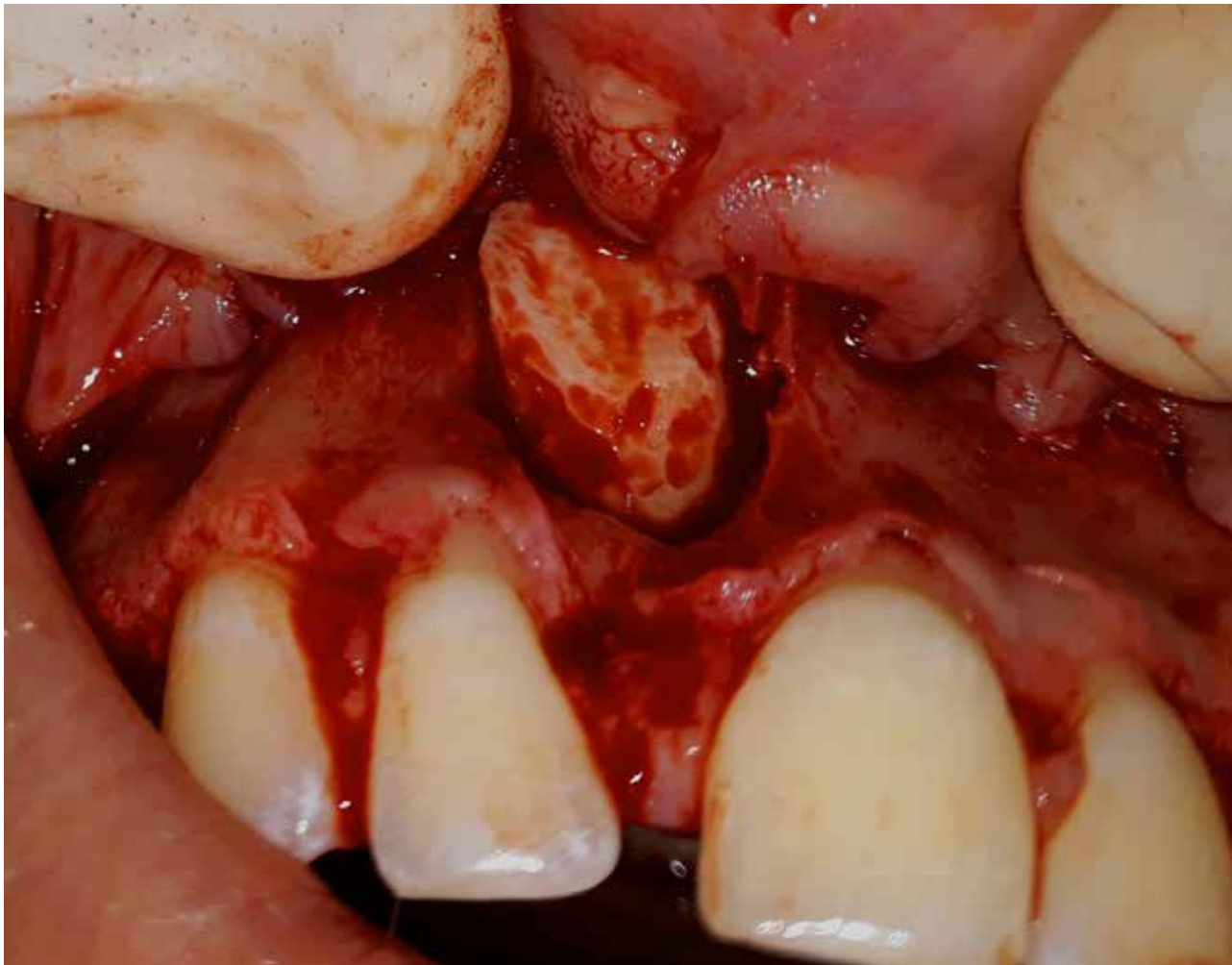
Figura 4. Luxação com alavanca Seldin reta número 02, com movimentos intrusivo e laterais.



Nota-se, após a remoção do dente, a dilaceração avançada da raiz (Figura 5). Após leve curetagem e irrigação da loja óssea com solução salina a 0,9%, o retalho foi colocado em posição, com ligeira compressão para remoção do coágulo em excesso. A sutura foi realizada com pontos interrompidos, com fio reabsorvível estéril, composto de copolímero obtido a partir da glicolida e da lactida, revestido com poliglactina, com agulha de meio arco de 16mm, principalmente na região das papilas, para facilitar a coaptação e aproximação das bordas da ferida cirúrgica e cicatrização por primeira intenção, sem comprometimento estético (Figura 6).

ISSN 1983-5183

Figura 5. Dente removido comparando-se suas dimensões com uma lâmina de bisturi número 15 tradicional; notem-se a dilaceração radicular severa e o saco pericoronário.

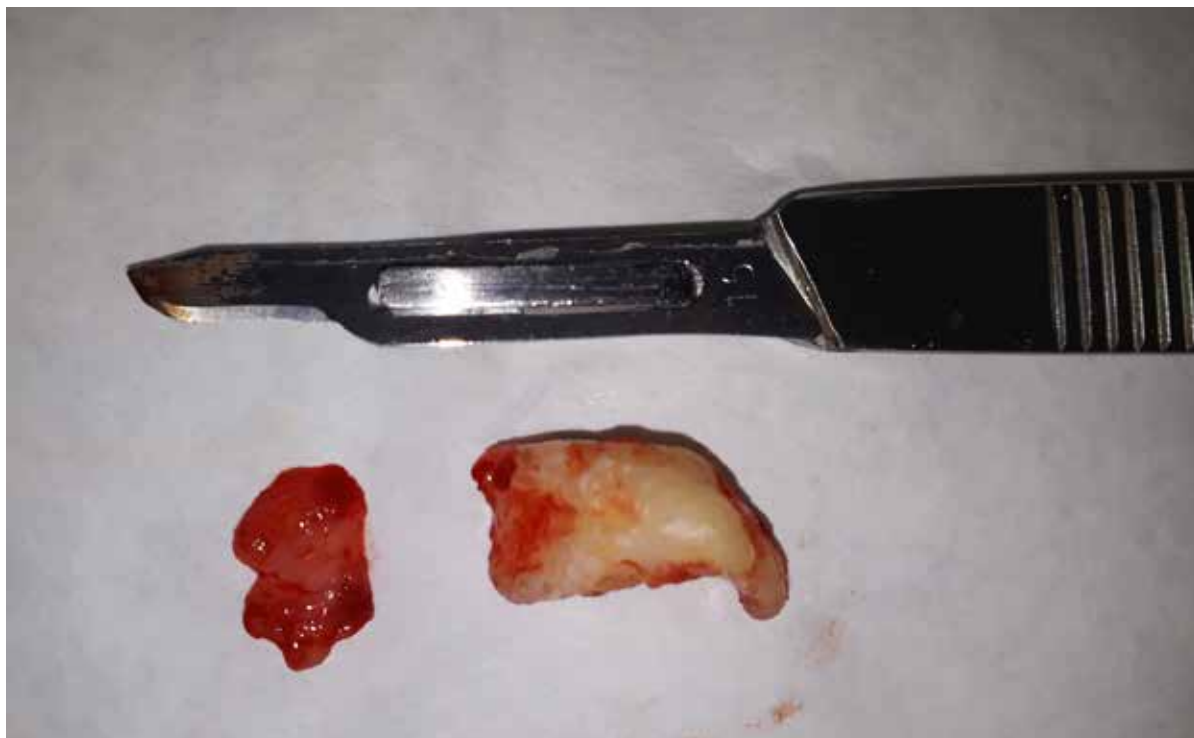
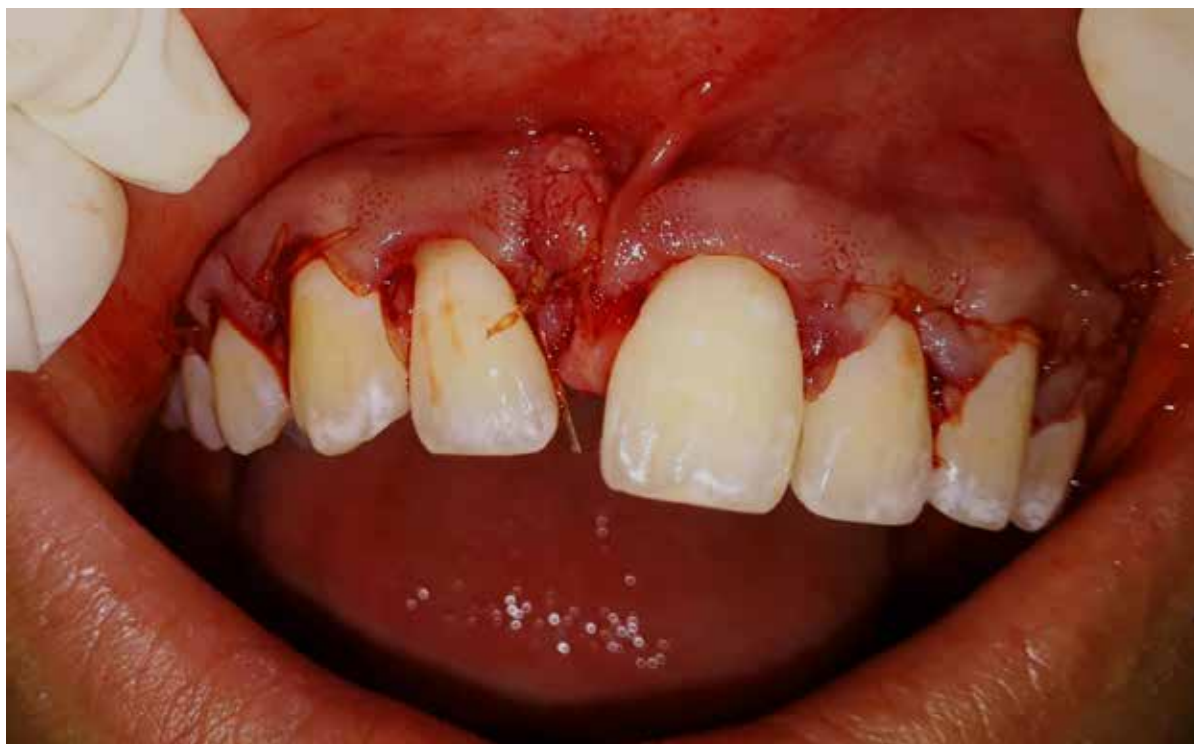
Figura 6. Aproximação e coaptação das bordas da ferida cirúrgica, procedimento traumático.



Para modular o edema pós-operatório foi prescrito Ibuprofeno 600mg, de 12 em 12 horas, durante 3 dias, como também Dipirona Sódica 500 mg/mL, 30 gotas de 6 em 6 horas, caso houvesse dor.

DISCUSSÃO

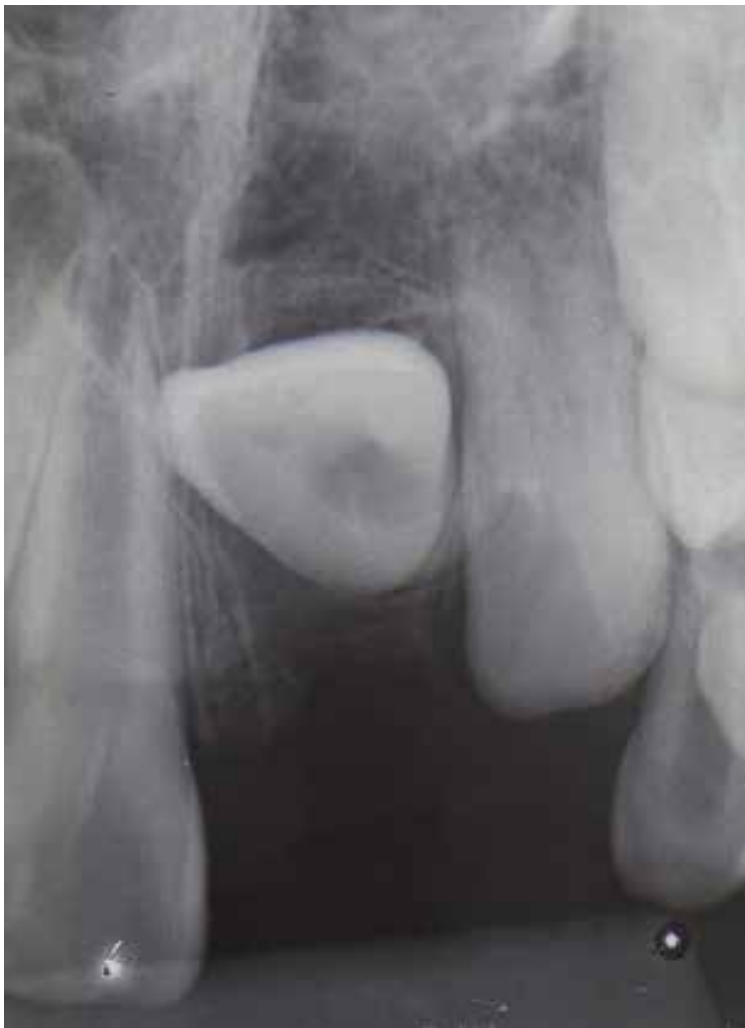

Figura 7. Dente 11 em radiografia periapical.

observe a limitação de posicionamento obtida com a radiografia periapical do caso clínico apresentado (Figura 7).

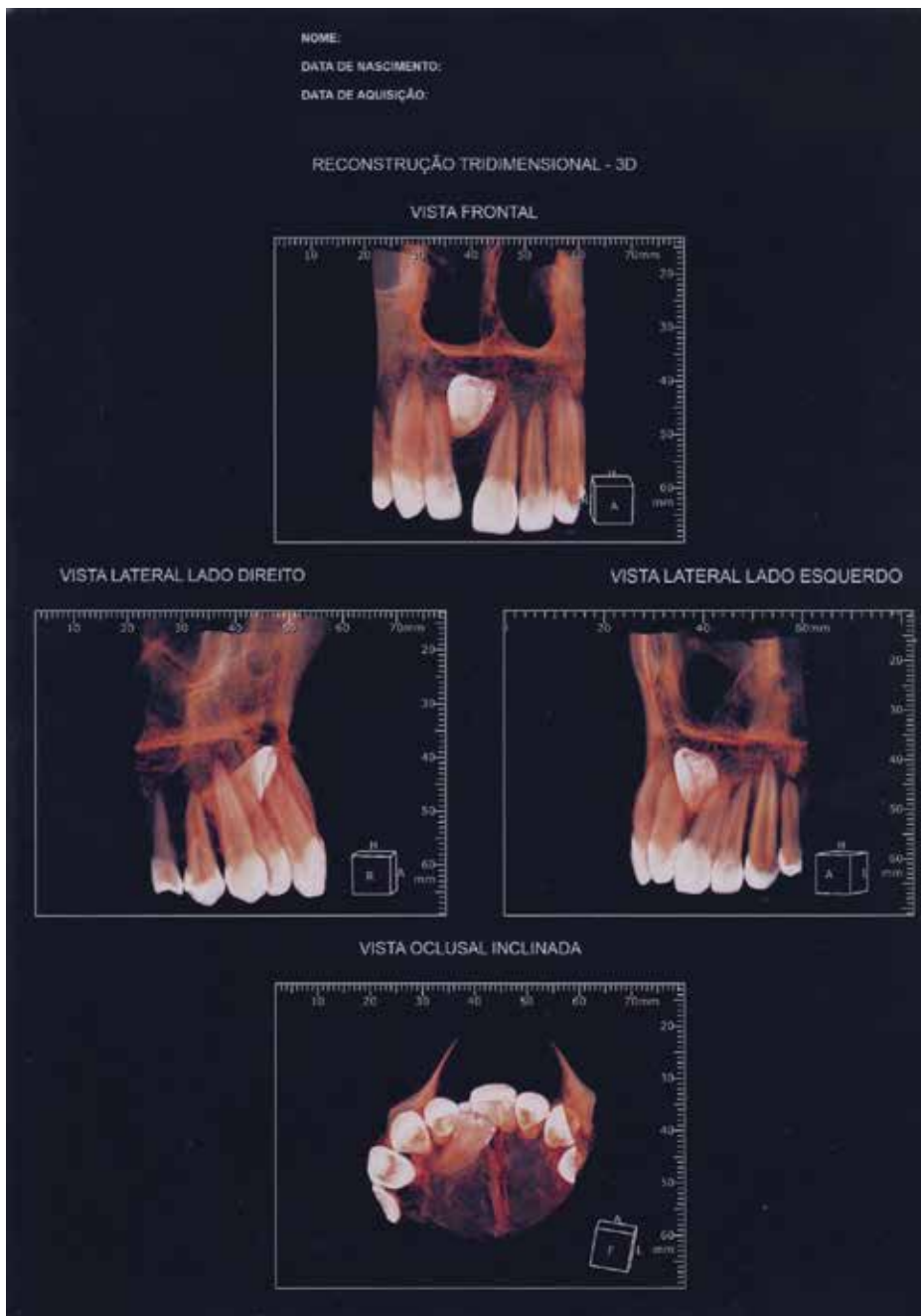
Já a tomografia computadorizada (TC), também obtida pela radiação X, impõe uma “fatia” transversal em 3 dimensões, com informações realísticas, contraste, sem sobreposições acidentais, com evidente evolução dos meios de diagnóstico, como observado no caso ilustrado (Figura 8). Os aparelhos de uso tradicional da medicina “*fan-beam*” movimentam o paciente e sua mesa, com o tubo de raios X, confirmando uma trajetória de cunho helicoidal, daí a afirmativa tomografia computadorizada helicoidal⁶. Todavia, na Odontologia, consagrou-se a tomografia computadorizada tipo *cone-beam* (TCCB), com imagens obtidas por feixes de raios-X, com cone centrado, com detector de 2 dimensões. Realiza-se um giro de 360° ao redor da cabeça do paciente, com múltiplas imagens bidimensionais, posteriormente

Conforme Primo *et al.*⁶ (2011), existem várias técnicas e métodos de localização radiográfica. Métodos que comparam o tamanho, assim como a nitidez com estruturas contíguas, alteração da posição e angulação de incidência das fontes de raios X (Técnicas de Le Master e de Clark), incidências, ditas ortoradiais (Técnicas de Donovan e de Miller-Winter). A Técnica de Clark localiza ou auxilia a localização do elemento dentário nas posições vestibular ou palatolingual, contudo, existem limitações posicionais ou sobreposições que são empecilhos claros ao seu correto uso. Donovan e Miller-Winter são técnicas que utilizam 2 filmes, sendo um periapical na identificação da dimensão mesiodistal e oclusoapical, mais um adicional, por oclusal, identificando-se o posicionamento vestibulolingual (técnicas restritas à mandíbula). A radiografia panorâmica junto com uma incidência lateral, de perfil, obtém valiosa ajuda no posicionamento dimensional vestibulopalatino do dente. Entretanto, os 25%, chegando até a índices maiores de distorção, inviabilizam, junto com as sobreposições das imagens obtidas pelo perfil, uma correta localização⁶. Assim,

ISSN 1983-5183

reconstruídas em tridimensionais⁶. Minimiza-se artefatos de técnica e imagens indesejadas, bem como eventuais sobreposições. As imagens são obtidas com rapidez, em segundos, de acordo com movimentação da fonte e receptor ao redor do paciente; e tais imagens são gravadas em linguagem DICOM (*Digital imaging and communication in medicine*), suscitando imagens axiais, sagitais e coronais, bem como oblíquas, ainda com as vantagens das imagens impressas em 3D. O DICOM goza de ampla portabilidade, com reprodução imediata através do software, com medidas precisas no espaço, facilitando sobremaneira a impressão, transmissão, armazenamento e edição⁶.

Figura 8. Reconstrução tridimensional em 3D, demonstrando dente 11, com ápice voltado para distopalatino, bem como coroa apontada para a fossa nasal.



Nesse caso apresentado, o dente 11 encontrava-se semi-incluso, com sua coroa voltada para a fossa nasal e ápice voltado para disto-palatina. Os cortes tomográficos evidenciaram dilaceração avançada no terço cervical da raiz, sem, contudo, apresentarem reabsorções nos dentes adjacentes. O que explica claramente a contraindicação do reposicionamento ortodôntico prévio, bem como a premente indicação de exodontia eletiva. O protocolo de aquisição foi de 0,13mm. Os cortes transaxiais apresentaram espessura de 01mm, espaçamento de 02mm e estão na escala 1:1 (tamanho real). As mensurações obtidas foram de caráter anatômico, sem significado de inclinação e/ou dimensões de implante. O corte panorâmico e a reconstrução em 3D (Figura 8) foram de caráter meramente ilustrativo, não se encontrando na escala padrão de 1:1. A localização anatômica, na técnica cirúrgica e no prognóstico do caso apresentado, foi facilitada pelas imagens obtidas, o que deveria ser protocolo-padrão numa intervenção de tal ordem. Para que as radiografias panorâmicas, *per se*, pudessem ser usadas como exclusividade na técnica cirúrgica, deveriam dispor de padrão técnico de boa qualidade, com nitidez máxima, baixa distorção e médio grau de contraste e densidade, fato não observado de forma unânime, mesmo na literatura consultada⁷.

Inúmeras são as causas para impactação do central superior, entre: deficiências hormonais, doenças febris, irradiação, discrepância de comprimento de arco, retenção por tempo maior que o esperado, perda precoce do central decíduo, germe dental em posição anômala, fenda alveolar, anquilose, cistos ou neoplasias, dilaceração radicular (possivelmente do caso apresentado), posição do lateral adjacente no caminho eruptivo do central e nenhuma causa aparente (idiopática)⁸.

O tratamento de dentes inclusos/retidos pode ser realizado de forma conservadora não cirúrgica, mantendo-se o elemento dentário; não conservadora, com exodontia; ainda, conservadora cirúrgica, expondo-se a traumas cirúrgicos, mas com sua manutenção. Depende-se, para a tomada de decisão, da localização, da oclusão e posição frente aos dentes contíguos, eventual morbidade cirúrgica, tração ou reposição ortodôntica, bem como exodontia⁹ (opção deste caso). Logo, a remoção de dentes retidos segue protocolos de retalho mucoperiosteal e ostectomia. Comumente, muitos desses dentes requerem conhecimentos técnicos mais avançados e alternativas técnicas na sua resolutividade. Depende-se, evidentemente, de um diagnóstico precoce (com o uso de imagens complementares) e certa conduta terapêutica, tendo-se em vista a pouca idade do paciente apresentado e o envolvimento de área estética⁹. Quanto mais mesial e horizontal o dente, pior o prognóstico; somado, quanto mais o dente estiver deslocado e maior o trauma cirúrgico, pior também o prognóstico⁹.

A manutenção do incisivo em sua posição ideal é fundamental para a manutenção da guia incisiva, bem como a relação Classe I de Angle, com linha média dividindo simetricamente as hemiarcadas, estabilidade oclusal com dimensão vertical correta, *over-jet* e *over-bite* (sobrepasse horizontal e vertical) corretos, sem esquecer a estética plausível¹⁰.

Existe muita controvérsia quanto à denominação segura para a terminologia das retenções dentárias. Pode ser apresentada como elemento totalmente rodeado por tecido ósseo (intraóssea), dente recoberto por mucosa (retenção subgingival)⁴. Já a terminologia dente incluso refere-se àquele que não realizou sua erupção na época fisiológica normal esperada. Sendo inclusão intraóssea, quando o elemento estiver no interior do osso; quando recoberto por fibromucosa, chamado de inclusão submucosa; e semi-incluso quando ultrapassou a fibromucosa, porém sem terminar a erupção (neste caso apresentado)⁴. Outros autores, como Hupp *et al.*¹¹ (2015), consideraram dente impactado aquele que não consegue erupcionar na posição na arcada dentária no tempo expectante. Afirmaram, também, que o dente incluso relaciona os dentes impactados como aqueles em processo de erupção. Optou-se, assim, pelo termo genérico retido no

ISSN 1983-5183

título deste trabalho.

Vasconcellos *et al.*⁴ (2003) obtiveram como frequência de retenção: 59,57% de terceiros molares inferiores; 34,99% de terceiros molares superiores; 1,96% de supranumerários; 1,89% de caninos superiores; 0,75% de pré-molares; 0,60% de segundos molares e 0,3% de incisivos. Farias *et al.*¹² (2003) também observaram que a maioria dos dentes inclusos eram terceiros molares inferiores (49,3%); terceiros molares superiores 36,9%, caninos superiores 3,8% e incisivos 1,9%; indo totalmente ao encontro dos achados de Gondim *et al.*⁷ (2014), acrescentando-se a maior prevalência para o gênero feminino, sem significância estatística, fato explicado pela maior preocupação estética das mulheres, quando comparadas aos homens⁷. Assim o caso apresentado demonstra uma retenção rara, com maior complexidade, que suscita dúvidas no clínico que se depara com tal situação.

Não há unanimidade na literatura consultada quanto à quantidade de força desejável para o tracionamento desses casos de forma segura, espera-se movimentos intermitentes com forças leves e movimento contínuo de 1mm/mês em proximidade com força dita ótima⁸. Ocasionalmente, a exposição cirúrgica pode otimizar a erupção para a posição correta do dente no rebordo alveolar, entretanto, isso é raro após a formação completa da raiz⁸. Adicionalmente, afirmaram que mesmo um dente bem direcionado requer uma força compatível ortodôntica para trazê-lo numa posição correta⁸. Essa força de tração deverá realizar-se em 3 tempos: verticalização, posicionamento e extrusão. O primeiro tem como objetivo a verticalização do incisivo e deve ser ancorado totalmente por palatino; o segundo terá um movimento de lingual para vestibular corrigindo o seu posicionamento; o terceiro será de extrusão até atingir uma oclusão correta ou próxima disso⁸. No caso mostrado, a exodontia foi exequível devido à dilaceração radicular e ao posicionamento extremamente desfavorável para uma tração ortodôntica ideal.

Optou-se pela exodontia, seguida, no atual momento, de uma ortodontia corretiva, para ganho de espaço; e, num futuro, a viabilidade de um implante osseointegrado, dependente da quantidade e qualidade ósseas deixadas após a terapêutica multidisciplinar.

CONCLUSÕES

A expectativa de conservação, restituição e manutenção de elementos dentários saudáveis e em oclusão nem sempre pode ser conseguida com resolubilidade imediata. Muitas vezes opta-se por “retroceder” algumas etapas para a aquisição de um posicionamento ideal dos dentes, ou próximo disso, seguido de uma conservação óssea em altura e largura, para, numa fase posterior, promover a reabilitação protética. A saúde não é uma ciência exata, logo a previsibilidade de um tratamento deve ser pautada em múltiplas etapas, com planejamento adequado, estudo pormenorizado e paciência. Assim, um diagnóstico preciso, utilizando os modernos recursos de imagem, a interdisciplinaridade, o entendimento e a cooperação do paciente, tudo e todos acabam por potencializar resultados promissores.

REFERÊNCIAS

1. BOAS PCV, Bernardes LAA, Pithon MM, Engel DP. Tracionamento ortodôntico de incisivos central e lateral superiores impactados: caso clínico. *Rev Clín Ortodon Dental Press, Maringá* 2004 jun.-jul. ;3(3):79-86.
2. TAKESHITA WM, Utumi JRM. Avaliação quanto à posição e prevalência de dentes impactados nas radiografias panorâmicas da Clínica Odontológica da Faculdade Ingá-PR. *J Health Sci Inst* 2012 30(3):222-6.

ISSN 1983-5183

3. SUZIGAN LC, Stuani AS, Stuani AS, Stuani MBS. Incisivo superior impactado: técnica de erupção fechada. *J Bras Ortodon Ortop Facial* 2004 9(50):156-60.
4. VASCONCELLOS RJH, Oliveir DM, Luz ACM, Gonçalves RB. Ocorrência de dentes impactados. *Rev Cir Traumatol Buco-maxilo-fac* 2003 jan.-mar.;3(1):1-5.
5. NASCIMENTO LJ, Souza Neta IF, Vasconcelos BCE, Almeida RAC. Má formação dentária após trauma na primeira infância. *Rev Cir Traumatol Buco-Maxilo-Fac, Camaragibe* 2018 abr.-jun. ;18(2):40-4.
6. PRIMO BT, Andrade MGS, Oliveira HW, Oliveira MG. Dentes retidos: novas perspectivas de localização. *RFO, Passo Fundo* 2011 jan.-abr. ;16(1):95-9.
7. GONDIM CR, Medeiros MIH, Braga ECC, Dias-Ribeiro E, Costa LJ. Prevalência de dentes retidos presentes em radiografias panorâmicas. *Rev Cir Traumatol Buco-Maxilo-Fac, Camaragibe* 2010 jul.-set.;10(3):85-90.
8. CAPPELLETTE M, Cappellette Jr. M, Fernandes LCM, Oliveira AP, Yamamoto LH, Shido FT, *et al.* Caninos permanentes retidos por palatino: diagnóstico e terapêutica: uma sugestão técnica de tratamento. *Rev Dent Press Ortodon Ortop Facial, Maringá* 2008 fev.;13(1):60-73.
9. SOARES-SANTOS KdS, Albuquerque RB, Caldas LTS, Soares MS, Soares MS, Macêdo LFC. Impactação bilateral de caninos superiores: relato de caso. *RvAcBO* 2018 27(1):32-5.
10. BARBOSA CB, Pinho M, Barroso J, Almeida RF. Tratamento da transposição dentária de canino e primeiro pré-molar superiores: revisão bibliográfica. *Rev Port Estomatol Med Cir Maxilofac* 2011 52(4):2406.
11. HUPP J, Ellis E, Tucker MR. Cirurgia oral e maxilofacial contemporânea. 6. ed. Rio de Janeiro: Elsevier; 2015.
12. FARIAS JG, Santos FAP, Campos PSF, Sarmiento VA, Barreto S, Rios V. Prevalência de dentes inclusos em pacientes submetidos na disciplina de cirurgia no curso de Odontologia da Universidade Estadual de Feira de Santana. *Pesq Bras Odontoped Clin Integr* 2003 3(2):15-9.

RECEBIDO EM 22/02/2019

ACEITO EM 27/05/2019