Artigo Especial

Rinomodelação ou rinoplastia não-cirúrgica: uma abordagem segura e reprodutível

Rhinomodelation or non-surgical rhinoplasty: a safe and reproducible approach

RENATO MATTA RAMOS [1,2]*
HAILEN ESPITIA BOLIVAR [3]
PEDRO SALOMÃO PICCININI [2]
EDUARDO SUCUPIRA [3]

RESUMO

Introdução: A rinoplastia é uma cirurgia que muitas vezes apresenta resultados imprevisíveis, mesmo em mãos de cirurgiões experientes. Neste sentido, a rinomodelação com preenchedores é um procedimento não-cirúrgico para corrigir pequenas alterações externas nasais em casos específicos. **Métodos:** Os autores descrevem a técnica de aplicação de preenchedores (ácido hialurônico ou hidroxiapatita de cálcio) para modelação nasal. Foram incluídos todos os pacientes submetidos ao preenchimento nasal, entre 2009 e 2012. Foi avaliado o edema da ponta nasal, a dor e o grau de satisfação dos pacientes com o resultado. **Resultados:** Foram incluídos 39 pacientes no estudo. Com relação aos desfechos analisados com ácido hialurônico: 52% apresentaram edema leve; 74% tiveram dor leve; 15% se mostraram muito satisfeitos e 74% satisfeitos com o resultado. Com relação aos pacientes submetidos à rinomodelação com hidroxiapatita de cálcio: 67% apresentaram edema moderado; 50% dor moderada; 17% dor intensa e 84% se mostraram satisfeitos com o resultado. **Conclusão:** A rinomodelação com preenchedores reabsorvíveis é um procedimento simples, com resultados estéticos aceitáveis, sendo necessário um profundo conhecimento anatômico para diminuir o risco de complicações.

Descritores: Nariz; Rinoplastia; Preenchedores dérmicos; Deformidades adquiridas nasais; Doenças nasais.

Instituição: Pontifícia Universidade Católica do Rio Grande do Sul, Porto Alegre, RS, Brasil.

Artigo submetido: 14/10/2018.
Artigo aceito: 21/4/2019.

Conflitos de interesse: não há.

DOI: 10.5935/2177-1235.2019RBCP0241

[1] Be-You Medical Spa, Cirurgia Plástica, Lima, Lima, Peru.
[2] Hospital São Lucas da Pontifícia Universidade Católica do Rio Grande do Sul, Porto Alegre, RS, Brasil.
[3] Hospital Santa Casa da Misericórdia do Rio de Janeiro, Rio de Janeiro, RJ, Brasil.

CC BY

■ **ABSTRACT**

Introduction: Rhinoplasty often leads to unpredictable results, even in the hands of experienced surgeons. However, in specific cases, rhinomodelation with fillers, a non-surgical procedure to correct minor nasal external changes, can be used. **Methods:** This study describes the application technique of fillers (hyaluronic acid or calcium hydroxyapatite) for nasal modeling. Patients undergoing nasal filling between 2009 and 2012 were included. Edema of the nasal tip, pain, and the degree of patient satisfaction with the outcome were assessed. **Results:** Thirty-nine patients were included in the study. Regarding the outcomes of rhinomodelation with hyaluronic acid, 52% patients presented with mild edema, 74% had mild pain, 15% were very satisfied, and 74% were satisfied with the result. For the outcomes of rhinomodelation with calcium hydroxyapatite, 67% patients presented with moderate edema, 50% had moderate pain; 17% had severe pain, and 84% were satisfied with the result. **Conclusion:** Rhinomodelation with resorbable fillers is a simple procedure with acceptable esthetic results. However, a deep anatomical knowledge is necessary to decrease the risk of complications.

Keywords: Nose; Rhinoplasty; Dermal Fillers; Acquired nasal deformities; Nasal diseases.

INTRODUÇÃO

A rinoplastia é uma cirurgia que até em mãos experientes apresenta resultados imprevisíveis, o que, associado aos riscos anestésicos, possíveis sequelas funcionais e estéticas, e o período de recuperação necessário, fez com que a rinomodelação com preenchedores tenha aumentado em popularidade, tanto entre pacientes quanto profissionais médicos[1,2].

A ideia surgiu no final do século XIX com o uso da parafina pelo Dr. Robert Gersuny com o objetivo de aumentar o dorso nasal. Décadas mais tarde, Robert Kotler e Jack Startz praticaram injeções de silicone com alta taxa de granulomas e úlceras. Posteriormente surgiu o colágeno bovino, em 1981, como o primeiro preenchedor facial aprovado para uso cosmético[3]; porém, com a necessidade de um produto mais seguro, surgiu a hidroxiapatita de cálcio (CaHa) para moldar alguns defeitos no nariz[4,5]. Posteriormente, com a popularização e maior experiência por parte dos cirurgiões plásticos e dermatologistas com o uso de ácido hialurônico (HA), esse se tornou o preenchedor mais comumente utilizado, por sua reversibilidade com uso de hialuronidase em caso de hipercorreção ou lesão vascular inadvertida, bem como sua durabilidade menor, quando comparado à CaHa[6].

Algumas complicações reportadas com o uso de preenchedores (tanto HA quanto CaHa) incluem infecção, isquemia e necrose por vasoespasmo, injeção intra-arterial ou por compressão vascular extrínseca em injeções de muito volume na ponta ou outras áreas com pouca distensibilidade dos tecidos, dor crônica ou formação de osteófitos por injeção no periósteo ou isquemia na derme-epiderme por injeções muito superficiais[2].

OBJETIVO

Descrever de maneira detalhada uma técnica de aplicação de preenchedores no nariz, atentando para aspectos de segurança, além de apresentar uma comparação entre algumas características da CaHa e do HA, ampliando a visão de algumas propriedades a considerar na escolha do produto mais adequado para cada caso.

MÉTODOS

Foi realizada uma análise retrospectiva de todos os pacientes que compareceram ao consultório, entre 2009 e 2012, buscando melhora de algum aspecto estético através de rinomodelação e que não desejavam se submeter a uma rinoplastia.

Foram excluídos pacientes com doenças clínicas que contraindicassem anestesia geral; aqueles com alterações funcionais da respiração; menores de 20 e maiores de 60 anos; aqueles com alergia conhecida ao HA ou à CaHA; que realizaram previamente procedimentos de preenchimento do nariz, rinoplastia cirúrgica ou fios de sustentação no nariz, com alterações importantes no nariz com indicação de rinoplastia cirúrgica.

Os pacientes assinaram termo de consentimento informado e foi escolhido o produto para rinomodelação

(HA ou CaHA) de acordo com as informações oferecidas durante a consulta. A aplicação do produto foi realizada por um só cirurgião plástico.

Todos os pacientes foram reavaliados no dia seguinte e em 14 dias, onde foi realizada reaplicação do produto em casos em que o cirurgião ou o paciente considerassem que havia ocorrido hipocorreção da deformidade nasal inicial.

O edema da ponta nasal foi avaliado no dia seguinte pela opinião subjetiva do profissional que realizou a aplicação, levando em conta a intensidade do eritema da pele, a dureza da área tratada à palpação e o aumento de volume da ponta; e utilizando a escala: sem edema, edema leve, edema moderado ou edema intenso.

A dor foi avaliada no dia seguinte pelo próprio paciente ao apertar levemente a ponta nasal com a polpa digital do dedo indicador da mão dominante, numa escala de 1 a 5 (1=sem dor, 2=dor leve, 3=dor moderado, 4=dor intenso e 5=dor insuportável).

O grau de satisfação com o resultado foi avaliado após duas semanas pelo próprio paciente observando as fotos pré e pós-procedimento, antes de qualquer reaplicação e foi medido numa escala de 1 a 5 (1=muito satisfeito, 2=satisfeito, 3=pouco satisfeito, 4=insatisfeito e 5=totalmente insatisfeito, não recomendaria e nem faria de novo).

Técnica

Após adequada antissepsia da face com clorexidina aquosa, aplicou-se anestésico tópico contendo lidocaína 23% + tetracaína 7% em gel por 10 minutos, seguido da aplicação do preenchedor dérmico (CaHa ou HA).

Aplicação na espinha nasal: a seringa e a agulha foram colocadas em orientação direta à espinha nasal ingressando pelo ângulo nasolabial (Figura 1).

Figura 1. Aplicação na espinha nasal.

Recomendações: utilizou-se para casos com ângulo nasolabial fechado (menor do que 95-100 graus em mulheres e 93-98 graus em homens[7]). Ao sentir o osso com a ponta da agulha, recuou-se 1-2mm; aspirou-se para evitar uma aplicação intra-arterial e a colocação do produto foi de maneira delicada, observando a abertura do ângulo nasolabial. Esta área não precisou de muita modelação digital, mas sim compressão para evitar equimose.

Aplicação na columela: ingressou-se pela base em direção à ponta nasal, na linha média. O produto foi colocado entre a cruz medial de cada cartilagem alar e o septo caudal (Figura 2).

Figura 2. Aplicação na columela.

Recomendações: utilizou-se para casos com uma ponta facilmente depressível e uma columela fraca. Dobrou-se a agulha em ângulo de 45 graus para facilitar a aplicação. Aspirou-se e a aplicação do produto foi delicadamente em sentido retrógrado, repetindo a aplicação quantas vezes necessárias até atingir o resultado. O volume foi o suficiente para dar suporte à columela e não deixá-la larga e irregular. O objetivo foi análogo a um strut columelar para sustentar a ponta. Foi necessário realizar a modelação e compressão digital por um minuto, elevando a ponta nasal cranialmente.

Aplicação na ponta: o ingresso foi direto até o espaço interdomal (Figura 3).

Figura 3. Aplicação na ponta.

Recomendações: utilizou-se para casos com ponta mal definida, redonda e sem projeção. Foi usada uma agulha reta, aspirou-se e a aplicação foi delicada com baixa pressão em sentido retrógrado, em todo momento foi observada a coloração do tecido, mantendo atenção a qualquer sinal de isquemia (moteamento, palidez, coloração arroxeada, redução de temperatura ou rubor excessivo). Foi necessária a modelação imediata e compressão digital por um minuto, dando forma e fineza à ponta, buscando moldar o produto de maneira a dar o formato triangular ou de diamante à ponta nasal.

Aplicação no dorso: o ingresso foi direto até o espaço supraperiosteal do osso nasal em sentido cranial (Figura 4).

Figura 4. Aplicação no dorso.

Recomendações: utilizou-se para casos com irregularidades ou depressões no dorso. Ingressou-se em ângulo de 30 graus, aspirou-se e a aplicação foi delicada, espalhando o produto de maneira simétrica com a ajuda da outra mão. Levantar a pele, pinçando-a, ajudou a achar o plano correto. Evitou-se a aplicação superficial para não provocar o efeito *Tyndall* na pele, nem raspar a agulha no periósteo para evitar a dor ou reação periosteal. A modelagem digital imediata e compressão delicada por um minuto foram necessárias.

Após a aplicação, colocou-se esparadrapo de papel cor de pele sobre o nariz no formato de uma rinoplastia usual até o dia seguinte.

RESULTADOS

Quarenta e dois pacientes buscando preenchimento nasal e que cumpriram os critérios de seleção foram avaliados; 2 pacientes foram excluídos (viajaram e não compareceram à avaliação de 14 dias). Um paciente teve sinais de hipoperfusão ao aplicar ácido hialurônico na ponta nasal (palidez na pele) e foi utilizada hialuronidase nesse momento, evoluindo de maneira satisfatória na avaliação do dia seguinte, foi considerado como complicação, mas não incluído na análise devido às variações que causaria na avaliação dos resultados. Um total de 39 pacientes foram incluídos neste estudo. As características dos pacientes estão resumidas na Tabela 1.

Tabela 1. Características dos pacientes.

Característica	N de pacientes	%
Pacientes incluídos no estudo	39	100
Mulheres	33	85
Homens	6	15
Idade 20-40 anos	30	77
Idade 40-60 anos	9	23
Rinomodelação com HA	27	69
Rinomodelação com CaHa	12	31
Complicações com HA (hipoperfusão)	1	-

Os resultados avaliados no dia seguinte e aos 14 dias estão resumidos na Tabela 2 e nas Figuras 5 a 12.

Os pacientes pouco satisfeitos do HA relataram pouca mudança no resultado. Os pacientes pouco satisfeitos da CaHa relataram desconforto com o edema e dor no nariz.

Tabela 2. Resultados.

Característica Avaliada	HA (N: 27)	CaHa (N: 12)
Edema		
Sem edema	0	0
Edema leve	14 (52%)	4 (33%)
Edema moderado	13 (48)	8 (67%)
Edema intenso	0	0
Dor		
Sem dor	0	0
Dor leve	20 (74%)	4 (33%)
Dor moderado	7 (26%)	6 (50%)
Dor intenso	0	2 (17%)
Dor insuportável	0	0
Grau de Satisfação (14 dias)		
Muito satisfeito	4 (15%)	10 (84%)
Satisfeito	20 (74%)	0
Pouco satisfeito	3 (11%)	2 (16%)
Insatisfeito	0	0
Totalmente insatisfeito, não recomendaria e nem faria de novo	0	0
Reaplicação do Produto	24 (89%)	2 (17%)

HA: Ácido Hialurônico; CaHa: Hidroxiapatita de Cálcio.

Figura 5. Incidências de frente, oblíquas e perfis. Linha superior: Antes. Linha inferior: Depois. Antes e depois de 2 semanas de rinomodelação com HA na espinha nasal, columela e ponta de dorso do nariz.

Figura 6. Incidências de frente, oblíquas e perfis. Linha superior: Antes. Linha inferior: Depois. Antes e depois de 2 semanas de rinomodelação com HA na espinha nasal, columela e ponta de dorso do nariz.

Figura 7. Pré-procedimento e resultado imediato de rinomodelação com CaHa na espinha nasal, columela, ponta e dorso do nariz.

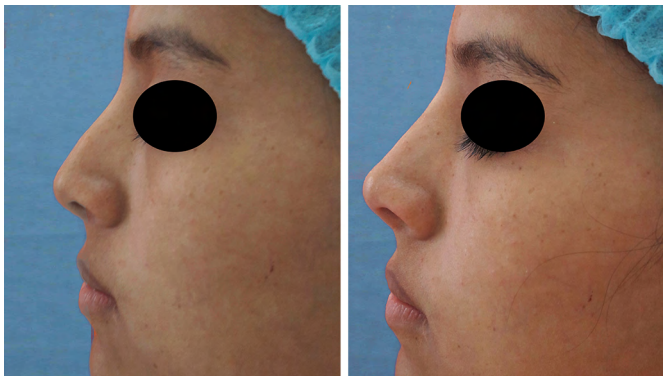

Figura 8. Pré-procedimento e resultado imediato de rinomodelação com CaHa na espinha nasal, columela, ponta e dorso do nariz.

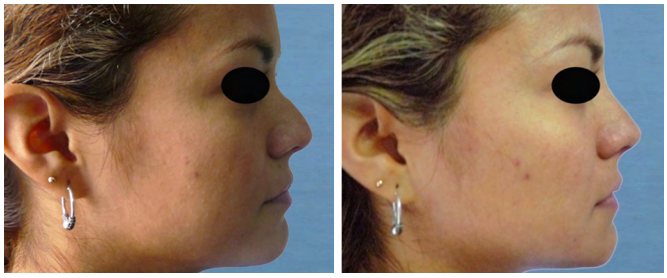

Figura 9. Pré-procedimento e resultado imediato de rinomodelação com CaHa na espinha nasal, columela, ponta e dorso do nariz.

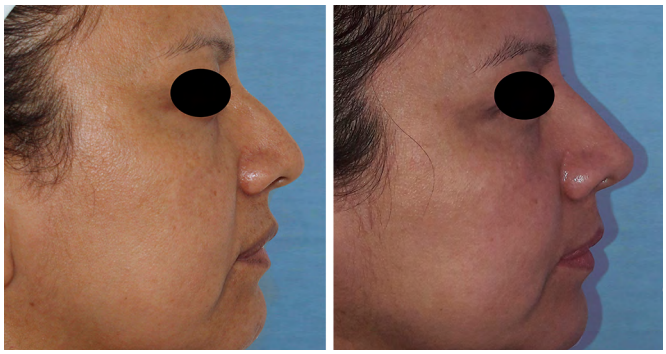

Figura 10. Pré-procedimento e resultado aos 14 dias de rinomodelação com HA na columela, ponta e dorso do nariz.

Figura 11. Pré-procedimento e resultado imediato de rinomodelação com HA na espinha nasal, columela, ponta e dorso do nariz.

Figura 12. Pré-procedimento e resultado imediato de rinomodelação com CaHa na espinha nasal, columela, ponta e dorso do nariz.

DISCUSSÃO

Variações volumétricas discretas no ângulo frontonasal, no dorso nasal e ângulo nasolabial levam a diferenças significativas na nossa percepção da estética nasal[2].

Com respeito à rinomodelação, existem vários fatores que devem ser considerados na escolha do produto. Duas das características desses produtos mais

importantes a serem consideradas são: elasticidade (capacidade de resistir à deformação) e viscosidade (capacidade de resistir a força aplicada evitando a propagação) do produto[8], de modo que um preenchedor com alta elasticidade e viscosidade fornece maior suporte com menor volume[9].

Sobre o plano tecidual de aplicação, recomenda-se o uso da CaHA supraperiosteal e o HA no subcutâneo ou derme profunda de todas as outras áreas nasais que podem ser corrigidas como o dorso, ponta, columela e ângulo nasolabial[10]. Sobre a durabilidade do produto, a literatura demonstra uma longevidade de 6 a 30 meses em pacientes tratados com CaHA[11]. Sobre o uso de outros produtos como complemento, recomenda-se o uso de toxina botulínica Tipo A (12U) em todos os casos que apresentam hiperatividade do músculo depressor do septo[12].

Embora a maioria dos pesquisadores não definam fundamentos sólidos sobre a preferência entre um ou outro, o fato é que o HA se tornou o mais comumente utilizado devido à segurança oferecida pela hialuronidase, enzima que permite certo grau de reversibilidade à ação do HA[13]. Em casos em que haja sinais de má perfusão, a aplicação de HA deve ser interrompida, a área massageada e a hialuronidase injetada (10 unidades por cada 0,1ml de HA injetado). Pode ser útil também o uso de antiagregantes plaquetários, vasodilatadores periféricos ou oxigênio hiperbárico[6].

Em nosso estudo encontramos que o HA apresentou maior incidência de edema e dor leves, enquanto que CaHa apresentou maior percentagem de edema e dor moderado e intenso no dia seguinte ao procedimento. Com respeito à necessidade de reaplicação em duas semanas, foi menos frequente com o uso da CaHa, alinhado com a literatura[8,14-15]. Ambos os produtos apresentaram alto grau de satisfação quanto ao resultado estético.

Algumas limitações do estudo incluem o número limitado de pacientes, a avaliação subjetiva por um só profissional do edema, a não-avaliação da durabilidade de cada produto, o seguimento curto (2 semanas) e o fato de não terem sido avaliadas possíveis diferenças entre diferentes marcas de ambos produtos.

CONCLUSÕES

A rinomodelação com preenchedores reabsorvíveis é um procedimento simples, com resultados estéticos aceitáveis em casos bem selecionados, sendo necessário um profundo conhecimento anatômico para diminuir o risco de complicações.

COLABORAÇÕES

RMR	Análise e/ou interpretação dos dados, Aprovação final do manuscrito, Coleta de Dados, Investigação, Metodologia, Redação - Revisão e Edição
HEB	Redação - Revisão e Edição
PSP	Aprovação final do manuscrito, Metodologia, Redação - Preparação do original, Redação Revisão e Edição
ES	Análise e/ou interpretação dos dados, Aprovação final do manuscrito, Coleta de Dados, Concepção e desenho do estudo, Supervisão

REFERÊNCIAS

1. Lin G, Lawson W. Complications using grafts and implants in rhinoplasty. Operative Techniques in Otolaryngology-Head and Neck Surgery. 2007;18(4):315-323.
2. Bray D, Hopkins C, Roberts DN. Injection rhinoplasty: Non-surgical nasal augmentation and correction of post-rhinoplasty contour asymmetries with hyaluronic acid: How we do it. Clin Otolaryngol. 2010 Jun;35(3):227-230.
3. Kontis TC, Rivkin A. The history of injectable facial fillers. Facial Plast Surg. 2009 May;25(2):67-72.
4. Rivkin A, Soliemanzadeh P. Nonsurgical injection rhinoplasty with calcium hydroxyapatite in a carrier gel Radiesse: A 4-year retrospective clinical review. Cosmet Dermatology. 2009;22:619-624.
5. Stupak H, Moulthrop TH, Wheatley P, Tauman AV, Johnson Junior CM. Calcium hydroxylapatite gel (Radiesse) injection for the correction of postrhinoplasty contour deficiencies and asymmetries. Arch Facial Plast Surg. 2007 Mar/Apr;9(2):130-136.
6. Kurkjian TJ, Ahmad J, Rohrich RJ. Soft-tissue fillers in rhinoplasty. Plast Reconstr Surg. 2014 Feb;133(2):121e-6e.
7. Armijo BS, Brown M, Guyuron B. Defining the ideal nasolabial angle. Plast Reconstr Surg. 2012;129(3):759-64.
8. Jasin ME. Nonsurgical rhinoplasty using dermal fillers. Facial Plast Surg Clin North Am. 2013 May;21(2):241-252.
9. Sundaram H, Voigts B, Beer K, Meland M. Comparison of the rheological properties of viscosity and elasticity in two categories of soft tissue fillers: Calcium hydroxyapatite and hyaluronic acid. Dermatol Surg. 2010 Nov;36(Suppl 3):1859-1865.
10. Helmy Y. Non-surgical rhinoplasty using fillers, Botox and thread remodeling: Retro analysis of 332 cases. J Cosmet Laser Ther. 2018 Oct;20(5):293-300.
11. Schuster B. Injection rhinoplasty with hyaluronic acid and calcium hydroxyapatite: A retrospective survey investigating outcome and complication rates. Facial Plast Surg. 2015 Jun;31(3):301-7.
12. Redaelli A. Medical rhinoplasty with hyaluronic acid and botulinum toxin A: A very simple and quite effective technique. J Cosmet Dermatol. 2008 Sep;7(3):210-20.
13. Kim DW, Yoon ES, Ji YH, Park SH, Lee BI, Dhong ES. Vascular complications of hyaluronic acid fillers and the role of hyaluronidase in management. J Plast Reconstr Aesthet Surg. 2011 Dec;64(12):1590-5.
14. Becker H. Nasal augmentation with calcium hydroxyapatite in a carrier-based gel. Plast Reconstr Surg. 2008 Jun;121(6):2142-7.
15. Rokhsar C, Ciocon DH. Nonsurgical rhinoplasty: An evaluation of injectable calcium hydroxylapatite filler for nasal contouring. Dermatol Surg. 2008 Jul;34(7):944-6.

***Autor correspondente:** **Renato Matta Ramos**
Be-You Medical Spa, Calle Libertadores, 125, San Isidro, Lima, Perú.
CEP: 15073
E-mail: renatomatta82@hotmail.com