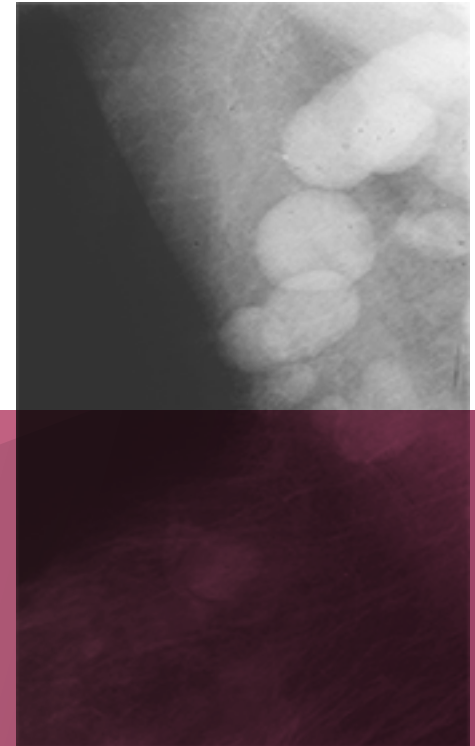


MINISTÉRIO DA SAÚDE

Instituto Nacional de Câncer José Alencar Gomes da Silva (INCA)

ATUALIZAÇÃO EM MAMOGRAFIA

PARA TÉCNICOS
EM RADIOLOGIA





Esta obra é disponibilizada nos termos da Licença Creative Commons – Atribuição – Não Comercial – Compartilha igual 4.0 Internacional. É permitida a reprodução parcial ou total desta obra, desde que citada a fonte. Esta obra pode ser acessada, na íntegra, na Biblioteca Virtual em Saúde Prevenção e Controle de Câncer (<http://controlecancer.bvs.br/>) e no Portal do INCA (<http://www.inca.gov.br/>).

Tiragem: eletrônica

Elaboração, distribuição e informações

MINISTÉRIO DA SAÚDE
INSTITUTO NACIONAL DE CÂNCER JOSÉ ALENCAR GOMES
DA SILVA (INCA)

COORDENAÇÃO DE PREVENÇÃO E VIGILÂNCIA
Divisão de Detecção Precoce e Apoio à Organização de
Rede (DDPAOR)
Rua Marquês de Pombal, 125 – Centro / CEP 20230-240 –
Rio de Janeiro

Serviço de Qualidade em Radiações Ionizantes (SQRI)
Rua do Resende, 128 / sala 322 – Centro / CEP20231-092 –
Rio de Janeiro
Tel: (21) 3207-4506
E-mail: pqrt@inca.gov.br

Telefone: (21) 3207 4542
E-mail: pqrt@inca.gov.br

Organização

Anna Maria Campos de Araújo

Equipe de Elaboração

João Emílio Peixoto
Sonia Maria da Silva
Maria da Graça Tavares Magalhães
Taís Auxiliadora Rotoli Baldelin
Victor Nascimento de Carvalho Pinto
Flávio Augusto Ataliba Caldas

Colaboradores

Ângela Parente Ribeiro Mazzi
Mariana Fernandes Teles
Selma de Pace Bauab
Telma de Almeida Souza

Edição

COORDENAÇÃO DE ENSINO
Serviço de Educação e Informação Técnico-Científica
Área de Edição e Produção de Materiais Técnico-Científicos
Rua Marquês de Pombal, 125 – Centro – Rio de Janeiro – RJ
Cep 20230-240
Tel.: (21) 3207-5500

Edição e Produção Editorial

Christine Dieguez

Copidesque

Rita Rangel de S. Machado
Sara Sabino Pereira (estagiária de Letras)

Revisão

Rita Rangel de S. Machado
Karen Paula Quintarelli (estagiária de Letras)

Capa, Projeto Gráfico e Diagramação

Mariana Fernandes Teles

Normalização Bibliográfica e Ficha Catalográfica

Marcus Vinícius Silva (CRB 7 / 6619)
Apoio OPAS: Carta acordo nº SCON2016-03048

FICHA CATALOGRÁFICA

I59a Instituto Nacional do Câncer José Alencar Gomes da Silva

Atualização em mamografia para técnicos em radiologia / Instituto
Nacional do Câncer José Alencar Gomes da Silva. – Rio de Janeiro: INCA,
2018.

186 p.; il.

ISBN: 978-85-7318-347-4 (Versão eletrônica)

1. Neoplasias da mama. 2. Radiologia. 3. Mamografia. I. Título.

CDD 616.99790757

Títulos para indexação

Em inglês: Refresher program for mammography technicians

Em espanhol: Actualización para Técnicos en Mamografía

Sumário

| | |
|---|-----------|
| Lista de Ilustrações..... | 6 |
| Lista de Tabelas..... | 11 |
| Lista de Siglas..... | 12 |
| Unidade I - Anatomia, fisiologia e doenças da mama..... | 13 |
| 1. Anatomia e fisiologia da mama..... | 14 |
| 2. Alterações do desenvolvimento da mama..... | 15 |
| 3. Doenças da mama..... | 17 |
| 3.1 Doenças benignas da mama..... | 17 |
| 3.2 Doenças malignas da mama..... | 19 |
| 4. Padrão mamário..... | 19 |
| RELEMBRANDO A UNIDADE I..... | 21 |
| Unidade II - O câncer de mama..... | 22 |
| 1. A magnitude do problema..... | 23 |
| 2. O que é carcinoma de mama?..... | 25 |
| 3. Sinais radiológicos do câncer de mama..... | 26 |
| 4. Rastreamento e diagnóstico..... | 33 |
| 4.1 Mamografia de rastreamento..... | 34 |
| 4.2 Mamografia diagnóstica..... | 36 |
| 4.3 Ultrassonografia..... | 36 |
| 4.4 Ressonância magnética..... | 37 |
| RELEMBRANDO A UNIDADE II..... | 39 |
| Unidade III - A mamografia..... | 41 |
| 1. Breve relato histórico..... | 43 |
| 2. Cadeia de formação da imagem..... | 46 |
| 3. Requisitos técnicos..... | 47 |
| 4. Equipamentos..... | 49 |
| 4.1 Mamógrafo..... | 49 |
| 4.2 Tubo de raios X..... | 51 |
| 4.3 Controle automático de exposição..... | 53 |
| 4.4 Dispositivo de ampliação..... | 54 |
| 4.5 Receptor de imagem em mamografia..... | 55 |
| 5. Mamografia convencional (sistema filme-tela intensificadora)..... | 58 |
| 6.1 Mamografia digital – sistema DR..... | 64 |

| | |
|--|----|
| 6.2 Mamografia digital - sistema CR..... | 65 |
| 6.3 Sistemas digitais disponíveis no mercado | 67 |

| | |
|------------------------------|-----------|
| 7. Tomossíntese | 67 |
|------------------------------|-----------|

| | |
|---------------------------------------|-----------|
| RELEMBRANDO A UNIDADE III..... | 69 |
|---------------------------------------|-----------|

Unidade IV - O Papel do Técnico em Mamografia..... 71

| | |
|--|----|
| O papel do técnico em mamografia | 72 |
|--|----|

| | |
|-----------------------------------|-----------|
| 1. A dimensão humana | 72 |
|-----------------------------------|-----------|

| | |
|------------------------------------|----|
| 1.1 Lidando com as pacientes | 72 |
|------------------------------------|----|

| | |
|---|----|
| 1.2 Perfil e apresentação do técnico..... | 73 |
|---|----|

| | |
|-------------------------------------|-----------|
| 2. A rotina de trabalho..... | 74 |
|-------------------------------------|-----------|

| | |
|---------------------------------------|-----------|
| RELEMBRANDO A UNIDADE IV | 76 |
|---------------------------------------|-----------|

Unidade V – Técnica de Realização da Mamografia..... 77

| | |
|-------------------------|-----------|
| 1. Anamnese..... | 79 |
|-------------------------|-----------|

| | |
|--|-----------|
| 2. Identificação das mamografias..... | 83 |
|--|-----------|

| | |
|---|-----------|
| 3. Posicionamento e compressão | 84 |
|---|-----------|

| | |
|---------------------------------------|-----------|
| 4. Controle da exposição | 86 |
|---------------------------------------|-----------|

| | |
|--|-----------|
| 5. Escolha do receptor de imagem..... | 88 |
|--|-----------|

| | |
|--|-----------|
| 6. Quadrantes e regiões da mama | 89 |
|--|-----------|

| | |
|----------------------|----|
| 6.1 Quadrantes | 89 |
|----------------------|----|

| | |
|--------------------------|----|
| 6.2 Regiões da mama..... | 90 |
|--------------------------|----|

| | |
|--|-----------|
| 7. Incidências mamográficas e manobras..... | 92 |
|--|-----------|

| | |
|--|----|
| 7.1 Incidências mamográficas básicas | 92 |
|--|----|

| | |
|--|-----|
| 7.2 Incidências complementares ou adicionais | 101 |
|--|-----|

| | |
|-------------------|-----|
| 7.3 Manobras..... | 107 |
|-------------------|-----|

| | |
|----------------------------------|------------|
| 8. Rotinas de exame | 114 |
|----------------------------------|------------|

| | |
|-----------------------------|------------|
| 9. Câmara clara..... | 118 |
|-----------------------------|------------|

| | |
|--------------------------------------|-----|
| 9.1 Responsabilidade do técnico..... | 118 |
|--------------------------------------|-----|

| | |
|---|-----|
| 9.2 Auxílio do técnico na câmara clara..... | 118 |
|---|-----|

| | |
|--------------------------------------|------------|
| RELEMBRANDO A UNIDADE V | 121 |
|--------------------------------------|------------|

Unidade VI - Proteção Radiológica 123

| | |
|----------------------------|------------|
| 1. Relevância | 124 |
|----------------------------|------------|

| | |
|---------------------------|------------|
| 2. Conceitos | 125 |
|---------------------------|------------|

| | |
|----------------------------|------------|
| 3. Princípios | 125 |
|----------------------------|------------|

| | |
|-----------------------|-----|
| 3.1 Justificação..... | 125 |
|-----------------------|-----|

| | |
|---------------------|-----|
| 3.2 Otimização..... | 127 |
|---------------------|-----|

| | |
|---|-----|
| 3.3 Limitação de doses individuais..... | 127 |
|---|-----|

| | |
|----------------------------------|-----|
| 3.4 Prevenção de acidentes | 128 |
|----------------------------------|-----|

| | |
|--|------------|
| 4. Proteção radiológica na sala de exames | 129 |
|--|------------|

| | |
|--|-----|
| 5. Blindagem da sala e do painel de comando | 131 |
| 6. Diminuição da dose para o técnico e a paciente..... | 132 |
| 6.1 Mamografia convencional | 132 |
| 6.2 Mamografia digital | 133 |

| | |
|----------------------------------|-----|
| 7. Monitoração ocupacional | 135 |
|----------------------------------|-----|

| | |
|--------------------------------|-----|
| RELEMBRANDO A UNIDADE VI | 137 |
|--------------------------------|-----|

Unidade VII - Controle de Qualidade em Mamografia..... 139

| | |
|---|-----|
| 1. Importância dos testes de controle de qualidade..... | 141 |
|---|-----|

| | |
|--|-----|
| 2. Inspeção mecânica e visual dos equipamentos | 142 |
|--|-----|

| | |
|--|-----|
| 3. Armazenamento de filmes e químicos..... | 143 |
|--|-----|

| | |
|---|-----|
| 4. Limpeza e controle das condições da câmara escura..... | 145 |
|---|-----|

| | |
|--|-----|
| 5. Avaliação da temperatura do revelador | 148 |
|--|-----|

| | |
|--------------------------------------|-----|
| 6. Realização da sensitometria | 148 |
|--------------------------------------|-----|

| | |
|-------------------------------------|-----|
| 6.1 Montagem da planilha de DO..... | 149 |
|-------------------------------------|-----|

| | |
|--|-----|
| 6.2 Construção do gráfico de controle da sensitometria | 150 |
|--|-----|

| | |
|--|-----|
| 6.3 Sensitometria de impressoras de filmes dos aparelhos digitais..... | 151 |
|--|-----|

| | |
|---|-----|
| 7. Avaliação de artefatos nas imagens | 153 |
|---|-----|

| | |
|---------------------------------|-----|
| 7.1 Em mamógrafos digitais..... | 154 |
|---------------------------------|-----|

| | |
|---|-----|
| 8. Testes de contato tela-filme e vedação dos chassis | 156 |
|---|-----|

| | |
|----------------------|-----|
| 9. Teste do CAE..... | 157 |
|----------------------|-----|

| | |
|--|-----|
| 10. Teste de qualidade da imagem | 159 |
|--|-----|

| | |
|--|-----|
| 10.1 Teste de qualidade da imagem para mamografia filme-tela | 159 |
|--|-----|

| | |
|--|-----|
| 10.2 Teste de qualidade da imagem para mamografia digital..... | 160 |
|--|-----|

| | |
|---|-----|
| 11. Análise da taxa de rejeição de filmes e de repetições | 161 |
|---|-----|

| | |
|-----------------------------|-----|
| 11.1 Taxa de rejeição | 161 |
|-----------------------------|-----|

| | |
|------------------------------|-----|
| 11.2 Taxa de repetição | 162 |
|------------------------------|-----|

| | |
|--------------------------------------|-----|
| 12. Inspeção dos negatoscópios | 164 |
|--------------------------------------|-----|

| | |
|--|-----|
| 13. Avaliação qualitativa das imagens clínicas | 164 |
|--|-----|

| | |
|---|-----|
| 13.1 Fatores que influenciam a avaliação..... | 164 |
|---|-----|

| | |
|------------------------------|-----|
| 13.2 Aspectos avaliados..... | 165 |
|------------------------------|-----|

| | |
|---------------------------------|-----|
| 13.3 O laudo da mamografia..... | 166 |
|---------------------------------|-----|

| | |
|---------------------------------|-----|
| RELEMBRANDO A UNIDADE VII | 168 |
|---------------------------------|-----|

| | |
|--------------------------|------------|
| Referências | 171 |
|--------------------------|------------|

| | |
|-----------------------|------------|
| Glossário..... | 177 |
|-----------------------|------------|

Lista de Ilustrações

Figuras

- Figura 1.** Distribuição dos elementos que compõem a mama, visão lateral 14
- Figura 2.** Exemplos de mamografia que incluíram a camada adiposa posterior. Em A e B, asteriscos na camada adiposa posterior..... 15
- Figura 3.** Caso de síndrome de Poland - as setas indicam a ausência do músculo grande peitoral à direita 16
- Figura 4.** Exemplo de parênquima ectópico na região axilar, seta..... 17
- Figura 5.** Padrões mamários. Em A, mama adiposa; em B, mama predominantemente adiposa; em C, mama predominantemente densa; em D, mama densa 20
- Figura 6.** Representação espacial das taxas brutas de incidência do câncer de mama por 100 mil mulheres no Brasil, estimadas para o ano de 2016, segundo a Unidade da Federação 24
- Figura 7.** Ilustração gráfica do aumento do risco relativo da população feminina para desenvolver câncer de mama..... 25
- Figura 8.** Calcificações tipicamente benignas. Em A, calcificações vasculares; em B, calcificações com centro claro; em C, calcificações de fios de sutura..... 28
- Figura 9.** Exemplos de calcificações suspeitas, que necessitam de biópsia para esclarecimento diagnóstico. Em A, calcificações arredondadas agrupadas; em B, calcificações puntiformes agrupadas; em C, calcificações irregulares agrupadas; em D, calcificações ramificadas regionais e em trajeto ductal..... 28
- Figura 10.** Exemplo de contorno dos nódulos. Em A, contorno regular; em B, contorno lobulado; em C, contorno irregular; em D, contorno espiculado 29
- Figura 11.** Exemplo de contorno dos nódulos. Em A, limite definido; em B, limite parcialmente definido; em C, limite pouco definido..... 30
- Figura 12.** Assimetria focal e assimetria difusa. Em A e B, assimetria focal, incidências CC e MLO, respectivamente; em C, assimetria difusa, incidência médio-lateral oblíqua..... 30
- Figura 13.** Incidência CC direita. Análise comparativa entre um exame prévio (A) e o atual (B), note a neodensidade na figura B..... 31
- Figura 14.** Distorção focal da arquitetura. Em A, apresentação clássica, com linearidades divergentes partindo de um ponto; em B, sinal da tenda (seta), que representa a retificação da camada adiposa posterior..... 31
- Figura 15.** Dilatação ductal isolada (seta) na região retroareolar 32
- Figura 16.** Espessamento e retração da pele. Em A, espessamento da pele com retração do complexo areolopapilar; em B, espessamento da pele com retração do complexo areolopapilar, associado com nódulo espiculado na mama 32

| | |
|--|----|
| Figura 17. Linfonodos aumentados, densos, sem hilo adiposo, e confluentes na região axilar | 33 |
| Figura 18. Redução da mortalidade por câncer de mama, conforme mostra a linha vermelha | 35 |
| Figura 19. Radiografia da mama adquirida em meados de 1927 | 43 |
| Figura 20. (A) Primeiro mamógrafo. Protótipo de 1965 Chamado de Treipied. (B) Primeiro modelo comercial do Senographe, lançado em 1966..... | 44 |
| Figura 21. Processo de produção da imagem na mamografia. | 46 |
| Figura 22. Escala de contraste | 47 |
| Figura 23. Contraste radiográfico | 47 |
| Figura 24. Componentes do mamógrafo. Em A, tubo de raios X; em B, bucky | 49 |
| Figura 25. Geometria básica do feixe de raios X. Em A, geometria para mamografia; em B, geometria não adequada para mamografia, pois pode causar perda da porção posterior da mama..... | 50 |
| Figura 26. Produção de fótons de raios X (setas laranjas) no tubo..... | 51 |
| Figura 27. Espectros de raios X para duas combinações alvo-filtro. A figura superior mostra o espectro que chega à superfície da mama e a figura inferior, o espectro após atravessar a mama. Os espectros de cor laranja, referem-se à combinação Mo/Mo e os de cor azul, à combinação Mo/Rh | 52 |
| Figura 28. Dispositivo de ampliação | 55 |
| Figura 29. Processo de absorção dos raios X..... | 56 |

| | |
|--|----|
| Figura 30. Curva característica do filme para o sistema tela-filme. | 56 |
| Figura 31. Unidade digitalizadora | 57 |
| Figura 32. Resposta da combinação SFT intensificadora (à esquerda, curva senoidal) em comparação com a resposta do detector digital (à direita, linear, reta) | 59 |
| Figura 33. Ilustração da curva característica de resposta do filme radiográfico que mostra a DO (enegrecimento) de acordo com a região da mama | 59 |
| Figura 34. Etapas do processamento do filme radiográfico..... | 60 |
| Figura 35. Técnica fazendo a anamnese da paciente..... | 74 |
| Figura 36. Técnica realizando limpeza nos chassis. | 75 |
| Figura 37. Símbolos para anotação do esquema de mama | 82 |
| Figura 38. Identificação na mamografia digital, incluindo: nome da paciente, data do exame, número específico, data de nascimento, idade, sexo, nome da instituição, endereço da instituição, ângulo de obliquidade, quantidade de kV e mAs, tipo de filtro (molibdênio), força da compressão, espessura da mama comprimida, mama que foi radiografada e incidência mamográfica..... | 83 |
| Figura 39. Identificação na mamografia convencional. Em A, numerador colocado em correspondência com os quadrantes superiores na médio-lateral oblíqua e com os quadrantes laterais na craniocaudal; em B, mamografia com incidência médio-lateral oblíqua a 90°, mostrando a identificação com os dados do paciente longe da imagem da mama e em correspondência com os quadrantes superiores..... | 84 |
| Figura 40. Placa ou bandeja de compressão usada para a realização de mamografia. | 85 |

| | |
|--|----|
| Figura 41. Localização da fotocélula. Em A, o <i>bucky</i> está sendo retirado pelo técnico; em B, equipamento sem o <i>bucky</i> , quando é possível visualizar a localização da fotocélula (seta)..... | 86 |
| Figura 42. Posições da fotocélula. Em A, visão lateral da mama comprimida: posições inadequadas em 1 e 3, correta em 2; em B, visão superior da mama comprimida..... | 87 |
| Figura 43. Receptor pequeno para a mama. Em A, receptor de imagem não adequado ao tamanho da mama; em B, mamografia obtida, cortando parte dos quadrantes inferiores e com angulação não adequada..... | 88 |
| Figura 44. Quadrantes da mama. A linha cheia azul divide cada mama em metade superior e inferior. As linhas pontilhadas vermelhas dividem cada mama em metade lateral e medial. Em A, quadrante superior lateral; em B, quadrante superior medial; em C, quadrante inferior lateral; em D, quadrante inferior medial..... | 89 |
| Figura 45. União de cada quadrante. Em A, união dos quadrantes superiores; em B, união dos quadrantes inferiores; em C, união dos quadrantes laterais; em D, união dos quadrantes mediais..... | 90 |
| Figura 46. Regiões da mama. Em A, região retroareolar; em B, região central; em C, prolongamento axilar | 90 |
| Figura 47. Localização das lesões..... | 91 |
| Figura 48. Incidência CC. Em A, mama relaxada; em B, elevando o sulco inframamário; em C, aplicando a compressão..... | 93 |
| Figura 49. Incidência CC bem posicionada, maneira correta de colocar as radiografias no negatoscópio ou no monitor. Em A, glândula | |

(parênquima); em B, camada adiposa posterior; em C, músculo grande peitoral (presente em de 30% a 40% das incidências CC).....

| | |
|--|----|
| Figura 50. Quadrantes laterais e medias, conforme divisão da linha imaginária vermelha (do mamilo até a porção posterior da radiografia). Em A, região retroareolar; em B, região central | 95 |
| Figura 51. Esquema ilustrando a distância mamilo-porção posterior. Em A, na CC; em B, na MLO..... | 95 |
| Figura 52. Verificação da obliquidade do músculo grande peitoral, para posicionamento da MLO | 96 |
| Figura 53. Colocação do canto do <i>bucky</i> na axila | 96 |
| Figura 54. Elevação do braço da paciente na incidência MLO. Em A, apoio do braço no aparelho; em B, elevação do braço em relação ao ombro..... | 97 |
| Figura 55. Realização da incidência MLO. Em A, tração da mama; em B, relaxamento do braço da paciente..... | 97 |
| Figura 56. Incidência MLO. Em A, abertura do sulco inframamário; em B, compressão | 97 |
| Figura 57. Situações que prejudicam a estabilidade da paciente. Em A, joelho fletido; em B, quadril torto; em C, elevação dos calcanhares..... | 98 |
| Figura 58. Incidência MLO bem posicionada, maneira correta de colocar as radiografias no negatoscópio ou no monitor. Em A, glândula; em B, camada adiposa posterior; em C, músculo grande peitoral abaixo da linha do mamilo, ambos com angulação simétrica; em D, sulco inframamário | 99 |
| Figura 59. Quadrantes superiores e inferiores, conforme divisão da linha imaginária azul (oblíqua, do mamilo até a porção posterior da | |

| | |
|---|-----|
| radiografia). Em A, região retroareolar; em B, região central; em C, prolongamento axilar..... | 100 |
| Figura 60. Incidência XCC. Em A, posicionamento; em B, radiografia..... | 102 |
| Figura 61. Incidência CV (ou CC medialmente exagerada). Em A, posicionamento; em B, radiografia..... | 102 |
| Figura 62. Incidência RCC (caudocranial), posicionamento..... | 104 |
| Figura 63. Incidência ML. Em, A posicionamento; em B, radiografia (controle do fio após marcação pré-cirúrgica)..... | 105 |
| Figura 64. Incidência LM, posicionamento..... | 105 |
| Figura 65. Incidência axilar. Em A, posicionamento; em B, radiografia (em paciente com implante)..... | 106 |
| Figura 66. Compressão seletiva. Em A, medida na radiografia; em B, transferência da medida para a mama e marcação do local com caneta; em C, compressão seletiva aplicada no ponto marcado..... | 108 |
| Figura 67. Manobra ampliação geométrica, posicionamento..... | 108 |
| Figura 68. Manobra associação entre compressão seletiva e ampliação geométrica, acessórios (dispositivo de ampliação e compressor)..... | 109 |
| Figura 69. Manobra angular. Em A, incidência MLO com a alteração que sugere superposição de estruturas (círculo contínuo); em B, ML, com a dissociação da superposição de estruturas, que simulava lesão (círculo pontilhado)..... | 110 |
| Figura 70. Manobra rotacional. Em A, incidência CC, com a alteração que sugere superposição de estruturas (círculo contínuo); em B, | |

rotação lateral executada com rotação suave dos quadrantes superiores lateralmente, com a dissociação da superposição de estruturas, que simulava lesão (círculo pontilhado).....

Figura 71. Manobra tangencial. Em A, posicionamento em craniocaudal com discreta rotação da mama; em B, posicionamento em médio-lateral oblíqua; em ambos, o feixe de raios X tangenciará a marcação metálica na pele.....

Figura 72. Manobra de Eklund na incidência CC. No sentido horário: posicionamento em CC, deslocamento do implante para a parede do tórax, aplicando a compressão e após a compressão aplicada.....

Figura 73. Sinalizações para sala de exames. Em A, símbolo internacional de radiação ionizante; em B, aviso de entrada restrita; em C, avental plumbífero apoiado em suporte; em D, sinalização luminosa de indicação que o aparelho está em uso; em E, avisos para acompanhante; em F, colar para proteção da tireoide.....

Figura 74. Advertência para pacientes potencialmente grávidas.....

Figura 75. Dosímetro individual.....

Figura 76. Integridade do equipamento e das bandejas de compressão.....

Figura 77. Travas dos movimentos do mamógrafo.....

Figura 78. Travas dos movimentos do mamógrafo.....

Figura 79. Termo-higrômetro.....

Figura 80. Armazenamento correto das caixas de filmes.....

Figura 81. Armazenamento incorreto das caixas de filmes.....

| | |
|---|-----|
| Figura 82. Exaustor da câmara escura precisando de limpeza..... | 145 |
| Figura 83. Limpeza de chassi com pincel..... | 145 |
| Figura 84. Canhão da luz de segurança da câmara escura | 147 |
| Figura 85. Termômetro digital de imersão..... | 148 |
| Figura 86. Instrumentos para sensitometria. Em A, sensitômetro; em B, densitômetro..... | 149 |
| Figura 87. Processadora automática de filmes..... | 149 |
| Figura 88. Exemplo de carta de controle da sensitometria com gráficos atualizados diariamente | 151 |
| Figura 89. Filme de controle de qualidade da impressora para sistemas digitais de mamografia..... | 152 |
| Figura 90. Placas de acrílico posicionadas para o teste de avaliação de artefatos na imagem | 153 |
| Figura 91. Simuladores radiográficos utilizados para avaliar a qualidade da imagem mamográfica. | 153 |
| Figura 92. Imagens rejeitadas por conterem artefatos. Em A, arranhões causados por mau funcionamento dos rolos da processadora; em B, artefatos causados pela tela fluorescente molhada; em C, produtos químicos escorridos no filme sem lavagem adequada..... | 154 |
| Figura 93. Bloco de acrílico posicionado no mamógrafo para o teste. Em A, setores de detectores descalibrados em DR; em B, artefatos causados pela poeira sobre a placa de imagem em CR; em C, arranhões (seta horizontal) e poeira no sistema de leitura da CR (setas verticais)..... | 155 |

| | |
|---|-----|
| Figura 94. Radiografia da malha metálica usada no teste de contato tela-filme. O quadro no canto superior serve como orientação para identificar as regiões onde o contato é pobre | 156 |
| Figura 95. Montagem experimental para o teste do controle automático de exposição..... | 158 |
| Figura 96. Simulador radiográfico posicionado para o teste | 159 |
| Figura 97. Filmes rejeitados. Em A, mamografia sem contraste; em B, mamografia com perda de resolução espacial; em C, mamografia digital com áreas de saturação dos tons de cinza escuros..... | 161 |

Quadros

| | |
|--|-----|
| Quadro 1. Definição de exame de rastreamento e exame diagnóstico para o câncer de mama..... | 33 |
| Quadro 2. Definição de exame de rastreamento e exame diagnóstico para o câncer de mama..... | 68 |
| Quadro 3. Definição de exame de rastreamento e exame diagnóstico para o câncer de mama..... | 152 |
| Quadro 4. Classificação radiológica descrita no BI-RADS® | 167 |

Lista de Tabelas

Tabelas

Tabela 1. Principais sistemas de mamografia digital (DR e CR)67

Tabela 2. Tolerância para propriedades fundamentais dos filmes 150

Lista de Siglas

Alara – *As low as reasonably achievable* (doses individuais tão baixas quanto razoavelmente executáveis)

Anvisa – Agência Nacional de Vigilância Sanitária

BI-RADS® – Breast Imaging Reporting and Data System

CAE – Controle automático da exposição

CBR – Colégio Brasileiro de Radiologia

CC – Craniocaudal

CNEN – Comissão Nacional de Energia Nuclear

CR – *Computerized radiography*

Curva H&D – Curva de Hurter e Driffield

CV – *Cleavage* (ou craniocaudal medialmente exagerada)

DBT – *Digital breast tomosynthesis* (tomossíntese mamária digital)

DO – Densidade ótica

DR – *Digital radiography*

Euref – European Reference Organisation for Quality Assured Breast Screening and Diagnostic Services (Organização Europeia de Referência para Serviços de Rastreamento e Diagnóstico Mamário com Qualidade Garantida)

FFDM – *Full-field digital mammography* (mamografia digital de campo total)

IAEA – International Atomic Energy Agency (Agência Internacional de Energia Atômica)

IP – *Image plate*

LM – Lateromedial

ML – Médio-lateral

MLO – Médio-lateral oblíqua

OMS – Organização Mundial da Saúde

P – Perfil

PMMA – Polimetilmetacrilato

RCC – *Reverse caudocranial*

RI – Rotação inferior

RL – Rotação lateral

RM – Ressonância magnética

RM – Rotação medial

RS – Rotação superior

SFT – Sistema filme-tela intensificadora

SNR – *Signal noise ratio* (razão sinal/ruído)

SPR – Supervisor de Proteção Radiológica

SQRI – Serviço de Qualidade das Radiações Ionizantes

XCC – Craniocaudal lateralmente exagerada

Unidade I - Anatomia, fisiologia e doenças da mama

Aula 1

1. Anatomia e fisiologia da mama.
2. Alterações do desenvolvimento da mama.
3. Doenças da mama.
4. Padrões mamários.

Objetivos

- Reconhecer aspectos anatômicos e fisiológicos da mama.
- Reconhecer a variedade de anomalias de desenvolvimento da mama.
- Identificar alterações benignas da mama.
- Reconhecer os tipos de padrão da mama.

Esse é o material didático do curso de Atualização em Mamografia para Técnicos em Radiologia.

Nesta primeira unidade, você terá uma aula com alguns pontos iniciais sobre o assunto. Um desses pontos é o reconhecimento dos aspectos anatômicos da mama.

Esta é uma aula com importantes informações.

Boa aula!

1. Anatomia e fisiologia da mama

A mama é uma glândula sudorípara modificada, constituída por parte glandular, gordura e elementos fibrosos.

A glândula é a parte nobre, também chamada de parênquima, composta por ductos e lobos, que, embora presentes, não são individualizados na mamografia. A gordura envolve toda a mama e é dividida em camada adiposa anterior e camada adiposa posterior. Os elementos fibrosos sustentam a mama e, para isso, circundam e atravessam a glândula.

Na Figura 1, observe a distribuição dos elementos que compõem a mama, na visão lateral.

A mama está sobre o músculo grande peitoral, na parede anterior do tórax, e tem os seguintes limites:

- lateral - linha axilar anterior;
- medial - bordo do esterno;
- superior - segundo arco costal, próximo à clavícula;
- inferior - sexto arco costal.

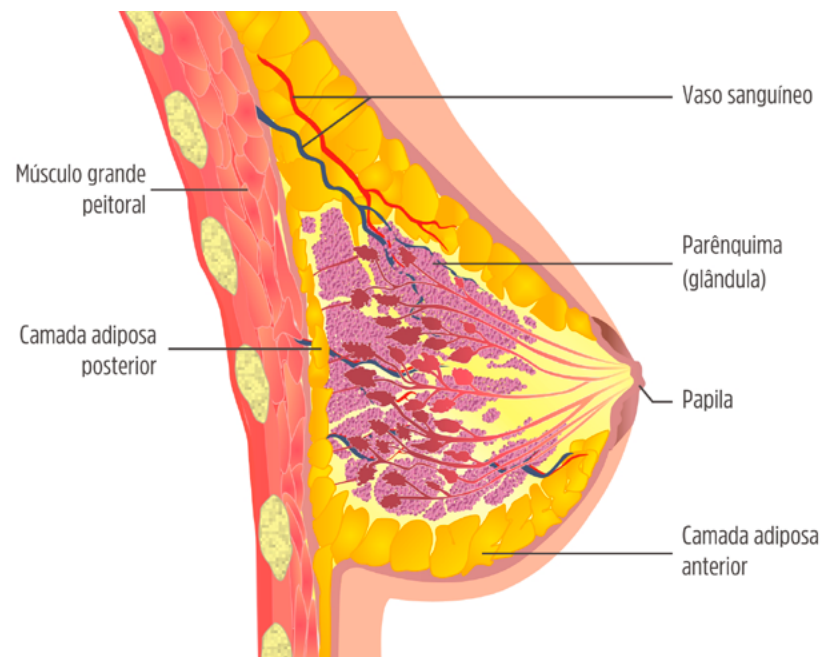


Figura 1. Distribuição dos elementos que compõem a mama, visão lateral

Fonte: Adaptado do acervo do Serviço de Qualidade das Radiações Ionizantes (SQRI).

Geralmente, a mama da mulher adulta ocupa uma área maior no tórax do que a que se percebe na anatomia de superfície.

A glândula pode se estender até a região axilar, o que representa uma variação anatômica.

É importante ter conhecimento dessa variação anatômica porque, em algumas mulheres, há necessidade de exposições adicionais para incluir toda a glândula na radiografia.

A camada adiposa posterior é uma referência importante que deve ser sempre incluída na radiografia, pois representa local frequente de lesão. A inclusão da camada adiposa posterior na radiografia indica que toda a mama foi adequadamente mobilizada e não houve perda da parte glandular.

Na Figura 2, os asteriscos indicam a camada adiposa posterior incluída na radiografia.

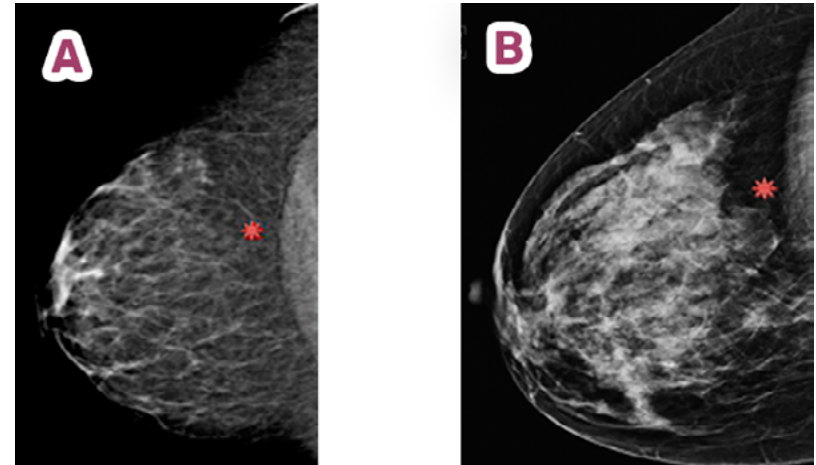


Figura 2. Exemplos de mamografia que incluíram a camada adiposa posterior. Em A e B, asteriscos na camada adiposa posterior

Fonte: Hospital do Câncer III, INCA.

2. Alterações do desenvolvimento da mama

As mamas podem apresentar uma variedade de anomalias de desenvolvimento, algumas já evidentes desde o nascimento e outras que só ocorrem após a puberdade. Essas variações são alterações individuais, mas não representam doença.

São exemplos de anomalias de desenvolvimento:

- Hipoplasia – a mama é menor e mais leve, por diminuição da atividade formadora dos órgãos e tecidos.
- Amastia – representa a ausência completa da mama, que pode ser congênita ou por cirurgia.
- Assimetria – as mamas desenvolvem-se de maneira desigual, resultando em importante diferença de tamanho.
- Politelia – presença de papilas em número maior do que o de glândulas mamárias. A incidência da politelia na população geral varia entre 0,4% e 6%.
- Agenesia da musculatura peitoral (síndrome de Poland) – ausência completa ou parcial da musculatura peitoral. Observe, na Figura 3, um caso de agenesia da musculatura peitoral à direita, caracterizando a síndrome de Poland.

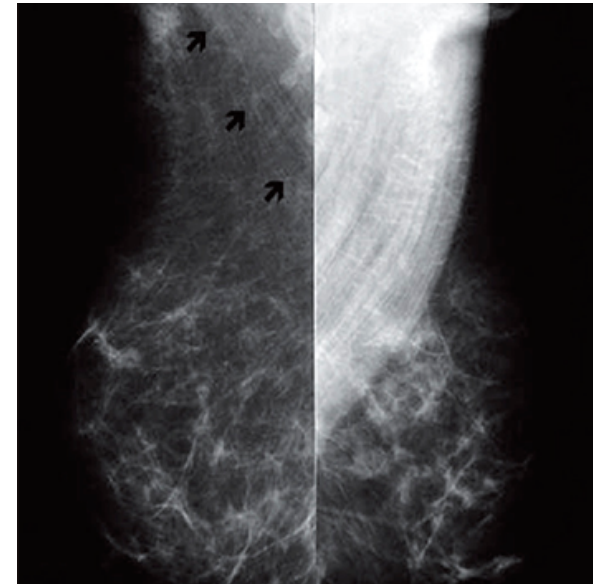


Figura 3. Caso de síndrome de Poland - as setas indicam a ausência do músculo grande peitoral à direita
Fonte: Acervo Mama Imagem, cortesia da Dra. Selma Bauab.

- Parênquima mamário ectópico – mamas acessórias são frequentemente consideradas como um problema meramente estético. Entretanto, essas estruturas, por conterem glândulas mamárias, podem ser alvo de alterações variadas, benignas ou malignas. Uma vez que respondem às variações hormonais fisiológicas, estão

sujeitas aos mesmos agentes carcinógenos. Um dos locais mais comuns do parênquima mamário acessório é a região axilar, que pode se apresentar como massa palpável, mas de consistência amolecida, assim como a mama. Menos frequente é a localização do parênquima ectópico no sulco inframamário. É comum o parênquima ectópico aparecer na puberdade e aumentar durante a gestação. Um exemplo de parênquima ectópico na região axilar está na Figura 4.

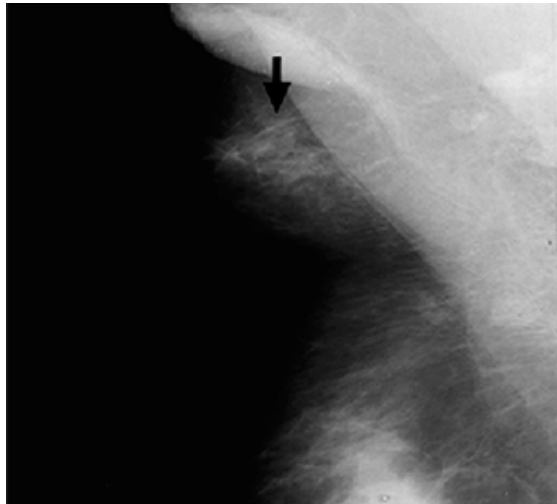

Figura 4. Exemplo de parênquima ectópico na região axilar, seta
Fonte: Acervo Mama Imagem, cortesia da Dra. Selma Bauab.

3. Doenças da mama

A mama pode ser acometida por doenças benignas e malignas. As diversas alterações benignas da mama estão descritas a seguir.

3.1 Doenças benignas da mama

Alteração funcional benigna da mama

A mama sofre ação de muitos hormônios, especialmente o estrogênio, a progesterona e a prolactina. Sendo assim, de acordo com a ação hormonal, o epitélio e o estroma da mama sofrem proliferação ou involução durante toda a vida. Durante o ciclo menstrual, algumas mulheres queixam-se de dor espontânea, geralmente cíclica, com as variações menstruais. Essas alterações representam uma resposta fisiológica às flutuações hormonais e não uma doença real.

Alterações fibrocísticas

Caracterizada pelo aparecimento de cistos nas mamas, muitas vezes múltiplos e de tamanhos variados.

Doenças inflamatórias e infecciosas

Entre as doenças infecciosas e inflamatórias mamárias, destacam-se a mastite e os abscessos, que, de uma maneira geral, são causadas por uma ruptura da interface do epitélio do complexo areolopapilar, com disseminação retrógrada de micro-organismos. Clinicamente, apresentam-se como vermelhidão e aumento da mama, podendo cursar com febre e dor intensa. No caso de abscesso, pode haver drenagem espontânea de coleção purulenta.

Alterações neoplásicas

Representam proliferações celulares sem atipias, ou seja, com as mesmas características genéticas das encontradas nas células sadias da mama.

São exemplos de neoplasias benignas da mama:

- Fibroadenoma - tumor benigno, caracterizado por proliferação de elementos estromais e glandulares. É um tumor muito comum na jovem.
- Fibroadenolipoma - proliferação benigna contendo glândula, elementos fibrosos e adiposos. É um tumor encapsulado por fina camada conectiva e tem consistência macia.
- Adenose - alteração benigna representada pela mudança das características histológicas de um determinado tecido. No caso da mama, corresponde ao aumento do volume dos lóbulos mamários pelo aumento do número de ácinos.
- Lesão esclerosante radial - constituída de elemento fibroso circundado por elementos epiteliais (dúctulos ou túbulos), também pode ser chamada de cicatriz radial.

3.2 Doenças malignas da mama

A doença maligna da mama representa o grupo de maior importância. Nas neoplasias malignas da mama, existe proliferação de células com processos genéticos errôneos, chamados de atípicos.

O câncer de mama é uma neoplasia maligna e será abordado na próxima unidade.

4. Padrão mamário

Atualmente, o tipo de mama é descrito pelo grau de substituição da mama. No item 1, foi descrito que um dos elementos da mama é o parênquima. De acordo com a idade, o parênquima vai involuindo, havendo um predomínio do componente adiposo na radiografia. Esse processo é dinâmico e chamado de substituição do

parênquima, embora não haja uma verdadeira substituição, e sim, como já foi dito, uma involução.

Na mama sem substituição (geralmente, da mulher mais jovem) o parênquima mamário ocupa toda a mama e tem a forma de um triângulo cujo vértice está ligado ao mamilo.

O processo de substituição pode ocorrer de duas maneiras:

- Na primeira e mais comum, a substituição ocorre simultaneamente da metade inferior para a metade superior e da metade interna para a externa, sendo o quadrante superior externo, a última região a ser substituída.
- Na segunda maneira, a substituição ocorre da parte posterior para a parte anterior da mama, sendo a região retroareolar a última a ser substituída.

Para melhor avaliar a substituição, recomenda-se utilizar incidência mamográfica craniocaudal (CC) ou perfil (P), pois,

nessas incidências, não ocorre angulação e o feixe de raios X faz 90° com a mama. A angulação da incidência médio-lateral oblíqua (MLO) produz superposição do parênquima e prejudica a avaliação da área substituída.

Nas mamas com cirurgia plástica, cirurgia conservadora e biópsia alargada, recomenda-se cuidado ao avaliar a substituição, pois a mama fica modificada pela desorganização que as cirurgias provocam.

A descrição recomendada é a seguinte:

- Mamas densas - nenhuma ou pouquíssima substituição adiposa.
- Mamas predominantemente densas - a substituição adiposa é menor do que 50% da área da mama.
- Mamas predominantemente adiposas - a substituição é maior do que 50% da área da mama.
- Mamas adiposas - a substituição adiposa é quase total.

Na Figura 5, há exemplo dos padrões mamários.

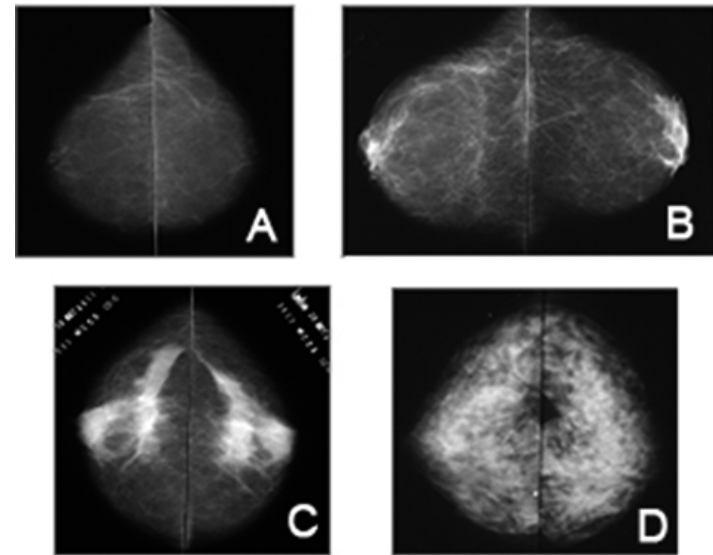


Figura 5. Padrões mamários. Em A, mama adiposa; em B, mama predominantemente adiposa; em C, mama predominantemente densa; em D, mama densa

Fonte: Acervo Mama Imagem.

RELEMBRANDO A UNIDADE I:

- Mama é uma glândula sudorípara modificada, constituída pela parte glandular, por gordura e elementos fibrosos. A glândula é a parte nobre, também chamada de parênquima.
 - A mama está sobre o músculo grande peitoral, na parede anterior do tórax. É importante ter conhecimento dessa variação anatômica porque, em algumas mulheres, há necessidade de exposições adicionais para incluir toda a glândula na radiografia.
 - A camada adiposa posterior é uma referência importante que deve ser sempre incluída na radiografia, pois representa local frequente de lesão.
 - As mamas podem apresentar uma variedade de anomalias de desenvolvimento: hipoplasia; amastia; assimetria; politelia; agenesia da musculatura peitoral (síndrome de Poland); parênquima mamário ectópico.
- A mama pode ser acometida por doenças benignas e malignas:
 - 1- Benignas: alteração funcional benigna da mama; alterações fibrocísticas; doenças inflamatórias e infecciosas; alterações neoplásicas.
 - 2- Malignas: nas neoplasias malignas da mama, existe proliferação de células com processos genéticos errôneos, chamados de atípicos. As doenças malignas serão abordadas na próxima unidade.
 - Atualmente, o tipo de mama é descrito pelo grau de substituição da mama e o processo de substituição pode ocorrer de duas maneiras.
 - Para avaliar a substituição, recomenda-se utilizar incidência mamográfica CC ou P.

Aula 1

1. A magnitude do problema.
2. O que é carcinoma de mama?
3. Sinais radiológicos do câncer de mama.
4. Rastreamento e diagnóstico.

Objetivos

- Reconhecer a dimensão do problema do câncer.
- Reconhecer o câncer como um processo genético e multifatorial.
- Identificar os sinais radiológicos de câncer de mama.
- Reconhecer os métodos de rastreamento e de diagnóstico do câncer de mama.

A unidade II vai apresentar a dimensão do câncer no Brasil.

Agora, você encontrará a explicação da neoplasia maligna da mama, que foi citada na unidade anterior.

Além das estatísticas, esta unidade faz um levantamento de características que possibilitam o desenvolvimento da doença em mulheres. Mostra também as indicações dos métodos de imagem no rastreamento e no diagnóstico.

Boa aula!

1. A magnitude do problema

Segundo dados da Organização Mundial da Saúde (OMS), o impacto global do câncer mais que dobrou em 30 anos. Os contínuos crescimento e envelhecimento da população afetam de forma significativa esse impacto. A estimativa da OMS é de que ocorrem mais de um milhão de casos novos de câncer ao ano no mundo.

Em alguns países europeus e norte-americanos, observou-se, ao longo das últimas décadas, elevação da taxa de detecção de câncer mamário, acompanhada de redução na taxa de mortalidade.

Tal fato pode ser explicado pelo emprego ideal da mamografia como ferramenta de rastreamento, com detecção precoce da doença, e pela melhoria e eficácia dos tratamentos curativos.

Essa redução não foi constatada no Brasil, onde a elevação da incidência de câncer de mama foi acompanhada pelo aumento da taxa de mortalidade em aproximadamente 20% entre 1995 e 2005.

Nas mulheres brasileiras, o câncer de mama é, atualmente, a segunda causa de morte e a primeira entre as neoplasias malignas. O número de casos novos de câncer de mama esperados para o Brasil, em 2016, é de 57.960, com risco estimado de 56 casos a cada 100 mil mulheres. Na Região Sul, o câncer de mama é o mais incidente entre as mulheres, com risco estimado de 74 casos novos por 100 mil mulheres.

Na Figura 6, observa-se a distribuição das taxas brutas de incidência do câncer de mama por 100 mil mulheres no Brasil.

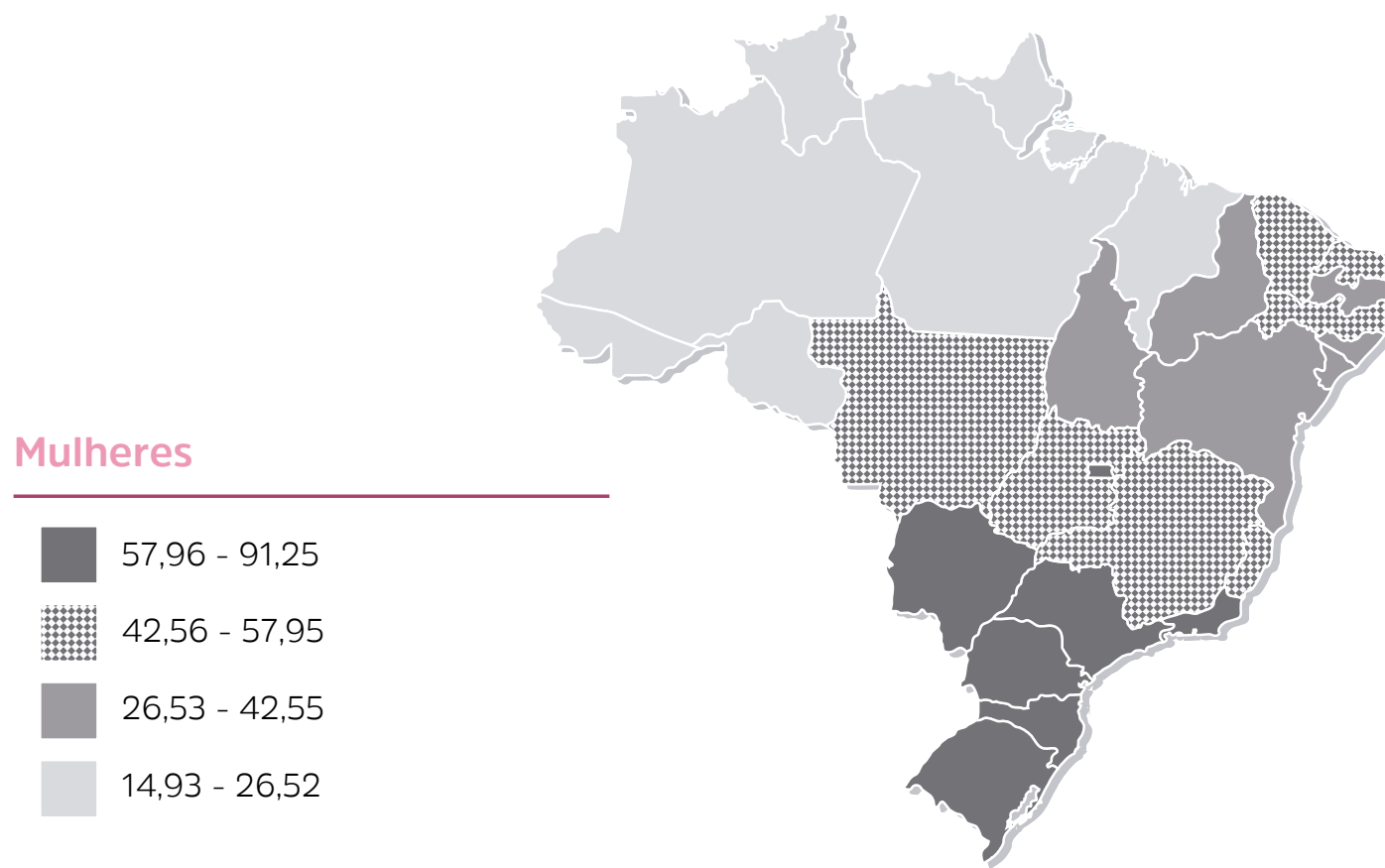


Figura 6. Representação espacial das taxas brutas de incidência do câncer de mama por 100 mil mulheres no Brasil, estimadas para o ano de 2016, segundo a Unidade da Federação
 Fonte: INCA, 2015.

2. O que é carcinoma de mama?

O carcinoma de mama é uma neoplasia genética e multifatorial.

Genética

Porque a doença inicia-se em mutação em uma única célula na unidade ductulobular e, a partir dessa alteração inicial, desenvolve-se suscetibilidade a novos danos no DNA e alterações nos mecanismos de reparo dessas modificações.

Multifatorial

Porque é um processo complexo e gradual, que ocorre por meio da interação entre fatores endócrinos, nutricionais e ambientais.

A população feminina tem em torno de 10% de chance de desenvolver câncer de mama ao longo da vida. O risco

aumenta com o avanço da idade, conforme observado no gráfico da Figura 7.

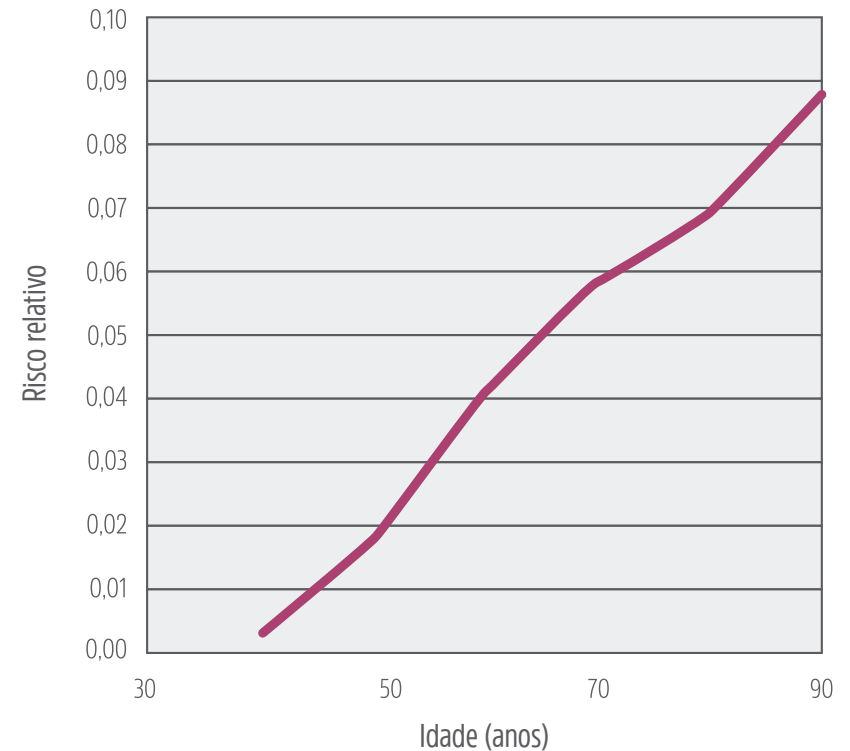


Figura 7. Ilustração gráfica do aumento do risco relativo da população feminina para desenvolver câncer de mama

Fonte: Acervo SQRI.

Nas mulheres consideradas de alto risco para o câncer de mama, a chance de desenvolvimento da doença aumenta para mais de 20%. São consideradas pacientes de alto risco:

- Mulheres com história familiar de, pelo menos, um parente de primeiro grau com diagnóstico de câncer de mama antes de 50 anos.
- Mulheres com história familiar de, pelo menos, um parente de primeiro grau com diagnóstico de câncer de mama bilateral em qualquer faixa etária.
- Mulheres com história familiar de, pelo menos, um parente de primeiro grau com diagnóstico de câncer de ovário em qualquer faixa etária.
- Mulheres com história familiar de câncer de mama masculino.
- Mulheres com diagnóstico histopatológico de lesão mamária proliferativa com atipia ou neoplasia lobular *in situ*.
- Mulheres com história pessoal de câncer de mama.

3. Sinais radiológicos do câncer de mama

Os principais sinais radiológicos de malignidade são: **calcificações, nódulo, assimetria, neodensidade, distorção focal da arquitetura, dilatação ductal isolada.**

Outros sinais também podem ser encontrados, como espessamento com retração da pele e alteração dos [linfonodos](#) axilares, mas geralmente estão associados com outras lesões em tumores localmente avançados.

Os principais sinais radiológicos de lesão maligna são descritos a seguir.

a) Calcificações

As calcificações são partículas cálcicas que, frequentemente, estão presentes na mamografia. De acordo com o tamanho, a forma e a distribuição na mama, podem indicar doença benigna ou suspeita de doença maligna.

- Tamanho - partículas pequenas, geralmente chamadas de calcificações, indicam algum grau de suspeição, e partículas maiores podem ter maior relação com benignidade.

- Forma - existem formas específicas que indicam benignidade, como as calcificações vasculares, cutâneas, tipo “pipoca”, com centro claro, de fio de sutura. Contudo, a maioria das calcificações, notadamente as menores, precisa ser analisada de acordo com a forma. Forma arredondada inclui partículas com superfície regular, arredondadas ou ovaladas. Calcificações puntiformes são muito pequenas, tipo poeira, muitas vezes de difícil identificação. Calcificações irregulares incluem todas as variações de irregularidades - poliédricas, tipo “grão de sal”, facetadas. Nas calcificações ramificadas, estão incluídas as lineares, ramificadas, em forma de letras (“V”, “Y”, “T”), que indicam grande grau de suspeição. Quando existem muitas partículas com diversas formas, alguns utilizam o termo calcificações pleomórficas.
- Distribuição - representa a maneira como as calcificações estão dispostas na mama. Se as calcificações são arredondadas, bilaterais, com razoável simetria,

geralmente são benignas e indicam alterações fibrocísticas. Se unilaterais agrupadas, em segmento, regionais ou em trajeto ductal, necessitam de esclarecimento. Quando agrupadas, as partículas ocupam pequena região da mama. Calcificações com distribuição segmentar ocupam maior região da mama, com formato triangular, com o vértice voltado para o mamilo. Se a distribuição for regional, ocupam grande região da mama, geralmente mais de um quadrante, mas sem a forma triangular. Se a distribuição for trajeto ductal, as partículas estão dispostas em linha, confluindo sempre para o mamilo.

Mesmo analisando tamanho, forma e distribuição, nem sempre é possível determinar se as calcificações indicam doença benigna ou maligna, pois existe sobreposição entre as apresentações. Nesses casos, o diagnóstico só pode ser estabelecido pela biópsia.

Na Figura 8, estão exemplos de calcificações com forma tipicamente benigna.

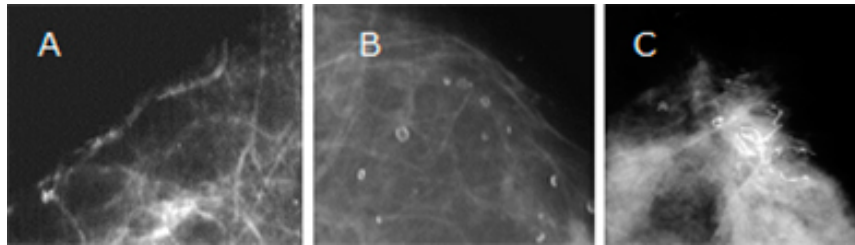


Figura 8. Calcificações tipicamente benignas. Em A, calcificações vasculares; em B, calcificações com centro claro; em C, calcificações de fios de sutura
Fonte: Hospital do Câncer III, INCA.

Na Figura 9, estão exemplos de calcificações, cuja forma e distribuição indicam suspeita de malignidade.

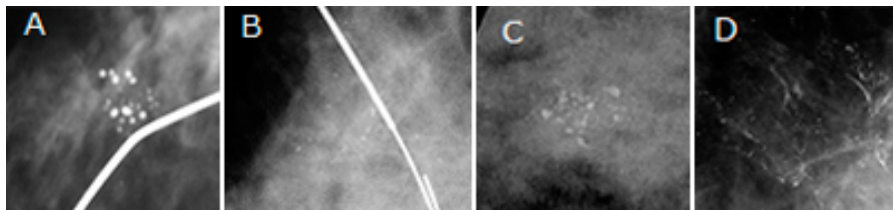


Figura 9. Exemplos de calcificações suspeitas, que necessitam de biópsia para esclarecimento diagnóstico. Em A, calcificações arredondadas agrupadas; em B, calcificações puntiformes agrupadas; em C, calcificações irregulares agrupadas; em D, calcificações ramificadas regionais e em trajeto ductal
Fonte: Hospital do Câncer III, INCA.

b) Nódulo

O nódulo de mama é uma lesão expansiva, tridimensional e, assim como todas as lesões, deve ser identificada nas duas incidências mamográficas. Os nódulos podem ser avaliados de acordo com tamanho, densidade, forma, contorno e limite, sendo que o contorno representa a característica mais importante.

- Tamanho - quanto maior o nódulo, maior pode ser a suspeita de malignidade, embora, nos exames de rastreamento, o objetivo seja detectar pequenas lesões.
- Densidade - nódulos muito densos, com tonalidade de branco acima da tonalidade do parênquima, são mais suspeitos de malignidade. Nódulos com densidade de gordura podem ser considerados de natureza benigna (exemplo - lipoma).
- Forma - os nódulos podem ser arredondados ou ovalados.

- Contorno - de acordo com a Língua Portuguesa, contorno significa “linha que fecha um corpo, linha que determina os relevos, circuito, periferia, perfil”. O contorno representa uma característica importante, capaz de indicar o grau de suspeição.

O contorno de um nódulo pode ser:

- regular (linha externa sem ondulações);
- lobulado (linha externa com ondulações);
- irregular (linha externa com irregularidades);
- espiculado (linha externa com [espículas](#)).

Exemplos do contorno dos nódulos estão na Figura 10.

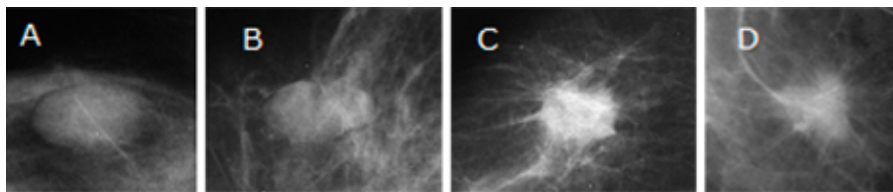


Figura 10. Exemplo de contorno dos nódulos. Em A, contorno regular; em B, contorno lobulado; em C, contorno irregular; em D, contorno espiculado

Fonte: Hospital do Câncer III, INCA.

- Limite - de acordo com a Língua Portuguesa, limite significa “fronteira, linha de demarcação”, portanto, o limite representa a relação do nódulo com as estruturas adjacentes, representadas pelo parênquima mamário. Nas relações anatômicas, os limites são descritos como anterior, posterior, lateral, medial, superior e inferior. Na incidência CC, os limites anterior/posterior e lateral/medial do nódulo podem ser analisados. Nas incidências laterais (MLO e P), os limites superior/inferior e anterior/posterior podem ser analisados. Os limites de um nódulo podem ser: definidos (a relação do nódulo com as estruturas adjacentes é identificada em mais de 75% do total); parcialmente definido (a relação do nódulo e as estruturas adjacentes é identificada entre 25% e 75% do total); ou pouco definido (a relação entre o nódulo e as estruturas adjacentes é identificada em menos de 25% do total). Na Figura 11, estão exemplos de limite dos nódulos.

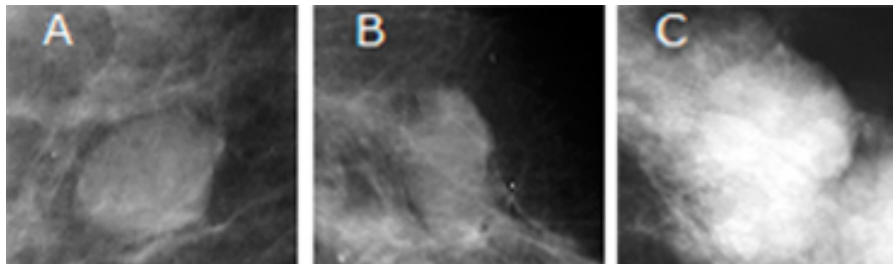


Figura 11. Exemplo de contorno dos nódulos. Em A, limite definido; em B, limite parcialmente definido; em C, limite pouco definido
Fonte: Hospital do Câncer III, INCA.

c) Assimetria

As assimetrias representam lesões densificantes, mas que não exibem conformação convexa de um nódulo. Podem ser focais e difusas:

- Assimetria focal - tem bordos mais côncavos do que convexos, forma similar nas duas incidências e ocupa pequena região da mama, sem simetria com a mama oposta.
- Assimetria difusa - ocupa pelo menos um quadrante, sem simetria com a mama oposta. Pode representar parênquima e deve ser mais valorizada se estiver em

correspondência com alteração na palpação. Na Figura 12, há exemplos de assimetria focal e difusa.

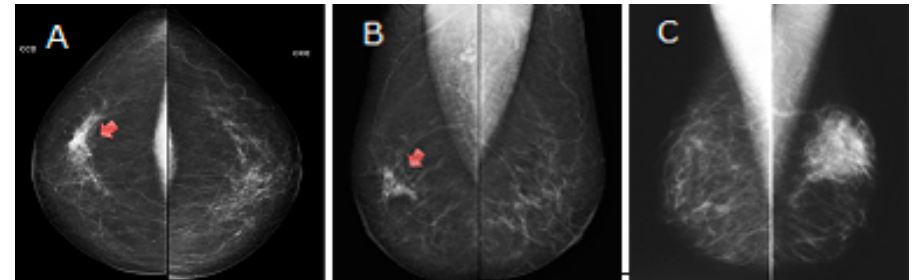


Figura 12. Assimetria focal e assimetria difusa. Em A e B, assimetria focal, incidências CC e MLO, respectivamente; em C, assimetria difusa, incidência médio-lateral oblíqua
Fonte: Acervo Mama Imagem, cortesia da Dra. Selma Bauab (A e B) e Hospital do Câncer III, INCA (C).

d) Neodensidade

É uma lesão semelhante à assimetria focal, mas geralmente representa uma lesão nova, diagnosticada no estudo comparativo entre exames. Também pode ser chamada de área densa, termo utilizado quando não é possível avaliar a simetria das mamas (mastectomia) ou quando a simetria da mama foi alterada (cirurgia). Exemplo de neodensidade ou área densa pode ser visto na Figura 13.

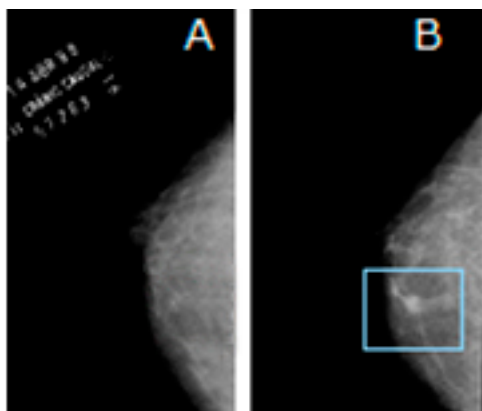


Figura 13. Incidência CC direita. Análise comparativa entre um exame prévio (A) e o atual (B), note a neodensidade na figura B

Fonte: Hospital do Câncer III, INCA.

e) Distorção focal da arquitetura

Uma distorção focal arquitetural é caracterizada, na mamografia, por espículas divergentes, partindo de um ponto na forma clássica, mas pode também se apresentar como a perda do contorno do parênquima ou retificação da camada adiposa posterior (sinal da tenda). Exemplos de distorção focal estão na Figura 14.

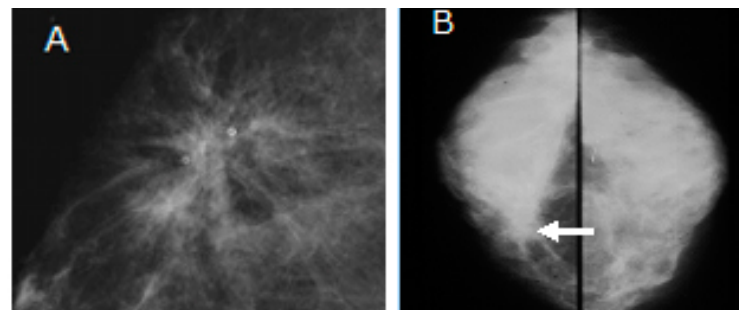


Figura 14. Distorção focal da arquitetura. Em A, apresentação clássica, com linearidades divergentes partindo de um ponto; em B, sinal da tenda (seta), que representa a retificação da camada adiposa posterior

Fonte: Acervo Mama Imagem, cortesia da Dra. Selma Bauab (A) e Hospital do Câncer III, INCA (B).

Em geral, a distorção focal é um achado sutil, só identificável se a imagem for de ótima qualidade e o radiologista tiver treinamento e larga experiência na interpretação da mamografia.

As cicatrizes cirúrgicas muitas vezes causam pequena distorção, que pode ser confundida com uma lesão, se a cirurgia não for informada pela paciente. Utilizar marcadores cutâneos nas cicatrizes e incidências adicionais da mama operada auxilia no diagnóstico diferencial, conforme será descrito na Unidade V.

f) Dilatação ductal isolada

É um único ducto, com calibre aumentado, na região retroareolar, conforme exemplo na Figura 15. É uma lesão pouco comum, mas que deve ser investigada.

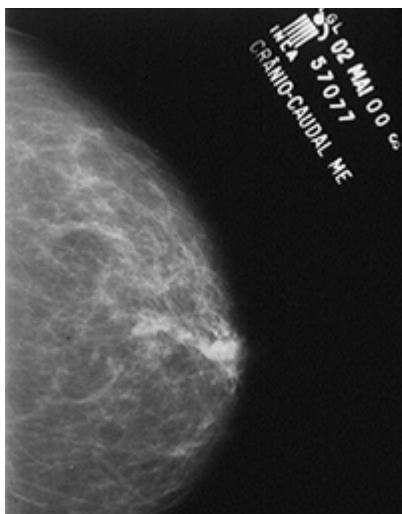


Figura 15. Dilatação ductal isolada (seta) na região retroareolar
Fonte: Hospital do Câncer III, INCA.

g) Espessamento e retração da pele

Representa também um sinal de câncer, geralmente encontrado nos casos de tumor localmente avançado,

associado com outras lesões. Exemplos de espessamento e retração da pele estão na Figura 16.

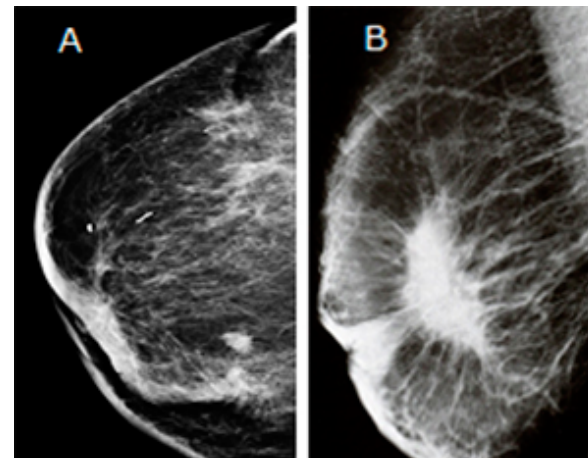


Figura 16. Espessamento e retração da pele. Em A, espessamento da pele com retração do complexo areolopapilar; em B, espessamento da pele com retração do complexo areolopapilar, associado com nódulo espiculado na mama

Fonte: Acervo Mama Imagem, cortesia da Dra. Selma Bauab.

h) Alteração dos linfonodos axilares

Os linfonodos axilares são ovalados ou reniformes, com hilo adiposo. Quando alterados, podem exibir aumento de tamanho, aumento de densidade, forma arredondada e perda do hilo adiposo, conforme exemplo da Figura 17.

A alteração dos linfonodos axilares pode ser um sinal inicial de câncer de mama, mas também pode representar um sinal de câncer de origem não mamária (linfoma e leucemia) ou doença infecciosa (tuberculose, síndrome da imunodeficiência adquirida).

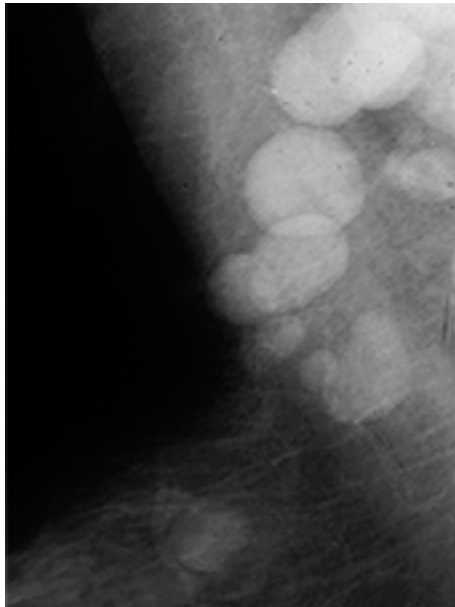


Figura 17. Linfonodos aumentados, densos, sem hilo adiposo, e confluentes na região axilar
Fonte: Acervo Mama Imagem, cortesia da Dra. Selma Bauab.

4. Rastreamento e diagnóstico

Os fundamentos para o controle do câncer de mama baseiam-se na prevenção, na detecção precoce e no tratamento. Os esforços para procurar e detectar câncer de mama precocemente são baseados:

- na estratégia de conscientização;
- no exame médico;
- nas técnicas de imagem da mama.

Quadro 1. Definição de exame de rastreamento e exame diagnóstico para o câncer de mama

| Exame de rastreamento | Exame diagnóstico |
|--|--|
| É aquele realizado em mulheres sem sinais ou sintomas de câncer de mama (assintomáticas), com a finalidade de detectar uma lesão pequena | É aquele realizado nas mulheres que apresentam sinais ou sintomas da doença, com a finalidade de confirmar ou afastar a suspeita da doença |

A mamografia representa o método mais importante, tanto no rastreamento quanto no diagnóstico do câncer de mama, porém apresenta limitações e não permite a detecção de todos os tipos de cânceres, notadamente nas mulheres com mamas densas e nas de alto risco com mutação no gene supressor do câncer mamário, BRCA1 e 2. Isso motivou estudos avaliando o uso da ultrassonografia e da ressonância magnética (RM) como métodos complementares do exame da mama.

4.1 Mamografia de rastreamento

A mamografia ainda é a forma mais eficaz de detectar precocemente alterações nas mamas, até mesmo as que, de tão pequenas, passam despercebidas na conscientização e no exame clínico.

É o método de escolha para detectar lesões não palpáveis da mama, possibilitando, assim, as chances de sucesso do tratamento.

É indicada para mulheres assintomáticas, ou seja, sem queixas nem sintomas de câncer mamário.

A mamografia é o único método de imagem que já demonstrou contribuir para a redução da mortalidade por câncer de mama, conforme mostra o gráfico na Figura 18.

O câncer de mama é um tumor raro em pessoas antes de 25 anos, mas aumenta muito a partir da menopausa.

No Brasil, o consenso para rastreamento do câncer de mama do Ministério da Saúde recomenda que a mamografia de rastreamento seja realizada nas mulheres entre 50 e 69 anos, com intervalo em até dois anos.

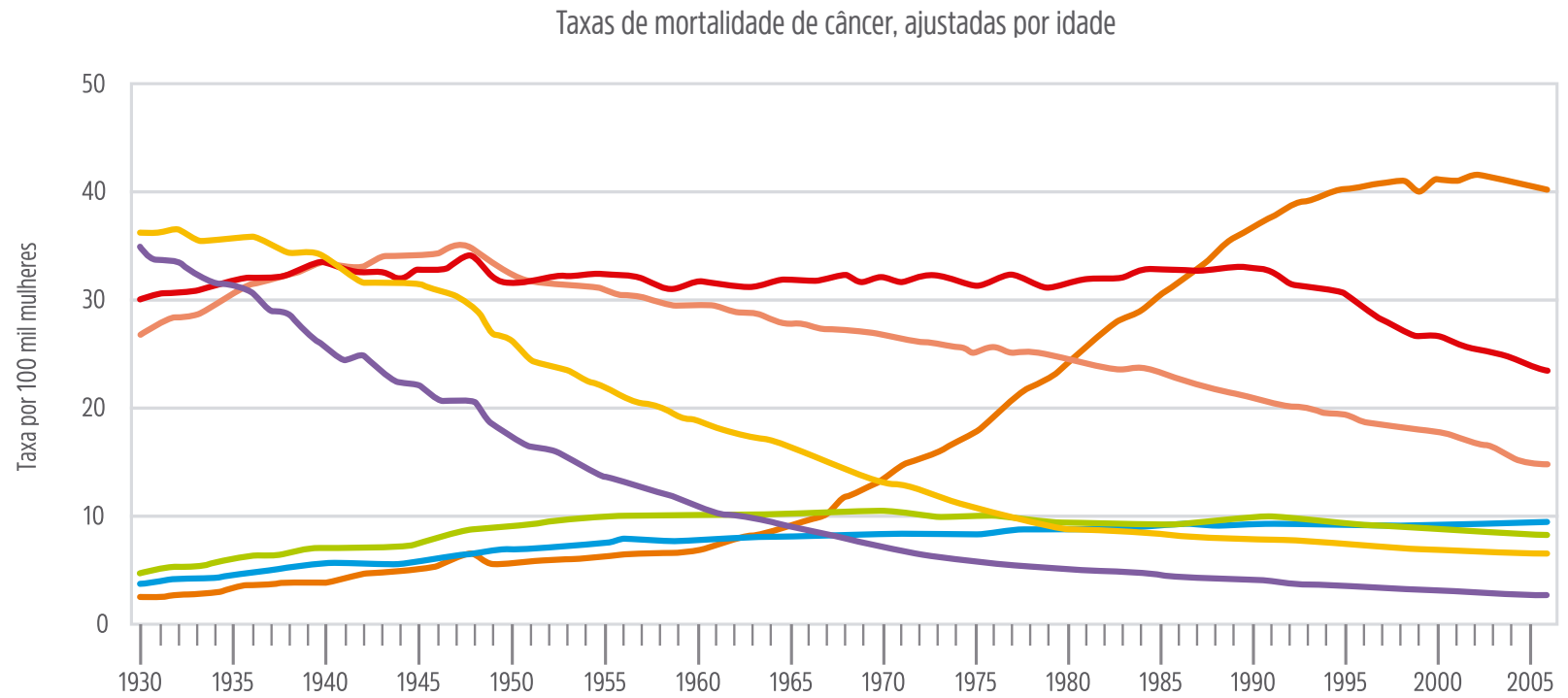


Figura 18. Redução da mortalidade por câncer de mama, conforme mostra a linha vermelha

Fonte: Acervo SQRI.

4.2 Mamografia diagnóstica

A mamografia pode ser realizada também como ferramenta de diagnóstico, ou seja, de investigação e elucidação em mulheres sintomáticas. No caso do câncer de mama, os principais sinais e sintomas são:

- Nódulo.
- Espessamento (região mais endurecida da mama).
- Descarga papilar (secreção anormal pela papila).
- Ferida no mamilo.

4.3 Ultrassonografia

Vantagens

- Não ter o desempenho afetado pelos tecidos densos, como na mamografia.
- Não requerer o uso de radiação ionizante.
- Ter custo relativamente baixo.

Além disso, as imagens são livres de sobreposição das estruturas, problema frequente na mamografia, e não há

necessidade de comprimir a mama para a realização do exame.

Na ultrassonografia, a imagem é gerada pela passagem do ultrassom na mama. O ultrassom é gerado em um transdutor piezoelétrico, que cria séries de pulsos curtos de som focado (ondas mecânicas) na faixa de frequência de 5 MHz a 15 MHz, utilizada para exame da mama.

Ao acoplar o transdutor com a mama, por meio de um gel condutor de ondas sonoras, os pulsos se propagam pelo interior da mama. Parte da energia desses pulsos é refletida pelas interfaces entre os tecidos que a onda sonora vai encontrando ao longo do caminho, de modo que um único pulso poderá fornecer múltiplos pulsos refletidos. Esses pulsos voltam na direção do transdutor que, ao ser acionado no modo de recepção, converte a energia que retorna em sinal elétrico de radiofrequência e a transforma em imagem em tons de cinza.

O Ministério da Saúde não recomenda a ultrassonografia como método de rastreamento do câncer de mama.

Entretanto, quando indicado pelo laudo da mamografia, ela é utilizada de modo complementar.

Como **método diagnóstico**, na presença de sinais e sintomas do câncer de mama, a ultrassonografia tem as seguintes indicações:

- Diagnóstico diferencial entre lesão sólida e lesão cística, nos nódulos detectados no exame físico e/ou na mamografia.
- Avaliação de lesão palpável sem expressão na mamografia.
- Avaliação de lesão palpável nas pacientes jovens, abaixo de 30 anos.
- Na doença inflamatória e no abscesso.
- Em estudo, drenagem e acompanhamento das coleções.
- Nas alterações da mama no ciclo gravidopuerperal.
- Na avaliação de linfonodos alterados no exame físico.

4.4 Ressonância magnética

Vantagens

- Não utilizar radiação ionizante.
- Não sofrer influência da mama densa.

As imagens da RM são resultantes da interação de ondas de radiofrequência com o núcleo do átomo do hidrogênio. No exame da mama, é necessária a administração venosa do agente paramagnético (gadolínio) para completa avaliação das lesões.

Como **exame de rastreamento**, a RM tem indicação nas mulheres de alto risco, notadamente por risco familiar, sempre em conjunto com a mamografia.

Como **exame diagnóstico**, a RM é uma ferramenta útil nos seguintes casos:

- Situações não conclusivas - quando exame clínico, mamografia e/ou ultrassonografia não conseguem esclarecer o problema.

- Carcinoma oculto - situação em que a primeira manifestação do câncer de mama é a alteração do linfonodo axilar.
- Planejamento terapêutico - após o diagnóstico de malignidade na biópsia, para planejamento cirúrgico, em especial nas lesões pequenas.
- Resposta à quimioterapia neoadjuvante - nos tumores localmente avançados, realizada antes e após a quimioterapia neoadjuvante, com a finalidade de medir o tumor e avaliar a redução, respectivamente.
- Suspeita de recidiva - nas mulheres já tratadas de câncer de mama, quando exame físico, mamografia e/ou ultrassonografia mostram lesão que pode representar recidiva.
- Complicações de implantes mamários - se houver suspeita de deslocamento, ruptura ou coleção nos implantes mamários.

RELEMBRANDO A UNIDADE II:

Nesta unidade você viu que:

- Nas últimas décadas não foi constatada a redução na taxa de mortalidade, no Brasil, por câncer de mama, diferente de alguns países europeus e norte-americanos que empregam a mamografia de forma ideal, como ferramenta de rastreamento, com detecção precoce da doença, e que alcançaram melhoria e eficácia dos tratamentos curativos.
 - O câncer de mama é uma neoplasia genética e multifatorial. O risco de desenvolvê-lo aumenta com o avanço da idade.
 - Os principais sinais radiológicos de malignidade são: **calcificações, nódulo, assimetria, neodensidade, distorção focal da arquitetura, dilatação ductal isolada.**
 - Outros sinais, como **espessamento com retração da pele** e **alteração dos linfonodos axilares**, geralmente, estão associados com outras lesões em tumores localmente avançados.
- A mamografia representa o método mais importante, tanto no rastreamento quanto no diagnóstico do câncer de mama, porém apresenta limitações e não permite a detecção de todos os tipos de cânceres.
 - A mamografia é indicada para **mulheres assintomáticas**, ou seja, sem queixas nem sintomas de câncer mamário.
 - A mamografia pode ser realizada também como ferramenta de diagnóstico, ou seja, de investigação e elucidação em mulheres sintomáticas.
 - No caso do câncer de mama, os principais sinais e sintomas são: **nódulo, espessamento** (região mais endurecida da mama), **descarga papilar** (secreção anormal pela papila) e **ferida no mamilo.**
 - A ultrassonografia tem a vantagem de não ter o desempenho afetado pelos tecidos densos, como na mamografia, bem como de não requerer o uso de radiação ionizante.

- A ultrassonografia, como **método de rastreamento**, não é utilizada de maneira isolada, mas sim em conjunto com a mamografia.
 - A ultrassonografia tem algumas indicações, como método diagnóstico, quando existe a presença de sinais e sintomas do câncer de mama.
 - A RM tem a vantagem de não utilizar radiação ionizante e não sofre influência da mama densa.
- Como **exame de rastreamento**, a RM tem indicação nas mulheres de alto risco, sempre em conjunto com a mamografia.
 - Como **exame diagnóstico**, a RM é uma ferramenta útil em alguns casos: **situações não conclusivas; carcinoma oculto; planejamento terapêutico; resposta à quimioterapia neoadjuvante; suspeita de recidiva; complicações de implantes mamários.**

Unidade III - A mamografia

Aula 1

1. Breve relato histórico.
2. Cadeia de formação da imagem.
3. Requisitos técnicos básicos.

Aula 2

4. Equipamentos.
 - 4.1 Mamógrafo.
 - 4.2 Tubo de raios X.
 - 4.3 Controle automático de exposição (CAE).
 - 4.4 Dispositivo de ampliação.
 - 4.5 Receptores de imagem.

Aula 3

5. Mamografia convencional.
6. Mamografia digital.
7. Tomossíntese.

Objetivos

- Reconhecer o processo histórico que levou à criação da mamografia.
- Reconhecer os processos básicos de formação da imagem em mamografia.
- Reconhecer as características dos equipamentos utilizados na mamografia.
- Reconhecer os processos de produção das mamografias convencional e digital.
- Identificar abordagens tecnológicas, procedimentos, vantagens e limitações do método convencional e do método digital.

Unidade III – A mamografia

Esta é a Unidade III, que está dividida em três aulas. Dessa forma, você poderá se organizar melhor e fazer suas anotações ao finalizar cada uma delas.

Na primeira aula, você verá um histórico da mamografia, cadeia de formação da imagem, além de requisitos técnicos necessários. Na segunda aula, estão descritos os equipamentos utilizados. Na terceira e última aula, toda tecnologia da mamografia. Após as três aulas concluídas, você terá o resumo da unidade.

Bom estudo!

1. Breve relato histórico

1913

A história da mamografia teve início em 1913, quando o cirurgião alemão Albert Salomon realizou um estudo radiográfico com mais de 3 mil espécimes de mastectomias, comparando os achados da imagem com os sinais microscópicos das doenças mamárias.

Década de 1920

Na década de 1920, ocorreram as primeiras tentativas de diagnóstico de doenças da mama por meio da radiografia (Figura 19), entretanto somente mais de quatro décadas depois é que, de fato, o diagnóstico do câncer de mama por meio da radiografia pôde se estabelecer.

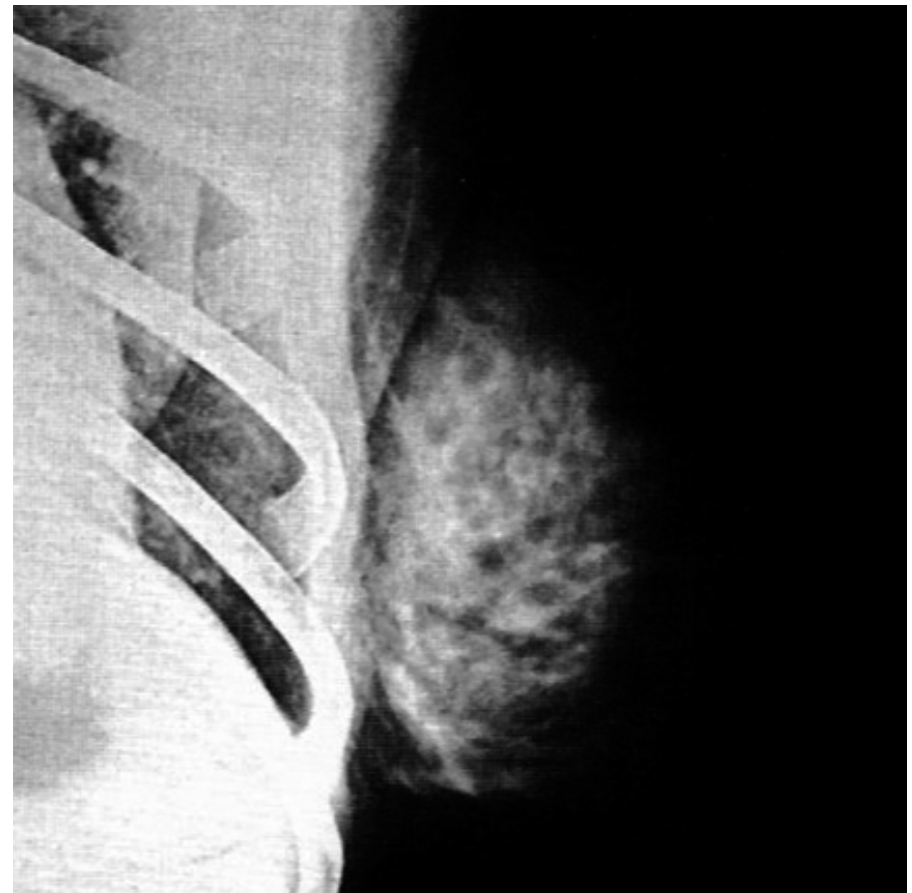

Figura 19. Radiografia da mama adquirida em meados de 1927
Fonte: Acervo SQRI.

Décadas de 1960 e 1970

Nas décadas de 1960 e 1970, os equipamentos e as técnicas radiográficas evoluíram rapidamente, resultando na padronização dos parâmetros de exposição e do posicionamento das pacientes, produzindo imagens com potencial diagnóstico. Na Figura 20, estão ilustrações dos mamógrafos dessa fase.

Década de 1970

No início da década de 1970, surgem no mercado os primeiros equipamentos de raios X dedicados para exame radiográfico da mama e, então, a mamografia passa a ser reconhecida como a melhor técnica de exame de imagem para o rastreamento do câncer de mama.

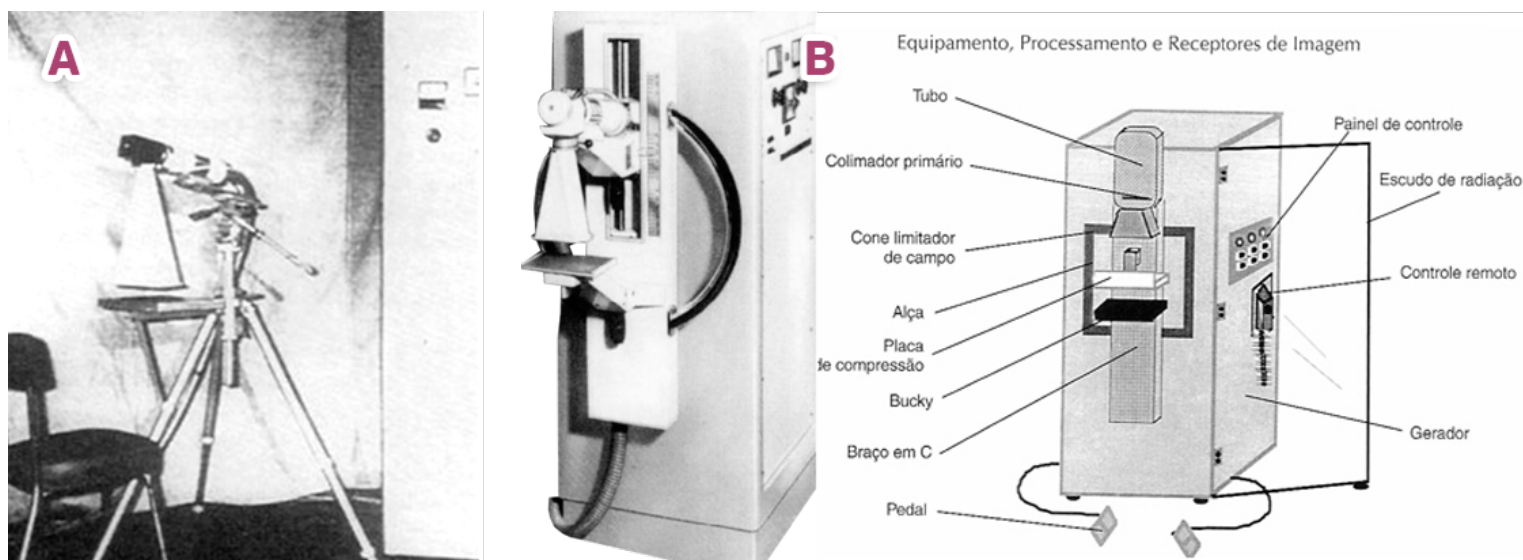


Figura 20. (A) Primeiro mamógrafo. Protótipo de 1965 Chamado de Treipied. (B) Primeiro modelo comercial do Senographe, lançado em 1966

Fonte: Acervo SQRI.

Década de 1980

Na década de 1980, começa a ênfase do uso da mamografia para rastreamento populacional e vários programas são iniciados. Os resultados mostram que a detecção precoce do câncer de mama pela mamografia, após de 5 a 7 anos, reduziu a taxa de mortalidade em cerca de 20% a 35% nas mulheres na faixa etária entre 50 e 69 anos e um pouco menos nas mulheres na faixa etária entre 40 e 49 anos.

Década de 1990

Em meados da década de 1990, a tecnologia usada na radiologia digital passou a ser estudada e desenvolvida como uma alternativa para as limitações da tecnologia convencional de filme-tela intensificadora usada em mamografia. Essa tecnologia recebeu o nome de mamografia digital de campo total (FFDM, do inglês, *full-field digital mammography*).

Década de 2000

Na última década, ocorrem avanços significativos na tecnologia para mamografia. A mamografia digital passa a ser utilizada de forma crescente, tanto para o rastreamento em mulheres assintomáticas quanto para o diagnóstico do câncer de mama em mulheres com sinais ou sintomas dessa doença.

Século XX

No século XX, o uso da mamografia para a detecção do câncer de mama percorreu um longo caminho. Com os avanços da tecnologia dos sistemas de imagem e do entendimento da biologia do câncer, a detecção precoce do câncer de mama vem trazendo uma melhora contínua nos resultados clínicos.

2. Cadeia de formação da imagem

A imagem em mamografia é formada do mesmo modo que a imagem em radiografia convencional. Um feixe de raios X, proveniente de uma fonte quase pontual, incide sobre a mama comprimida, e a fração deste feixe que é transmitida através do tecido é registrada em um receptor de imagem. Outra fração sofre um processo de espalhamento, o qual não contribuirá para a formação da imagem. A fração restante é absorvida pelos tecidos da mama.

As estruturas existentes no interior da mama produzem atenuações diferenciadas, de acordo com as densidades e espessuras, durante o processo de penetração pelo feixe de raios X. A imagem formada é, então, o resultado da atenuação diferenciada dos raios X ao longo do caminho através dessas estruturas.

Observe, na Figura 21, a representação do feixe de raios X atravessando a mama que tem uma lesão e o espalhamento dos fótons desse feixe.

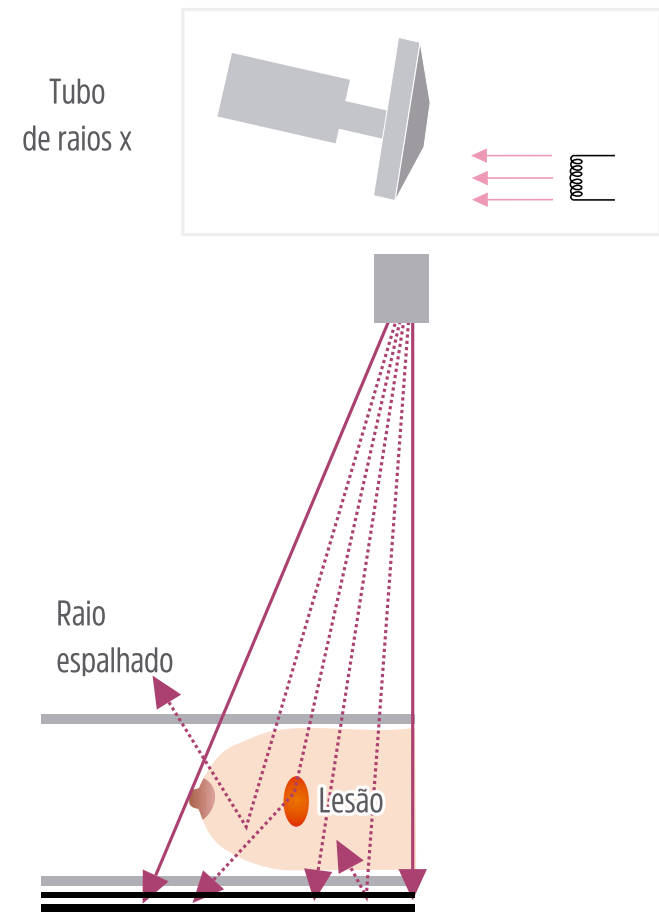


Figura 21. Processo de produção da imagem na mamografia
Fonte: Acervo SQRI.

3. Requisitos técnicos

Uma mamografia com alto padrão de qualidade, em termos físicos, deve possuir as seguintes características: contraste radiográfico e resolução espacial.

Contraste radiográfico adequado de todas as partes da mama, para permitir a detecção das diferenças na atenuação do feixe de raios X entre tecidos normais (sadios) e diferenciados (doentes).

O contraste tem origem na variação da atenuação dos fótons de raios X em função das diferenças nas espessuras e densidades dos tecidos mamários. Essa variação pode ser afetada por flutuações aleatórias no processo de formação da imagem, que são conhecidas como ruído quântico. Tais flutuações prejudicam a detectabilidade de estruturas de baixo contraste (nódulos, assimetrias). A capacidade de visualizar detalhes em áreas claras e escuras em uma radiografia é conhecida como intervalo dinâmico.

Nas figuras 22 e 23, estão representados, respectivamente, a escala de contraste e o contraste radiográfico.

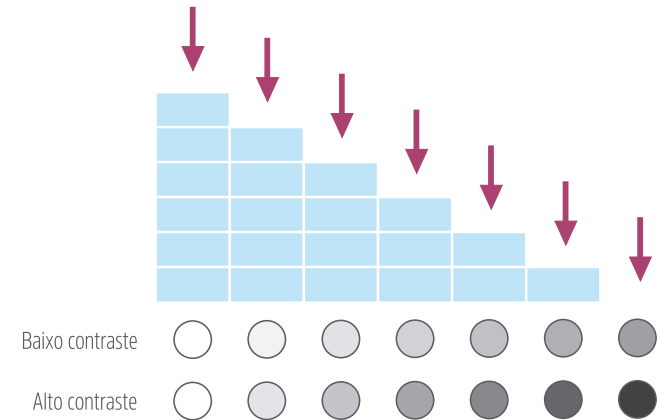


Figura 22. Escala de contraste
Fonte: Acervo SQRI.




Figura 23. Contraste radiográfico
Fonte: Acervo SQRI.

Resolução espacial suficiente para permitir a **visualização de detalhes** finos associados com sinais de câncer de mama, tais como o contorno da lesão, além de microcalcificações.

É desejável a percepção de detalhes estruturais da ordem de 100 μm , com nível de ruído na imagem controlado, de modo a não afetar a resolução espacial e o contraste radiográfico e mantendo a dose absorvida na mama tão baixa quanto possível, mas associada com imagem de alta qualidade diagnóstica.

Como todas as radiações ionizantes, os raios X também podem induzir o câncer, sendo esse risco proporcional ao valor da dose recebida. Assim, por ser a mama um órgão sensível às radiações ionizantes, deve-se empregar a menor dose possível na realização do exame, mas que ainda atenda aos requisitos de imagem com alto padrão de qualidade em termos físicos. Ou seja, alto contraste, alta resolução espacial e baixo ruído.

A seleção das técnicas radiográficas otimizadas, com base no equilíbrio entre a qualidade da imagem e a dose absorvida, deve levar em consideração que:

- a)** para se obter uma exposição adequada em um dado receptor de imagem, é necessário fazer incidir sobre ele certa quantidade de raios X transmitidos através da mama, dentro de uma dada área;
- b)** a atenuação dos fótons diminui com o aumento da energia. Assim sendo, a exposição necessária (mAs) para manter a quantidade de fótons (raios X) constante no receptor de imagem irá aumentar (e, conseqüentemente, a dose) se a energia do feixe (kV) for reduzida para melhorar o contraste da imagem.

4. Equipamentos

4.1 Mamógrafo

O mamógrafo é composto por:

- um gerador de alta tensão;
- uma torre mecânica com um braço em forma de um arco em “C”;
- um painel de controle.

Esse arco possui, em uma das extremidades, um cabeçote blindado, que contém o tubo de raios X. Na outra extremidade, está o *bucky*, que representa um suporte para a mama, com um espaço para a inserção do receptor de imagem.

O *bucky*, além de servir de suporte para a mama e guardar o receptor de imagem, também possui uma *grade antidifusora*, posicionada entre a mama e o receptor de imagem e um dispositivo, na parte inferior, para o controle automático da exposição (CAE).

Próximo ao centro do braço, fica o encaixe para a bandeja de compressão da mama.

Como a mama deve ser examinada em diferentes projeções, **o braço pode ser rotacionado sobre um eixo horizontal**, permitindo a realização das diversas incidências. **A altura do braço também pode ser ajustada** para acomodar pacientes de diferentes alturas.

Os componentes descritos acima estão ilustrados na figura 24.

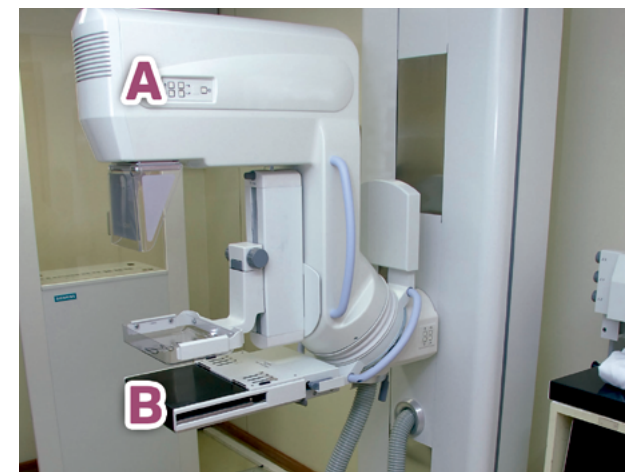


Figura 24. Componentes do mamógrafo. Em A, tubo de raios X; em B, *bucky*
Fonte: Acervo SQRI.

A maioria dos equipamentos de radiografia é desenhada de modo que o campo de imagem seja centralizado abaixo da fonte de raios X.

Na mamografia, a geometria do sistema é montada de modo que uma linha vertical imaginária saia da fonte de raios X, passe rente à parede torácica da paciente e cruze ortogonalmente a borda do receptor de imagem mais próxima à paciente.

Se o feixe de raios X fosse centralizado sobre a mama, algum tecido próximo à parede torácica poderia ser projetado para o interior do corpo da paciente, onde, obviamente, não poderia ser registrado.

Observe na Figura 25 a geometria básica do feixe para mamografia. No primeiro desenho está o alinhamento correto; o desenho ao lado mostra a região posterior, que seria perdida caso a geometria de feixe centralizado fosse utilizada.

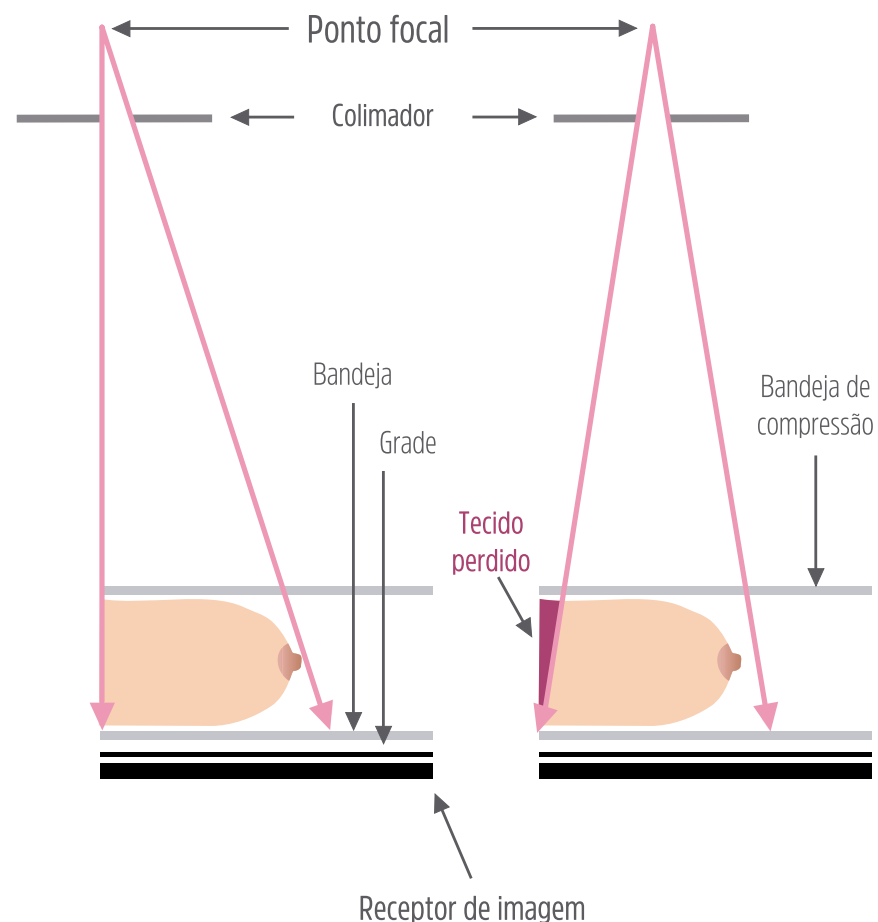


Figura 25. Geometria básica do feixe de raios X. Em A, geometria para mamografia; em B, geometria não adequada para mamografia, pois pode causar perda da porção posterior da mama
Fonte: Acervo SQRI.

4.2 Tubo de raios X

Os raios X para imagem em mamografia são produzidos em um tubo especialmente desenhado para esse tipo de exame.

No interior do tubo, um filamento aquecido permite que elétrons sejam emitidos e acelerados por um campo elétrico e focados para atingir um alvo carregado positivamente, chamado de ânodo.

Observe, na Figura 26, a produção de fótons de raios X no tubo.

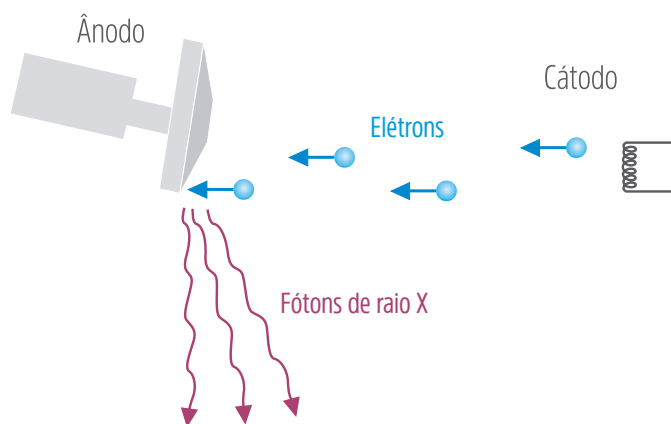


Figura 26. Produção de fótons de raios X (setas púrpura) no tubo
Fonte: Acervo SQRI.

A área do ânodo sobre a qual os raios X incidem é chamada de **alvo ou ponto focal**. A escolha do material do ânodo (molibdênio, ródio ou tungstênio) depende do espectro de raios X desejado. Um espectro é composto de radiações características (específicas do material alvo) e de freamento (*bremstrahlung*).

No espectro, tanto os fótons que fazem parte da distribuição contínua de energia (radiação de freamento) quanto os que formam os picos monoenergéticos (radiação característica) são denominados fótons de raios X.

Na Figura 27, pode-se observar os espectros de raios X para o alvo de molibdênio e para o alvo de ródio. O alvo de molibdênio produz maior quantidade de raios X com energias entre 18 e 20 keV e o de ródio entre 20 e 22 keV.

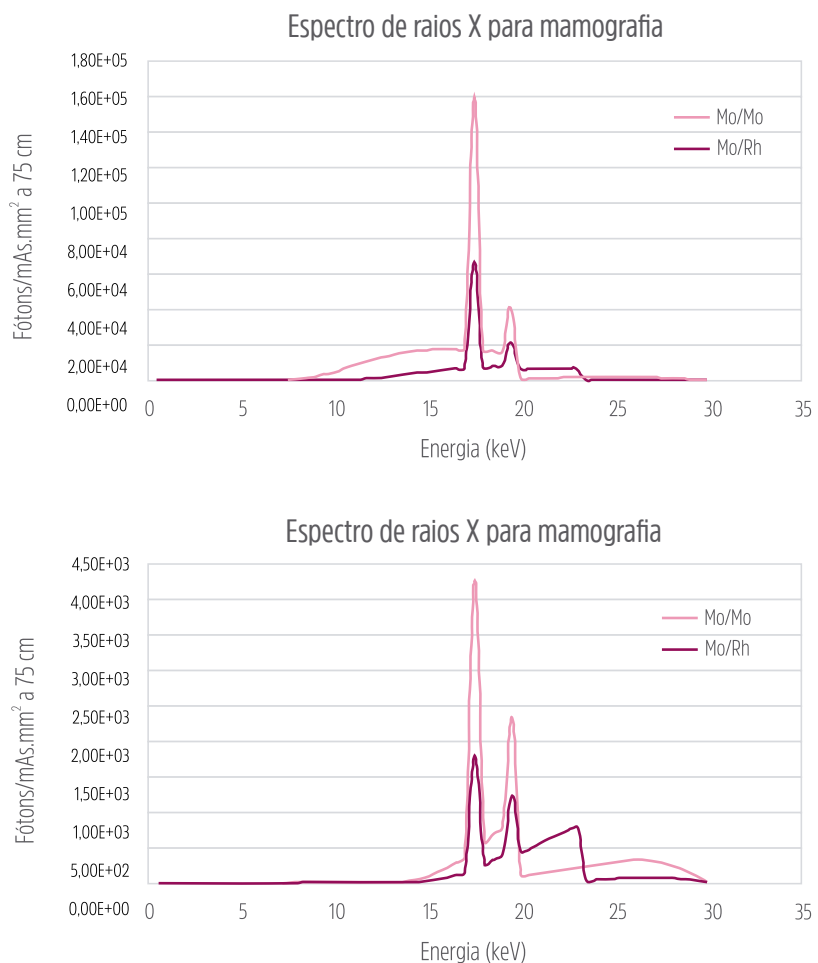


Figura 27. Espectros de raios X para duas combinações alvo-filtro. A figura superior mostra o espectro que chega à superfície da mama e a figura inferior, o espectro após atravessar a mama. Os espectros de cor rosa, referem-se à combinação Mo/Mo e os de cor púrpura, à combinação Mo/Rh
 Fonte: Acervo SQRI.

Nos sistemas mamográficos modernos, uma tensão com forma de onda senoidal de alta frequência (.20 kHz) é usada para a produção de raios X. Essa forma de onda fornece um potencial quase constante para o tubo.

Normalmente, potenciais no intervalo de 20 a 40 kV, escolhidos de acordo com a espessura e composição da mama, são aplicados ao tubo para obtenção das imagens clínicas das mamas.

Em razão da energia relativamente baixa dos elétrons usada na mamografia, a eficiência de produção de raios X é muito baixa. A maior parte da energia cinética dos elétrons incidentes é dissipada no ânodo na forma de calor.

Para que o alvo não derreta, o calor precisa ser dissipado. Para isso, o alvo é incrustado sobre a superfície de um disco rotatório e o ânodo é inclinado em relação aos elétrons incidentes, de modo que o calor seja espalhado sobre uma área maior.

Como os raios X não se formam apenas na superfície do alvo, mas principalmente no interior, os fótons que são emitidos em direção ao cátodo são menos atenuados pelo corpo metálico do ânodo, por percorrerem uma distância menor dentro do metal. Dessa forma, na projeção do feixe de raios X no plano da imagem, tem-se maior número de fótons na região próxima ao cátodo do que na região próxima ao ânodo. A essa variação na intensidade do feixe, dá-se o nome de efeito anódico. Esse efeito é útil quando a região anatômica a ser radiografada possui espessuras diferentes, como é o caso da mama. Por essa razão, os mamógrafos são construídos de modo que o lado do cátodo fique voltado para a paciente e o do ânodo para o mamógrafo, uma vez que a mama possui maior espessura comprimida próxima à parede torácica e menor junto ao mamilo.

O feixe de raios X, ao sair do tubo, atravessa uma “janela” (geralmente feita de berílio), um [filtro metálico](#) (modificador do espectro), uma abertura que colima o feixe e uma bandeja de acrílico que comprime a mama.

A bandeja de compressão deve ser razoavelmente rígida e comprimir a mama, produzindo espessura uniforme, apesar de alguns fabricantes empregarem bandejas inclináveis para melhorar o posicionamento.

Os fótons de raios X transmitidos através da mama e da bandeja de suporte da mama incidem em uma grade antidifusora e então passam através do *bucky*, incidindo finalmente no receptor de imagem, onde interagem e depositam localmente a maior parte da energia.

Os sistemas de mamografia são desenvolvidos visando a minimizar a distância entre a mama e o receptor de imagem, a fim de manter o fator de ampliação baixo e evitar perda de definição geométrica.

4.3 Controle automático de exposição

É difícil para o técnico estimar a atenuação do feixe de raios X pela mama de uma paciente apenas pela inspeção visual. Por isso, todos os mamógrafos devem ser equipados com um dispositivo para CAE.

O CAE é composto por um sensor, que fica localizado abaixo do receptor de imagem, de modo a não criar sombra na imagem da mama. Ele registra a pequena fração da quantidade de raios X que é transmitida através da mama e do receptor. Ele fornece um sinal usado para interromper a exposição, quando a quantidade pré-selecionada de radiação atinge o receptor de imagem.

A posição desse sensor deve ser ajustável, de modo que possa ser colocado atrás da região de interesse da mama, para que, nessa região, se obtenha o melhor enegrecimento e contraste da imagem. Nos exames de rotina, ele deve ser posicionado na região com maior quantidade de glândula na mama.

Para mamografia convencional, o CAE deve ser ajustado de modo que uma quantidade de radiação constante atinja o filme, produzindo, assim, densidade ótica (DO) ou enegrecimento proporcional à exposição.

O sinal do sensor do CAE é influenciado pela não homogeneidade da atenuação dos componentes da mama

e grande efeito de enegrecimento e contraste na imagem ocorrerão na região sob a qual o CAE está posicionado.

Em equipamentos modernos, o CAE é controlado por computador, de modo que correções relativamente sofisticadas podem ser feitas durante a exposição.

4.4 Dispositivo de ampliação

A ampliação geométrica é empregada, frequentemente, com o intuito de aumentar o tamanho, melhorando a identificação de detalhes das lesões da mama registradas na imagem. Pode ser feita com ou sem compressão localizada da mama.

A ampliação é obtida pelo aumento da distância entre a mama e o receptor de imagem, conseguido por meio da utilização de um espaçador radiotransparente, chamado de dispositivo de ampliação (Figura 28). Ele é montado sobre o receptor de imagem.



Figura 28. Dispositivo de ampliação
Fonte: Acervo SQRI.

A ampliação aumenta o efeito do borramento das bordas das estruturas mamárias, levando a uma perda de resolução espacial da imagem. Para compensar esse efeito, é necessário utilizar ponto focal de 0,1 mm (para exames, utiliza-se ponto focal de 0,3 mm).

O **tamanho real do ponto focal** é normalmente maior do que o definido pelos fabricantes, denominado tamanho nominal do ponto focal.

4.5 Receptor de imagem em mamografia

Tela-filme

Quando foi introduzida como modalidade de imagem, a mamografia era realizada usando-se filmes radiográficos de exposição direta, sem tela intensificadora, de modo a obter a maior resolução espacial possível.

Desde meados dos anos 1970, telas fluorescentes de alta resolução passaram a ser usadas em conjunto com o filme radiográfico para melhorar a qualidade da imagem e diminuir a dose de radiação utilizada. Os filmes para mamografia possuem emulsão fotográfica apenas de um lado. Pode ser visto que os raios X passam através do chassi e do filme até atingir a tela intensificadora. A interação dos fótons de raios X com a tela intensificadora produz fótons de luz que sensibilizam o filme.

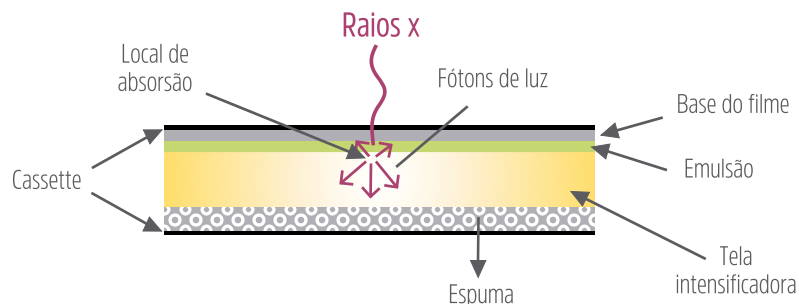


Figura 29. Processo de absorção dos raios X
 Fonte: Acervo SQRI.

Nos dias de hoje, a combinação tela-filme ainda é o receptor de imagem mais comumente usado em mamografia.

A resposta do filme radiográfico, em termos de DO (enegrecimento), não varia linearmente com a quantidade de radiação e é descrita pela curva característica do filme, que representa um gráfico da DO do filme processado *versus* o logaritmo (base 10) da exposição relativa.

A **curva característica** (Figura 30) produz informação da sensibilidade do receptor de imagem, assim como das características de contraste do filme. Quanto mais íngreme a inclinação ou o gradiente da curva, maior será o contraste (diferença de DO) visto pelo observador. A latitude refere-se

ao intervalo de exposições de raios X que produz valores de DO no filme, dentro da faixa útil ao diagnóstico.

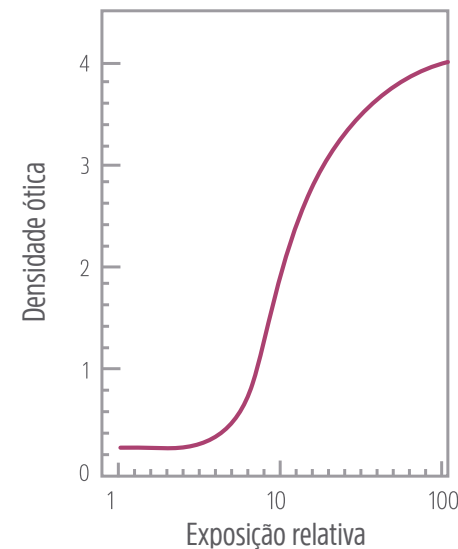


Figura 30. Curva característica do filme para o sistema tela-filme
 Fonte: Acervo SQRI.

Sistemas de radiografia computadorizada

Um novo tipo de receptor de imagem que vem sendo implantado de modo crescente no Brasil é o sistema de radiografia computadorizada ou simplesmente, sistema CR (do inglês, *computerized radiography*).

Nos sistemas CR, são utilizadas placas de material fotoestimulável para o registro da imagem, diferente do sistema convencional, em que o chassi contém uma tela intensificadora e um filme radiográfico.

O material fotoestimulável capta os raios X e armazena a energia como imagem latente. Quando esse material é introduzido na unidade digitalizadora do CR (Figura 31), ele é estimulado por um laser e libera energia na forma de luz.



Figura 31. Unidade digitalizadora
Fonte: Acervo SQRI.

Sistemas de radiografia digital - direto e indireto

Enquanto o sistema convencional e o sistema CR utilizam chassis com filmes ou placas de imagem, os sistemas de radiografia digital (DR, do inglês, *digital radiography*) empregam uma matriz de detectores de radiação localizada no *bucky* do braço em C do mamógrafo. Eliminam, assim, a etapa intermediária de processamento e leitura do receptor de imagem.

Os sistemas DR apresentam alto custo de instalação (requerem um mamógrafo novo) e de manutenção, além de necessitarem de salas com sistema especial de refrigeração constante para evitar danos aos detectores digitais.

Na próxima aula, você verá descritos os detalhes da obtenção da imagem para cada sistema de detecção.

5. Mamografia convencional (sistema filme-tela intensificadora)

No sistema convencional (sistema filme-tela intensificadora - SFT), as etapas de aquisição, apresentação e arquivamento da imagem ocorrem em um único meio, o filme radiográfico.

O SFT é ainda amplamente utilizado em razão das características e vantagens, tais como:

- grande resolução espacial de até 12 pares de linha por milímetro que permite mostrar estruturas finas espiculares e microcalcificações;
- alto contraste, que permite a visualização de tecidos com diferenças muito sutis de densidades;
- uso de negatoscópios de alta luminosidade, que melhoram a visualização de áreas de alta DO (escuras) da imagem;
- facilidade para a arrumação dos filmes no negatoscópio, possibilitando a apresentação simultânea de imagens das incidências básicas, assim como a possibilidade de posicionar também as incidências complementares.

- possibilidade de usar filmes de 18 cm x 24 cm e 24 cm x 30 cm, de acordo com o tamanho da mama a ser radiografada;
- tecnologia de baixo custo, firmemente consolidada na prática da mamografia há mais de 30 anos;
- meio bastante duradouro de armazenamento da imagem, também com custo baixo.

Como toda tecnologia, a mamografia SFT tem também algumas limitações:

- Faixa limitada de tons de cinza ou intervalo dinâmico reduzido (intervalo dinâmico - número de tons de cinza para uma mesma faixa de exposições).

A Figura 32 ilustra a curva de resposta típica da combinação SFT, em comparação com a resposta do detector digital em mamografia. Observe que a combinação SFT tem intervalo dinâmico menor do que o do detector usado para mamografia digital.

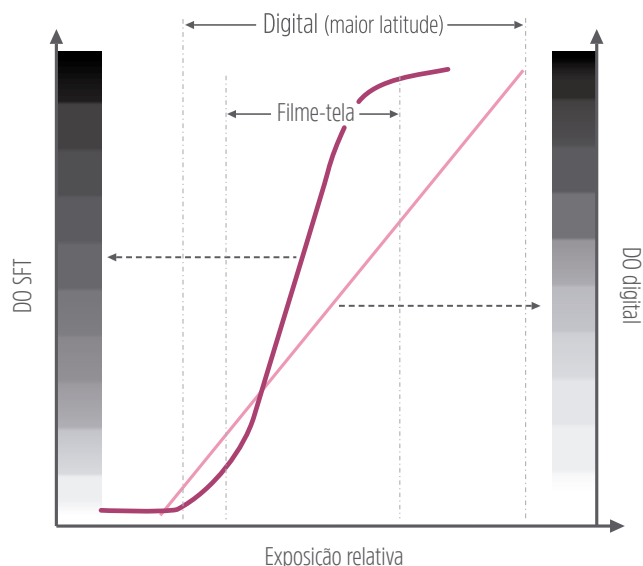


Figura 32. Resposta da combinação SFT intensificadora (à esquerda, curva senoidal) em comparação com a resposta do detector digital (à direita, linear, reta)
 Fonte: Acervo SQRI.

- Balço entre o intervalo dinâmico e a resolução de contraste - o contraste é alto para as regiões do filme que recebem exposições intermediárias; e baixo para as regiões que recebem pouca ou muita exposição. Assim, as regiões muito densas, a pele e a camada adiposa serão representadas com baixo contraste na imagem. Se o sistema for otimizado para a região densa

da mama, posicionando-se o sensor do CAE sob a região da glândula, as áreas adiposas e a pele terão DO (enegrecimento) na parte superior da curva de resposta do filme (tons de cinza mais escuros), dificultando sobremaneira a visualização dessas regiões. A Figura 33 ilustra essa limitação, por meio da imagem de uma mama composta de regiões com várias densidades e da curva característica de resposta do filme radiográfico, a curva de Hurter e Driffield (curva H&D).

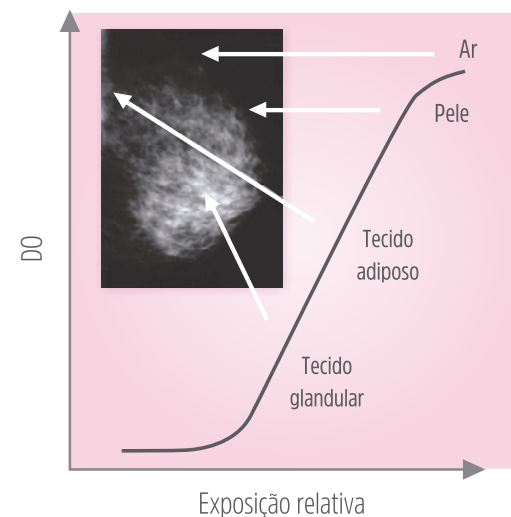


Figura 33. Ilustração da curva característica de resposta do filme radiográfico que mostra a DO (enegrecimento) de acordo com a região da mama
 Fonte: Hospital do Câncer III, INCA.

- Perda da qualidade de imagem causada por processamento inadequado do filme e artefatos de imagem - a impossibilidade de modificar a imagem após o processamento inadequado do filme ou a apresentação de artefatos leva, algumas vezes, à repetição de algumas incidências ou de todo o exame. Isso resulta em exposições desnecessárias da paciente aos raios X.
- Ruído em razão da granulosidade da combinação SFT, pois o filme atua como o único meio para a aquisição, apresentação e armazenamento da imagem. Se a tela intensificadora não for adequada ao tipo de filme utilizado (filme e tela intensificadora do mesmo fabricante), poderá ocorrer aumento do ruído, que prejudicará a qualidade da imagem e, conseqüentemente, o objetivo da mamografia.

Além das limitações do SFT, existem os problemas de meio ambiente, causados por produtos químicos utilizados no processamento dos filmes radiográficos.

O processamento deve ser feito em processadora automática específica para mamografia. Muitas vezes, o processamento dos filmes radiográficos é chamado

simplesmente de revelação, mas essa é apenas uma parte do processo. Após a revelação, o filme passa por um processo de fixação da imagem e depois por uma lavagem e secagem. Há necessidade de reposição adequada dos químicos, para manter a estabilidade da revelação ao longo do tempo. A Figura 34 ilustra as etapas do processamento. Nas processadoras automáticas, o tempo entre a entrada do filme exposto e a saída do filme revelado varia entre 90 e 120 segundos, dependendo das características operacionais.

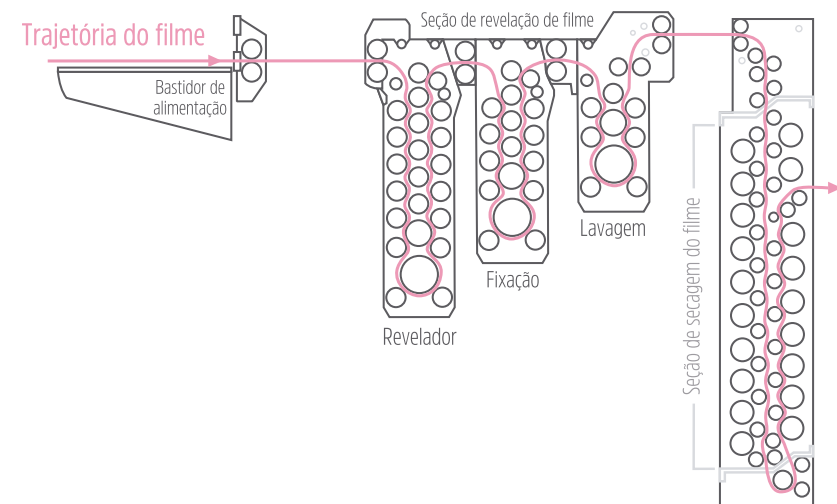


Figura 34. Etapas do processamento do filme radiográfico

Fonte: Adaptado de Cefet/SC. Núcleo de Tecnologia Clínica. Filme Radiográfico e Processamento. Curso Técnico de Radiologia. Prof. Flávio Augusto Soares, M. Eng. Prof. Henrique Batista Lopes, M. Eng. Edição 2001. Revisada e Atualizada.

Etapas do processamento mais detalhadas

Revelação – durante esse procedimento:

1. O filme é imerso em um tanque com uma solução química composta de várias substâncias dissolvidas em água (revelador), para tornar visível a imagem latente contida na emulsão do filme, formando assim a imagem radiográfica.
 2. A solução reveladora possui agentes redutores, que convertem os cristais de prata sensibilizados em prata metálica enegrecida.
 3. Um agente ativador incha e amolece a emulsão, para que os agentes redutores tenham melhor acesso aos cristais de prata.
 4. Essa solução contém ainda um agente para moderar a ação dos redutores e outro, preservativo, para evitar a sua oxidação.
- Obs.: A temperatura do revelador e o tempo que o filme permanece no tanque com a solução reveladora são críticos

para assegurar a qualidade da imagem e evitar uma super ou uma sub-revelação, o que deixaria o filme muito escuro ou muito claro, respectivamente.

5. Após a revelação, o filme é transferido automaticamente para um tanque que contém a solução fixadora.

Fixação – o processo de fixação, assim como o de revelação, é realizado por uma solução química (fixador) que contém uma mistura de substâncias.

- O fixador possui um agente neutralizador, que interrompe o processo de revelação (impedindo o velamento do filme) e um agente fixador, que remove os grãos de prata que não sofreram a ação do revelador do filme, para fixar a imagem radiográfica na película.
- A prata acumulada na solução fixadora pode ser recuperada posteriormente, antes de alcançar o meio ambiente.
- Assim como o revelador, o fixador também usa a água como solvente.

- O fixador possui um agente que impede a oxidação e um que recupera a rigidez da película.
- A concentração e a atividade do fixador, bem como o tempo de fixação, também devem ser controlados. Quando são insuficientes, os cristais de prata não revelados não serão removidos na totalidade. Ao contrário, quando são excessivos, grãos de prata revelados são removidos da emulsão. Em ambos os casos, há uma degradação da qualidade da imagem.

Lavagem e secagem - após a fixação, o filme deve passar por um processo de lavagem, cuja função é remover todos os resíduos químicos do fixador, que ainda permanecem na emulsão, para impedir a degradação da imagem ao longo do tempo (semanas/meses). Nas processadoras automáticas, após a lavagem, o filme é submetido a um processo de secagem com ar quente, para possibilitar rapidamente o seu manuseio.

6. Mamografia digital

Na mamografia digital, o sistema SFT, usado como receptor da imagem na mamografia convencional, é substituído por:

- um detector eletrônico (sistema DR);
- ou uma placa de imagem (IP, do inglês, *image plate*) de fósforo fotoestimulável (sistema CR).

Cada sistema de mamografia digital será estudado separadamente, mais à frente.

Característica fundamental da mamografia digital

Os processos de aquisição da imagem, de apresentação para interpretação e de armazenamento são realizados de modo independente um do outro, permitindo a otimização de cada um deles.

A imagem digital é formada como uma matriz bidimensional de elementos de imagem (*pixels*) de tamanho fixo da ordem

de 40 μm a 100 μm . Dessa forma: a mamografia digital é uma representação do padrão de transmissão dos raios X através da mama por meio de uma matriz de elementos de imagem.

Em cada *pixel*, a imagem tem um único valor que representa o brilho nesse ponto, obtido a partir da intensidade dos raios X na área da mama representada por esse *pixel*.

A intensidade dos raios X, no sistema DR, ou a intensidade da luminescência, no sistema CR, em cada *pixel* da imagem, é transformada por um conversor analógico-digital em um número finito (2^n) de níveis, em que n é o número de *bits* com o qual a imagem é digitalizada. Tipicamente, é usada a digitalização de 12 a 14 *bits*, produzindo, com isso, de 4.096 a 16.384 níveis de intensidade ou de tons de cinza.

Uma vez armazenada na memória do computador, **a imagem digital pode ser apresentada para interpretação com um contraste independente das características do detector** e que **pode ser ajustado pelo médico interpretador**. Esse aspecto da imagem digital **supera uma das maiores**

limitações da mamografia convencional obtida com o sistema SFT que é a escala fixa de tons de cinza, definida pela curva característica da resposta do filme, a técnica radiográfica, a composição da mama e o processamento.

Outra diferença importante entre a mamografia convencional e a digital está relacionada aos seguintes fatos:

- Mamografia convencional - a quantidade de radiação usada para produzir a imagem é altamente influenciada pela capacidade da tela intensificadora em absorver energia do feixe de raios X suficiente para transformá-la em luz e, assim, expor o filme e alcançar a DO desejada.
- Mamografia digital - a quantidade de radiação usada para produzir a imagem é altamente influenciada pela capacidade da tela intensificadora em absorver energia do feixe de raios X suficiente para transformá-la em luz e, assim, expor o filme e alcançar a DO desejada. O ganho do sistema de aquisição da imagem pode ser controlado

eletronicamente, permitindo que a quantidade de radiação seja ajustada em função da razão contraste-ruído mais adequada ao exame.

Isso tem implicações no que se refere ao grau de otimização na seleção das técnicas radiográficas na mamografia digital e fornece possibilidades tanto de melhoria da qualidade da imagem quanto de redução da dose de radiação quando comparada com a mamografia convencional.

- Resposta linear em faixa ampla de intensidades de raios X e baixo ruído do sistema.
- Alcance dinâmico, da ordem de 1.000:1 comparado com o da mamografia convencional, da ordem de 40:1.
- Desacoplamento das etapas de aquisição, apresentação e armazenamento da imagem.
- Possibilidade de manipulação dinâmica e de pós-processamento da imagem que permite aumentar a visualização dos achados radiológicos de interesse.

Além de serem impressas em filmes, a interpretação da imagem em monitor (*soft-copy*) e o diagnóstico auxiliado por computador são outras possibilidades de melhorar todo o processo da mamografia.

6.1 Mamografia digital – sistema DR

- A primeira experiência com a tecnologia DR em mamografia ocorreu nas unidades de biópsia estereotáxica.
- Em seguida, os fabricantes desenvolveram unidades de FFDM em função dos avanços obtidos com o aumento da eficiência de absorção dos fótons de raios X pelos detectores digitais.

No sistema DR, cada elemento da matriz do detector eletrônico absorve os raios X transmitidos através da região da mama posicionada acima dele, e produz um sinal elétrico proporcional à intensidade dos raios X. Esse sinal é convertido em formato digital e armazenado em uma memória de computador para formar a imagem por meio de um programa (*software*).

Para a implantação do sistema DR, há necessidade da substituição do mamógrafo utilizado no serviço por um aparelho novo, equipado com um sistema de detectores digitais no lugar do *bucky* no sistema convencional ou CR.

Por não utilizar chassi, o sistema DR **possibilita ganho de tempo** para o técnico, pois a imagem aparece alguns segundos depois no monitor e não é necessário o processamento de filmes ou leitura de placas de imagem.

O sistema DR **supera o sistema convencional e o sistema CR** por causa da **menor dose de radiação para a paciente**. A dose chega a ser metade da utilizada para impressionar filmes radiográficos. Isso ocorre em virtude da maior eficiência dos detectores utilizados. O que acaba mantendo a qualidade da imagem obtida.

O sistema DR também possui **a capacidade de melhorar a relação contraste-ruído**, muito melhor do que no sistema CR.

A grande desvantagem do sistema DR é o alto custo de instalação em razão da necessidade de substituição do mamógrafo.

O sistema de detectores também **deve ser objeto de atenção**, pois qualquer problema de refrigeração na sala do equipamento **pode causar danos**, tornando necessária a **substituição**, que é muito cara.

6.2 Mamografia digital - sistema CR

No sistema CR

- Uma IP de fósforo fotoestimulável é usada dentro de um chassi e absorve os raios X transmitidos através da mama, armazenando energia na estrutura cristalina.
- O chassi é introduzido na unidade digitalizadora e a IP é escaneada.
- A energia armazenada na estrutura cristalina é liberada ponto a ponto por meio de estimulação a laser, produzindo uma luminescência proporcional à intensidade dos raios X que atingiram cada ponto.
- A luminescência emitida é detectada e amplificada por um tubo fotomultiplicador que produz um sinal elétrico

de saída proporcional à luminescência emitida pelo ponto estimulado da IP.

- Do mesmo modo que, no sistema DR, esse sinal é convertido em um formato digital e armazenado em memória de computador para formar a imagem por meio de um programa.
- Durante o processo de escaneamento da IP na unidade digitalizadora, a imagem registrada, até então de modo contínuo, é convertida para o formato digital na forma de um mapa de *pixels*.

Para a implantação do sistema CR, não há necessidade de substituição do mamógrafo, sendo trocados apenas os receptores de imagem e o método de aquisição e processamento da imagem. O sistema CR é formado basicamente por um detector de imagem composto por um chassi com uma IP e uma leitora digital para essa placa, no lugar da processadora de filmes.

A **principal vantagem** do sistema CR é a geração de uma imagem digital, que, além de dispensar o uso de químicos

de processamento, facilita o transporte e o armazenamento, e permite o pós-processamento.

Outra vantagem do sistema CR é que a IP pode ser utilizada em um chassi inserido dentro do *bucky* de um mamógrafo convencional do sistema SFT.

O dispositivo de CAE do mamógrafo deve ser ajustado especificamente para o sistema CR e é pouco provável que o ajuste do CAE para o sistema SFT seja o mesmo que para o sistema CR.

A aquisição da imagem no sistema CR é um processo que ocorre em dois estágios: primeiro a exposição da IP e, em seguida, a transferência da imagem da placa para a unidade leitora.

Por isso, a calibração do sistema CR requer, inicialmente, a otimização dos parâmetros de exposição controlados pelo CAE (kV, mAs e combinação alvo-filtro) e, a seguir, o ajuste da sensibilidade do digitalizador ou do indicador de dose no detector, de modo a se obter a melhor qualidade de imagem dentro dos níveis de dose glandular média para cada espessura de mama.

Entre as desvantagens do sistema CR, estão as elevadas doses de radiação empregadas para a realização do exame e o aumento do ruído da imagem, quando os parâmetros de operação do mamógrafo e da leitora não estão perfeitamente ajustados.

6.3 Sistemas digitais disponíveis no mercado

A Tabela 1 a seguir mostra os principais sistemas de mamografia digital, DR e CR, existentes no mercado e as características tecnológicas mais importantes.

Tabela 1. Principais sistemas de mamografia digital (DR e CR)

| Fabricante/modelo | Sistema | Tamanho do pixel (μm) | Área do detector (cm x cm) | Grade |
|-----------------------|---------|------------------------------------|----------------------------|-------|
| GE/2000, DS | DR | 100 | 19x23 | Sim |
| GE/Essential | DR | 100 | 24x31 | Sim |
| Lorad-Hologic/Selenia | DR | 70 | 24x29 | Sim |
| Siemens/Novation | DR | 70 | 24x29 | Sim |
| IMS/Giotto | DR | 85 | 18x24 / 24x30 | Sim |
| Planmed/Nuance | DR | 85 | 17x27 / 24x30 | Sim |
| Fuji/Profect | CR | 50 | 18x24 / 24x30 | Sim |
| Kodak/850 HR-M | CR | 50 | 18x24 / 24x30 | Sim |
| Konica/Regius 190 | CR | 43,75 | 18x24 / 24x30 | Sim |
| Agfa/Mammo 1C | CR | 50 | 18x24 / 24x30 | Sim |

7. Tomossíntese

Nos últimos anos, uma nova tecnologia de imagem foi lançada no mercado: a tomossíntese mamária digital (DBT, do inglês, *digital breast tomosynthesis*). Foi desenvolvida a partir dos avanços da mamografia digital de campo total, combinada com as técnicas de reconstrução tridimensional de imagens.

Na DBT, utiliza-se um mamógrafo digital em que o tubo de raios X faz uma trajetória em forma de arco sobre a mama comprimida, em um ângulo que pode variar de acordo com o fabricante, indo de $-7,5^\circ$ a $+7,5^\circ$ até -25° a $+25^\circ$, obtendo-se projeções mamográficas com baixa dose de radiação. Essas projeções mamográficas são reconstruídas utilizando a tecnologia digital similar à tomografia, exibindo a mama em cortes de 1,0 mm de espessura. Essas imagens são enviadas para monitores de alta resolução, chamados de estação de trabalho, nos quais o radiologista pode:

- obter as incidências tradicionais em 2-D;
- ver as imagens em cortes (“fatias”) de 1,0 mm de espessura;
- analisar as imagens de modo dinâmico cinematográfico em 3-D.

Entende-se que essa nova ferramenta não tem o intuito de substituir ou alterar a maneira cuidadosa que o técnico e o radiologista devem ter na realização e na interpretação de achados mamográficos; mas, ao invés disso, acrescentar informações substancialmente positivas para elevar a sensibilidade e a especificidade da mamografia como método de rastreamento e diagnóstico do câncer de mama. Podem-se apontar vantagens e desvantagens da DBT quando comparada com a [FFDM](#). Observe o Quadro 2:

Quadro 2. Definição de exame de rastreamento e exame diagnóstico para o câncer de mama

| TOMOSSÍNTESE - DBT | |
|---|--|
| Vantagens | Desvantagens |
| Redução do número de incidências complementares (quando o caso é um falso-positivo) | No estágio atual da tecnologia, a obtenção de imagens 3-D requer o uso de doses de radiação mais elevadas do que a imagem 2-D da mamografia. Entretanto, os valores de dose na DBT não ultrapassam os valores de referência estabelecidos nas normas para a mamografia |
| Maior rapidez em esclarecer o caráter maligno ou benigno das lesões suspeitas (maior especificidade da DBT) | Maior tempo de leitura dos exames pelos radiologistas |
| Melhor diagnóstico e maior taxa de detecção de lesões | Ainda não existe um protocolo de controle de qualidade para a tomossíntese aprovado pelos órgãos nacionais ou internacionais que tratam desse tema |
| Leitura mais confiante dos exames pelo médico radiologista | |

Clique [aqui](#) e assista agora ao vídeo explicativo sobre a tomossíntese.

RELEMBRANDO A UNIDADE III:

Nesta unidade você viu:

- Um pequeno relato histórico sobre a criação da mamografia.
- Que a imagem em mamografia é formada do mesmo modo que a imagem em radiografia convencional.
- Que existem alguns requisitos técnicos que uma mamografia de alto padrão de qualidade deve possuir, como o contraste radiográfico adequado de todas as partes da mama e a resolução espacial suficiente para permitir a visualização de detalhes finos associados a sinais de câncer de mama.
- Que a seleção das técnicas radiográficas otimizadas, com base no equilíbrio entre a qualidade da imagem e a dose absorvida, deve levar em consideração alguns aspectos importantes.
- Quais os equipamentos usados na mamografia, suas utilizações e características: mamógrafo; tubo de raios X; controle automático de exposição; dispositivo de ampliação.
- Que o sistema convencional (sistema SFT) é ainda amplamente utilizado em razão das diversas características e vantagens. Como toda tecnologia, a mamografia SFT tem também algumas limitações, além dos problemas de meio ambiente, causados por produtos químicos utilizados no processamento dos filmes mamográficos.
- Que, na mamografia digital, o sistema SFT é substituído por um detector eletrônico ou por uma IP de fósforo fotoestimulável (sistema CR).
- Que uma nova tecnologia de imagem foi lançada no mercado, nos últimos anos: a DBT. Foi desenvolvida a partir dos avanços da mamografia digital de campo total, combinada com as técnicas de reconstrução tridimensional de imagens.

- Que a tomossíntese é mais uma maneira de minimizar a sobreposição de tecido mamário da técnica mamográfica convencional em 2-D. Isso pode evitar a reconvocação de pacientes para incidências adicionais e ainda encontrar alterações sutis que poderiam ficar obscurecidas.

Unidade IV - O Papel do Técnico em Mamografia

Aula 1

1. A dimensão humana.
 - 1.1 Lidando com as pacientes.
 - 1.2 Perfil e aparência do técnico.
2. A rotina de trabalho.

Objetivos

- Reconhecer a importância do papel do técnico no processo de produção da mamografia.
- Identificar o comportamento adequado e as responsabilidades do técnico no processo de produção da mamografia.
- Discriminar a dimensão técnica e a dimensão humana do trabalho do técnico em mamografia.
- Apontar os procedimentos que fazem parte da rotina do técnico em mamografia.

Nesta unidade você verá o quanto postura e comportamento são fundamentais no primeiro contato com a paciente.

É uma aula pequena, com informações bem importantes para sua rotina como técnico.

Aproveite!

O papel do técnico em mamografia

- Dimensão técnica - Diz respeito à habilidade do profissional e ao conhecimento pleno do funcionamento, da operação, dos aspectos de segurança dos equipamentos e dos acessórios utilizados no exame. Esses aspectos serão examinados mais adiante.
- Dimensão humana - Diz respeito à postura e à conduta do técnico ao receber a paciente e ao conduzir o exame. Esse comportamento será tratado nesse primeiro tópico.

1. A dimensão humana

1.1 Lidando com as pacientes

Ao chegar para exame, a paciente geralmente está tensa, nervosa, com medo da dor e de um resultado que indique malignidade.

Atento a esse estado emocional, compete ao técnico

tranquilizá-la e transmitir confiança com postura adequada e cuidado com alguns detalhes. Veja como você pode transformar uma paciente nervosa em um paciente calma, tranquila e cooperativa:

- Deixe de fora os problemas pessoais e receba a paciente com um sorriso, muita disposição e bom humor.
- Estabeleça comunicação direta – “olho no olho” – para desenvolver relação de empatia e estimular a confiança da paciente, mas não simule intimidade com expressões, tais como: “minha amiga” ou “meu bem”.
- Durante a anamnese, explique à paciente todo o procedimento com clareza.
- Informe que o exame é composto de quatro incidências, podendo haver outras, caso a paciente possua alguma particularidade.
- Explique que a compressão da mama, apesar de incômoda, é necessária e suportável.

- Se for o caso, informe que os implantes de silicone são projetados para resistirem a vários níveis de pressão e que a compressão não é suficiente para rompê-los.
- Durante a compressão, atente para a sensibilidade da paciente, cuidando para minimizar seu sofrimento.

LEMBRE-SE!

Obter a colaboração da paciente é fundamental para a realização do exame. Uma paciente nervosa fica com a musculatura contraída, tornando o posicionamento de sua mama mais difícil e a compressão mais incômoda. Aliando cordialidade e habilidade técnica você pode chegar ao final do exame com a paciente relaxada e agradecida.

1.2 Perfil e apresentação do técnico

Como a maioria dos pacientes é do sexo feminino, a profissão de técnico em mamografia tem se mantido, ao longo dos anos, predominantemente, feminina. Mesmo os pacientes do sexo masculino julgam que uma mulher tem mais sensibilidade para atendê-los.

Pela ergometria do mamógrafo, os técnicos de alta estatura podem ter dificuldade no posicionamento da paciente para a realização de algumas incidências dos exames.

No atendimento ao paciente, a boa apresentação é fundamental:

- Os homens devem manter barba e cabelos aparados ou presos e limpos.
- As mulheres devem apresentar cabelos limpos, lavados e presos, para que não caiam sobre o rosto da paciente durante o posicionamento para o exame.
- A maquiagem deve ser suave.

- As unhas devem estar bem cuidadas, com esmalte claro e curtas, para não machucar as pacientes durante a manipulação das mamas, principalmente de idosas que têm a pele muito fina e sensível.
- O uniforme deve ser mantido sempre limpo.
- Os técnicos devem trabalhar com uniforme padrão hospitalar, sempre limpo.
- Manter bom hálito é essencial (nunca trabalhe mascarando chicletes); para evitar halitose, o técnico deve fazer uma pausa de 1 a 2 minutos a cada paciente para bochechar com um pouco de água.
- É obrigatório uso de sapato de couro fechado.
- O uso de salto alto deve ser evitado, não só porque, em longo prazo, pode produzir uma Lesão por Esforço Repetitivo, mas também porque um ângulo de visão muito elevado pode impedir o correto posicionamento da mama.

2. A rotina de trabalho

O técnico tem diversas responsabilidades a serem cumpridas durante a jornada de trabalho. São elas:

- Realizar a anamnese (Figura 35), assinalando os aspectos particulares de cada paciente, como nódulos, cicatrizes, verrugas, cirurgias prévias etc. Anamnese é a coleta de dados e queixas, cujo objetivo é traçar um perfil detalhado da história da paciente. Existem diversos modelos de ficha para anamnese, porém, independente do modelo utilizado, algumas informações devem estar presentes (você verá na Unidade V).

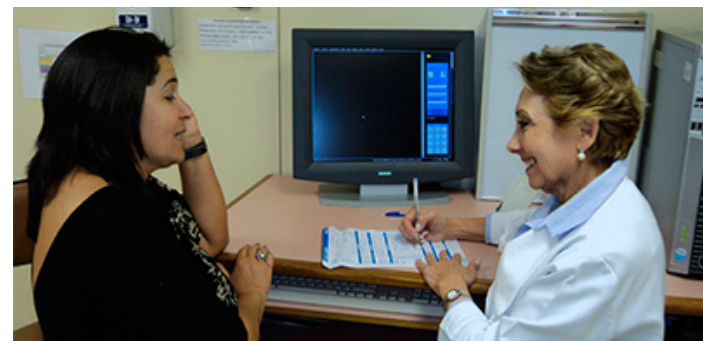

Figura 35. Técnica fazendo a anamnese da paciente
Fonte: Acervo SQRI.

- Determinar corretamente a técnica radiográfica a ser utilizada em cada paciente, evitando exposições desnecessárias, diminuindo a angústia da paciente, desgastando o mínimo possível o aparelho e racionalizando tempo e materiais.
- Realizar o exame seguindo todos os parâmetros técnicos (você verá na Unidade V).
- Mostrar o exame ao médico da câmara clara, antes de liberar a paciente.
- Organizar os exames para facilitar a localização e a posterior liberação pelo médico responsável.
- Informar ao responsável sobre problemas apresentados em qualquer equipamento.
- Executar os testes de controle de qualidade específicos, de responsabilidade técnica.
- Zelar pela organização no ambiente de trabalho.
- Zelar pela conservação e executar a limpeza do material utilizado durante o exame (Figura 36).




Figura 36. Técnica realizando limpeza nos chassis

Fonte: Acervo SQRI.

- Preparar e/ou repor os químicos na processadora.
- Acompanhar o desempenho e a manutenção do mamógrafo e da processadora.

A possibilidade de detectar uma lesão pequena, beneficiando a paciente, depende e começa com o trabalho do técnico.

RELEMBRANDO A UNIDADE IV:

Nesta unidade você viu que:

- A responsabilidade pela realização de um exame, com qualidade necessária para a detecção da doença, cabe ao técnico em mamografia.
- O técnico tem o primeiro contato com a paciente e pode tranquilizá-la e transmitir confiança, com uma postura adequada e cuidado com alguns detalhes.
- Aliando cordialidade e habilidade técnica, o técnico em mamografia pode chegar ao final do exame com a paciente relaxada e agradecida.
- Existem algumas regras importantes para a boa apresentação. No atendimento ao paciente, isso é fundamental.
- Na rotina do seu trabalho, o técnico tem diversas responsabilidades a serem cumpridas.

Unidade V – Técnica de Realização da Mamografia

Aula 1

1. Anamnese.

1.1 O que constar na anamnese.

2. Identificação das mamografias.

3. Posicionamento e compressão.

Aula 2

4. Controle de exposição.

5. Escolha do receptor de imagem.

6. Quadrantes e regiões da mama.

Aula 3

7. Incidências mamográficas básicas, complementares e manobras.

7.1 Incidências mamográficas básicas.

Aula 4

7.2 Incidências complementares ou adicionais.

Aula 5

7.3 Manobras.

Aula 6

8. Rotinas de exame.

9. Câmara clara.

Objetivos

- Identificar a importância da anamnese.
- Reconhecer os procedimentos de identificação das mamografias.
- Reconhecer o posicionamento e a compressão adequada das mamas na realização da mamografia.
- Reconhecer a especificidade e a correta utilização do sistema automático de controle de exposição.
- Reconhecer o receptor de imagem adequado para cada mama.

Unidade V - Técnica de Realização da Mamografia

- Reconhecer os quadrantes e as regiões da mama.
- Reconhecer os cuidados e procedimentos de condução dos exames nas diferentes incidências radiográficas (básicas, complementares) e manobras.
- Identificar as diferentes rotinas de exames de acordo com o perfil dos pacientes.
- Identificar as incidências complementares e/ou manobras indicadas de acordo com a lesão detectada nas incidências básicas.
- Reconhecer tarefas que podem ser desenvolvidas pelo técnico, como auxílio ao radiologista.

Espera-se que até agora esteja tudo correndo bem nos seus estudos e você esteja conseguindo atualizar seus conhecimentos de forma satisfatória!

Nesta Unidade V, você terá seis aulas sobre as técnicas para realização da mamografia. É uma parte que indica as ações práticas que o técnico em radiologia, que realiza mamografia, precisa entender para poder agir com precisão e não cometer erros. Ao final de cada aula, você pode fazer um resumo para não esquecer nenhuma informação.

Bom estudo!

1. Anamnese

Antes de fazer a mamografia, um questionário com perguntas específicas, chamado de anamnese, deve ser preenchido, de preferência pelo técnico. A anamnese permite entender a individualidade de cada paciente e reconhecer os fatores que possam interferir na realização e na interpretação da mamografia.

Na ficha de anamnese, também podem ser registradas as informações do exame clínico (que deve ser feito por médico), pois podem gerar a necessidade de fazer incidências adicionais e/ou manobras, e assinalar lesões cutâneas, que podem gerar artefatos facilmente confundidos com lesão na mama.

As principais questões que devem constar da anamnese são:

- idade;
- condição menstrual;
- possibilidade de gravidez;
- uso de hormônios.

A indicação do exame e as informações sobre cirurgias e radioterapia devem constar da solicitação médica, mas nem sempre estão disponíveis. Nesse caso, o técnico pode acrescentar perguntas na anamnese.

1.1 O que pode constar na anamnese

Tipo de mamografia

- Rastreamento - é a mamografia de rotina realizada em mulheres sem sinais ou sintomas de câncer de mama.
- Pré-terapia hormonal - também é uma mamografia de rastreamento, específica para a paciente que vai iniciar terapia de reposição hormonal.
- Pré-operatório para mastoplastia - também é uma mamografia de rastreamento, específica para a paciente que vai fazer cirurgia plástica (redução ou aumento).
- Seguimento - também é uma mamografia de rastreamento, porém esse termo é utilizado para as

pacientes que já fizeram algum tratamento para câncer de mama (cirurgia, radioterapia, quimioterapia).

- Diagnóstica - é a mamografia realizada nas mulheres com sinais e sintomas de câncer de mama, que são: nódulo e “espessamento”, descarga papilar.
- Controle radiológico - é um tipo de mamografia diagnóstica, realizada na paciente que já tem uma lesão detectada em mamografia anterior (controle de 6 meses ou de 1 ano).
- Mama masculina - geralmente a mamografia é diagnóstica por alteração palpável.

A queixa de dor não representa sintoma de câncer de mama e, nas pacientes com esta queixa, marcar mamografia de rastreamento.

Condição hormonal

- Última menstruação.
- Menopausa - idade ou ano da última menstruação.

Câncer de mama na família

Os itens mais importantes são: mãe e irmã com câncer de mama na pré-menopausa - escrever a idade da mãe ou irmã na época do diagnóstico (não há interesse em anotar outros parentes (primas, sobrinhas etc.).

Hormônio atual

Escrever o tempo que o hormônio está em uso ou se tiver sido interrompido em menos de 3 meses.

Procedimentos

- *Core* biópsia - representa um tipo de biópsia que retira pequenos fragmentos da mama, utilizando uma pistola especial.
- Biópsia a vácuo - representa um tipo de biópsia que retira pequenos fragmentos da mama, utilizando um aparelho a vácuo (Mammotome, Surus®).
- Biópsia cirúrgica - retirada de um nódulo ou de um fragmento da mama, através de uma incisão. Geralmente

- é realizada em centro cirúrgico. No caso de lesão não palpável, é precedida de marcação, que pode ser um fio ou roll (localização de lesões com radiofármaco).
- Segmentectomia - retirada de parte da mama (quadrante, segmento), representando a cirurgia conservadora para tratamento do câncer de mama.
 - Adenectomia subcutânea - é a retirada da mama, preservando a pele e o complexo areolopapilar. É utilizada para reduzir as chances de câncer de mama nas pacientes de alto risco e geralmente associada com inclusão de implante (para dar forma).
 - Mastectomia radical - cirurgia para tratamento de câncer de mama, consiste na retirada da mama, de toda a pele, do complexo areolopapilar, dos linfonodos axilares e, em algumas técnicas, parte da musculatura peitoral. Nesse tipo de mastectomia, existe uma grande incisão.
 - Mastectomia simples - cirurgia para tratamento de câncer de mama, consiste na retirada da mama, de toda a pele, do complexo areolopapilar.
- Mastectomia poupadora de pele - cirurgia para tratamento de câncer de mama, consiste na retirada da mama e do complexo areolopapilar, deixando a pele. Nesse tipo de mastectomia, existe uma pequena incisão em torno do complexo areolopapilar (a mama está preenchida por retalho ou implante, muitas vezes, parece apenas uma cirurgia estética).
 - Mastectomia poupadora de pele e complexo - cirurgia para tratamento de câncer de mama, variação da adenectomia subcutânea, consiste na retirada da mama, preservando a pele e o complexo areolopapilar (a mama está preenchida por retalho ou implante, muitas vezes, parece apenas uma cirurgia estética).
 - Linfadenectomia axilar - esvaziamento da axila, retirando todos os linfonodos. Pode ser feita isoladamente ou associada com segmentectomia ou mastectomia.
 - Biópsia do linfonodo sentinela negativo - consiste na retirada de apenas um ou dois linfonodos da axila (linfonodo sentinela representa o primeiro linfonodo

acometido pelo câncer de mama, que é identificado por meio de técnicas especiais, durante o ato cirúrgico). Se negativo, não há esvaziamento axilar, se positivo, é realizado esvaziamento da axila.

- Reconstrução imediata - representa a reconstrução feita no dia da mastectomia. Pode ser com expansor, com implante e/ou com retalhos (reto abdominal, grande dorsal).
- Reconstrução tardia - realizada após a mastectomia, em outra data, utilizando as mesmas técnicas descritas acima.
- Retalho reto abdominal - retalho do abdome, utilizado para reconstrução da mama, pode ser colocado com a pele para fazer a neomama ou sem a pele, nos casos de reconstrução após mastectomia poupadora de pele.
- Retalho grande dorsal - retalho das costas, utilizado para reconstrução da mama, geralmente associado ao implante.
- Implante - pode ser utilizado em cirurgias reconstrutoras ou estéticas (mastoplastia de aumento).
- Mastoplastia redutora - cirurgia plástica, para reduzir a mama.

Radioterapia

Tratamento auxiliar no câncer de mama, geralmente após a cirurgia conservadora.

Se recente (até 1 ano), anotar o data ou mês do término.

Esquema da mama

Anotar cicatrizes, nódulos palpáveis e lesões cutâneas, utilizando os seguintes símbolos:



Figura 37. Símbolos para anotação do esquema de mama

Observações

Escrever observações pertinentes, exemplos: paciente não deixou comprimir, existe ferida na pele ou no mamilo, paciente com resíduo de desodorante.

Anotar os exames deixados pela paciente.

Assinar a ficha.

2. Identificação das mamografias

Na realização do exame, após a anamnese, o passo seguinte é a identificação da mamografia.

É fundamental que os filmes mamográficos estejam identificados para assegurar que não sejam perdidos ou trocados.

Na mamografia digital, a identificação (Figura 38), deve ser colocada o mais longe possível da imagem da mama e, no mínimo, deve incluir:

- Nome da instituição em que foi realizado o exame.
- Nome completo da paciente.
- Número específico de identificação da paciente.
- Data do exame.
- Incidência mamográfica (por exemplo, CC, MLO).
- Mama exposta à radiação (direita ou esquerda).

- Técnica radiográfica usada (quantidade de kV, mAs, combinação alvo-filtro).
- Ângulo de obliquidade, espessura da mama comprimida, força de compressão.
- Iniciais do técnico.

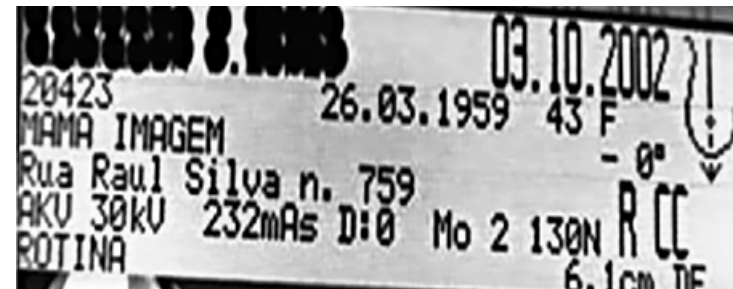


Figura 38. Identificação na mamografia digital, incluindo: nome da paciente, data do exame, número específico, data de nascimento, idade, sexo, nome da instituição, endereço da instituição, ângulo de obliquidade, quantidade de kV e mAs, tipo de filtro (molibdênio), força da compressão, espessura da mama comprimida, mama que foi radiografada e incidência mamográfica

Fonte: Acervo Mama Imagem, cortesia da Dra. Selma Bauab.

Na mamografia convencional (Figura 39), os marcadores radiopacos de identificação (numeradores) por convenção devem ser colocados em correspondência com os quadrantes laterais nas [incidências axiais](#) e com os quadrantes superiores nas [incidências laterais](#).

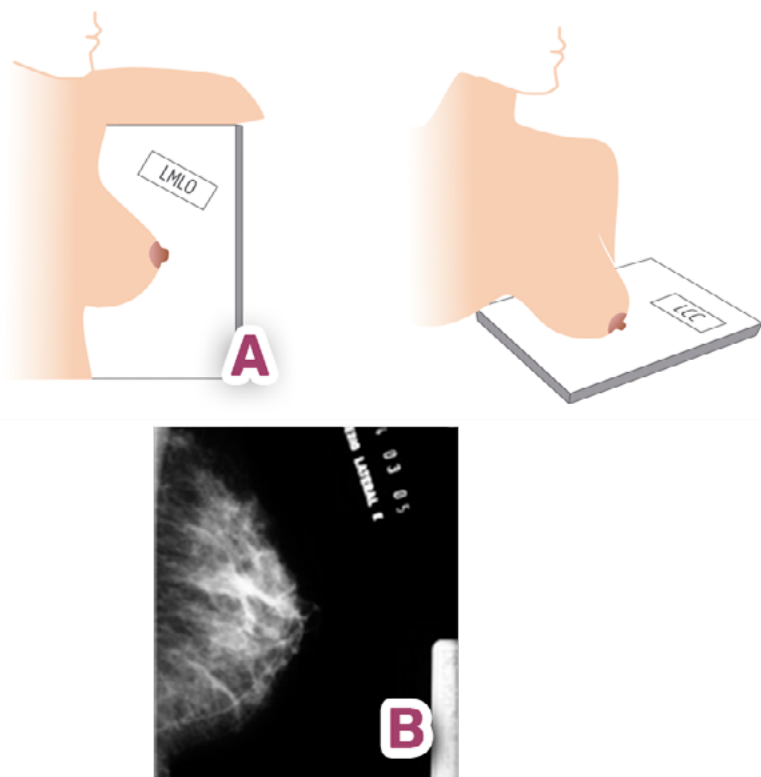


Figura 39. Identificação na mamografia convencional. Em A, numerador colocado em correspondência com os quadrantes superiores na médio-lateral oblíqua e com os quadrantes laterais na craniocaudal; em B, mamografia com incidência médio-lateral oblíqua a 90°, mostrando a identificação com os dados do paciente longe da imagem da mama e em correspondência com os quadrantes superiores
Fonte: Acervo SQRI (A); Mama Imagem, cortesia da Dra. Selma Bauab (B).

Clique [aqui](#) e assista o vídeo explicativo com relação à identificação das mamografias.

3. Posicionamento e compressão

A qualidade da mamografia é influenciada por diversos fatores, dentre os quais se destacam, sem dúvida, a habilidade do técnico no posicionamento e na compressão da mama.

Posicionamento

O objetivo do posicionamento é incluir a máxima quantidade de glândula mamária na radiografia. A maior porção possível da mama deve ser incluída na mamografia e não deve haver dobras de pele ou projeções de outras partes do corpo sobre a imagem da mama.

Compressão

A compressão é necessária para:

- Imobilizar a mama, reduzindo o movimento da paciente.
- Reduzir a espessura da mama, contribuindo para redução da dose.
- Aproximar a mama do filme, contribuindo para aumentar o contraste e a nitidez, assim como reduzir a radiação espalhada.

- Diminuir a superposição de estruturas da mama, reduzindo a possibilidade de lesões falsas e permitindo que lesões suspeitas sejam detectadas com mais facilidade.

A compressão está correta quando há boa separação dos componentes da mama e não há perda de definição da imagem (borramento) em razão do movimento da paciente. Como critério geral, a mama deve ser comprimida até que a glândula fique uniformemente espalhada.

Segundo a legislação nacional (BRASIL, 1998), a força de compressão aplicada na mama deverá estar entre 11 kgf e 18 kgf (108 N e 177 N).

Em certos casos, **por medo de causar desconforto** para a paciente, o **técnico não efetua a compressão adequada**, resultando em **imagem pobre e com maior dose de radiação**. Por outro lado, nas situações com **compressão exagerada**, a dor pode levar a paciente a rejeitar o exame, constituindo um **possível obstáculo** para a realização de **mamografias periódicas**.

Antes de iniciar o exame, você deve explicar à paciente que a compressão dura apenas alguns segundos e que, embora desconfortável, é necessária para assegurar maior qualidade da imagem. As pacientes toleram melhor a compressão mamária quando são preparadas e quando essa compressão é feita gradativamente.

A placa ou bandeja de compressão utilizada na mamografia pode ser vista na Figura 40.



Figura 40. Placa ou bandeja de compressão usada para a realização de mamografia
Fonte: Acervo Mama Imagem, cortesia da Dra. Selma Bauab.

Clique [aqui](#) e assista o vídeo explicativo com relação à compressão.

Fim da **Aula 1** - Unidade V

4. Controle da exposição

Você já sabe que os mamógrafos possuem um CAE, detector (fotocélula) que mede a quantidade de radiação transmitida pelo receptor e finaliza a exposição quando a dose atinge o valor preestabelecido correspondente à DO desejada no filme.

Essa fotocélula é encontrada em todo aparelho com dispositivo automático ou semiautomático de exposição.

Na Figura 41, observe o **posicionamento da fotocélula**, localizada abaixo do *bucky*. A maioria dos mamógrafos apresenta três ou mais opções de posicionamento da fotocélula. As meias-luas na bandeja de compressão representam as possibilidades de posicionamento da fotocélula.

Para uma exposição ideal, a fotocélula deve ser posicionada sob uma parte representativa da mama, que geralmente fica no terço anterior. Nessa parte, costuma existir maior

quantidade de glândula, pois a variação na distribuição do componente glandular e do gorduroso é maior nas áreas próximas da parede torácica. Isso aumenta o risco de a fotocélula ficar sob uma área não representativa da mama.




Figura 41. Localização da fotocélula. Em A, o *bucky* está sendo retirado pelo técnico; em B, equipamento sem o *bucky*, quando é possível visualizar a localização da fotocélula (seta)

Fonte: Acervo Mama Imagem, cortesia da Dra. Selma Bauab.

Posicione a fotocélula de modo que a mama a cubra completamente, caso contrário, a fotocélula receberá uma dose de radiação bem maior que a adequada e cortará a exposição muito precocemente, produzindo uma imagem subexposta.

O posicionamento impróprio da fotocélula é a fonte de erro mais frequente das exposições incorretas.

Observe, na Figura 42, as posições da fotocélula.

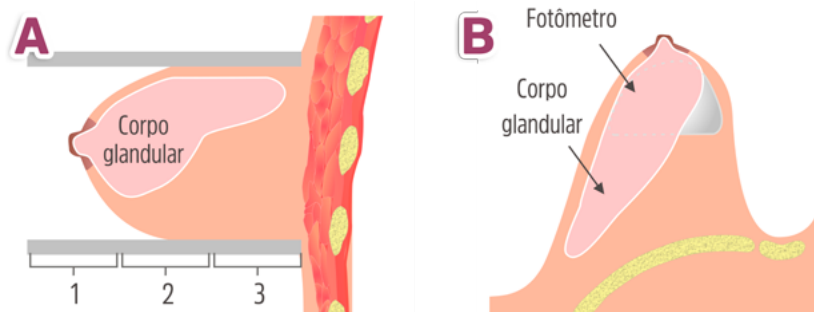


Figura 42. Posições da fotocélula. Em A, visão lateral da mama comprimida: posições inadequadas em 1 e 3, correta em 2; em B, visão superior da mama comprimida
Fonte: Acervo SQRI.

Em equipamentos modernos, o CAE é ajustado por computador, mas todos os mamógrafos devem permitir o controle de exposição manual.

Existem situações, como no caso de mamas com implantes de silicone, em que o técnico deve selecionar o kV e o mAs (técnica manual), caso contrário, a fotocélula lerá a alta radiodensidade dos implantes e o parênquima mamário ficará superexposto à radiação.

Ao ajustar manualmente a exposição, o técnico seleciona o produto mAs de acordo com a espessura da mama e a radiodensidade estimada. Se a paciente ainda não fez mamografia, o técnico estima essencialmente a radiodensidade de acordo com a consistência do tecido. Isso requer experiência. É útil a verificação nos registros dos valores de exposição dos exames precedentes. Por isso, é importante registrar a espessura e o grau de compressão, o produto mAs, o ajuste de kV e a combinação de alvo-filtro em cada exame mamográfico.

Cálculo do kV

Para cálculo do kV, utilize a equação: $kV = (\text{espessura da mama comprimida} \times 2) + \text{constante do aparelho}$ (geralmente 20 nos mamógrafos).

Clique [aqui](#) e veja o vídeo explicativo com relação ao uso do Controle Automático de Exposição – CAE.

5. Escolha do receptor de imagem

Antes de iniciar a mamografia, você deverá escolher o tamanho de receptor de imagem mais apropriado para a mama a ser radiografada.

Em cada unidade de mamografia, devem estar disponíveis os receptores de imagem **18 cm x 24 cm** e **24 cm x 30 cm**.

Se o receptor selecionado for muito pequeno, os quadrantes inferiores da mama e a região axilar podem ser excluídos da imagem.

Se um receptor for muito maior que o tamanho da mama resultará em:

- Interposição de outras partes do corpo entre o chassi grande e a mama.
- Dificuldade de se obter uma boa compressão, com curvatura da mama na incidência MLO.
- Pouca separação das estruturas.
- Artefatos por movimento.

- Exposição imprópria.

A maioria das mamas pode ser radiografada com o receptor de 18 cm x 24 cm. No caso das volumosas, o receptor de 24cm x 30cm é o mais indicado.

Em alguns mamógrafos digitais (sistema DR), não há necessidade de o técnico determinar o tipo de receptor de imagem a ser utilizado, pois os aparelhos não possuem receptores de tamanhos diferentes, mas sim um único receptor, fixo no braço do mamógrafo.

Observe, na Figura 43 um receptor de imagem muito pequeno para a mama excluindo a parte inferior na mamografia.

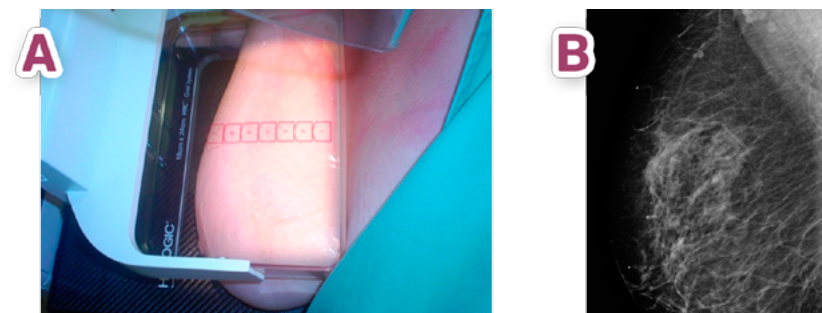


Figura 43. Receptor pequeno para a mama. Em A, receptor de imagem não adequado ao tamanho da mama; em B, mamografia obtida, cortando parte dos quadrantes inferiores e com angulação não adequada. Fonte: Acervo SQRI.

Clique [aqui](#) e veja o vídeo explicativo com relação à escolha do receptor de imagem.

6. Quadrantes e regiões da mama

Para correta realização da mamografia e localização das lesões, é importante que o técnico conheça a divisão clínica da mama.

A mama é dividida em quadrantes e regiões. Os quadrantes da mama são:

- superior lateral;
- superior medial;
- inferior lateral;
- inferior medial.

As regiões são: retroareolar, central e prolongamento axilar.

6.1. Quadrantes

Na visão frontal da mama, podem-se traçar linhas imaginárias, passando pelo mamilo, para dividir a mama em

quatro quadrantes, conforme ilustrado na Figura 44.

A linha imaginária que passa pelos mamilos horizontalmente divide cada mama em metade superior e inferior (Figura 44 - linha cheia azul). As linhas imaginárias que passam verticalmente pelos mamilos dividem cada mama em metade lateral e medial (Figura 44 - linha pontilhada vermelha).

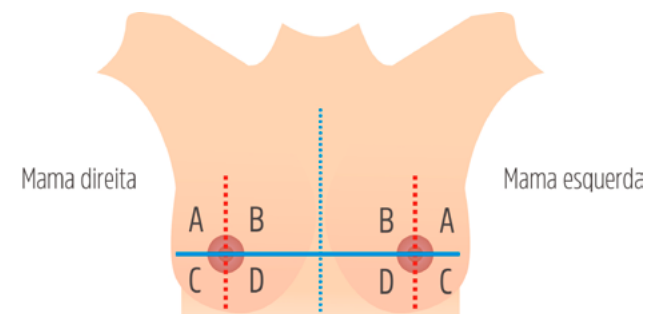


Figura 44. Quadrantes da mama. A linha cheia azul divide cada mama em metade superior e inferior. As linhas pontilhadas vermelhas dividem cada mama em metade lateral e medial. Em A, quadrante superior lateral; em B, quadrante superior medial; em C, quadrante inferior lateral; em D, quadrante inferior medial. Fonte: Hospital do Câncer III, INCA.

O conjunto da divisão das linhas vai indicar o quadrante da mama, iniciando a denominação do quadrante sempre pela indicação superior ou inferior. Assim, conforme a Figura 44, se uma lesão estiver em A, o quadrante será o superior lateral; se estiver em B, o quadrante será o superior medial;

se estiver em C, o quadrante será o inferior lateral e se estiver em D, o quadrante será o inferior medial.

Também pode acontecer de a lesão estar na projeção da linha azul e da linha vermelha da Figura 44. Nesse caso, a localização será a união dos quadrantes superiores, inferiores, laterais e mediais, conforme ilustrado na Figura 45.

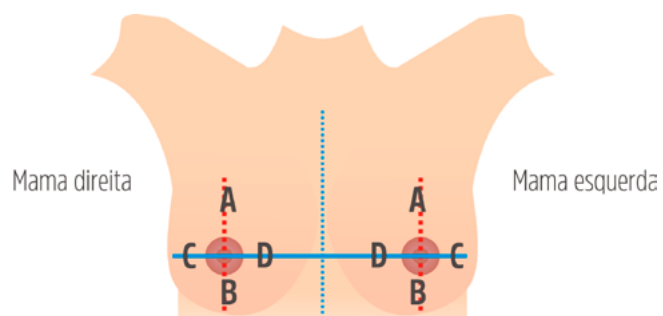


Figura 45. União de cada quadrante. Em A, união dos quadrantes superiores; em B, união dos quadrantes inferiores; em C, união dos quadrantes laterais; em D, união dos quadrantes mediais
Fonte: Hospital do Câncer III, INCA.

A correlação entre os desenhos das Figuras 44 e 45 e as radiografias para localização das lesões será feita na próxima aula (item 7).

6.2 Regiões da mama

Além dos quadrantes, existem regiões específicas da mama que são: retroareolar, central e prolongamento axilar.

Por definição, a região retroareolar está abaixo do complexo areolopapilar, com extensão entre 2 cm e 3 cm. A continuação da região retroareolar, na profundidade da mama, chama-se região central. Ambas são bem identificadas na visão lateral da mama.

O prolongamento axilar representa uma região entre o final da mama e a axila, na porção mais baixa.

Na Figura 46, estão ilustradas as regiões da mama.

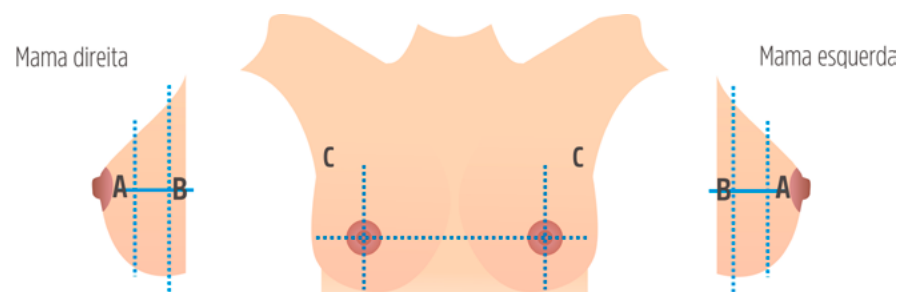
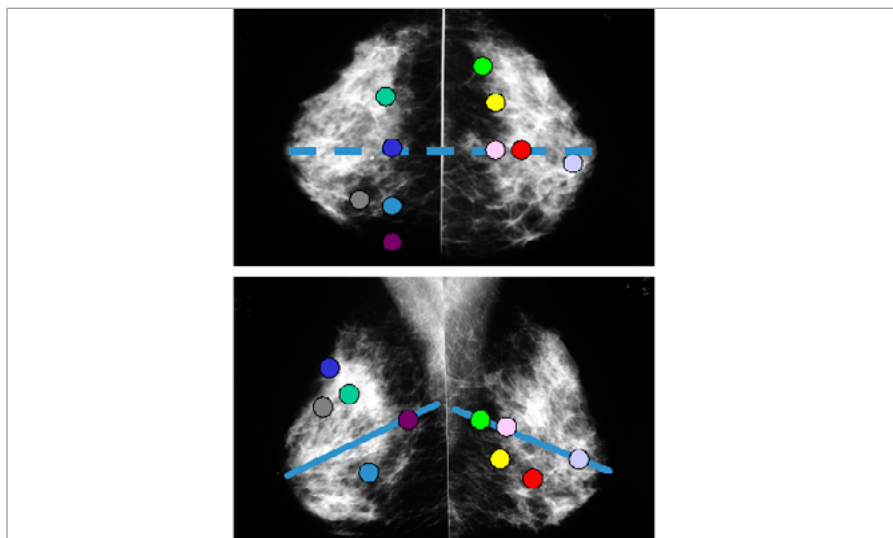


Figura 46. Regiões da mama. Em A, região retroareolar; em B, região central; em C, prolongamento axilar
Fonte: Hospital do Câncer III, INCA.

Veja mais exemplos de diversas localizações de lesões na mama.

Localizações de lesões na mama



| MAMA DIREITA | MAMA ESQUERDA |
|--|---|
| Verde - quadrante superior lateral - QSL | Amarela - quadrante inferior lateral - QIL |
| Azul - união dos quadrantes superiores - UQS | Verde-claro - união dos quadrantes laterais - UQL |
| Azul-claro - quadrante inferior medial - QIM | Lilás - região retroareolar - RRA |
| Cinza - quadrante superior medial - QSM | Vermelha - união dos quadrantes inferiores - UQI |
| Roxa - união dos quadrantes mediais - UQM | Rosa - região central - RC |

Figura 47. Localização das lesões
 Fonte: Acervo de imagens do HCIII.

7. Incidências mamográficas e manobras

Será abordada, agora, a realização do exame mamográfico propriamente dito. O exame é composto pelas incidências básicas, mas incidências adicionais e manobras podem ser realizadas, dependendo de cada caso.

- Incidências são projeções que seguem posicionamento padronizado. As incidências básicas são CC e MLO.
- Incidências complementares também seguem posicionamento padronizado, mas são utilizadas para estudo de regiões específicas da mama.
- Manobras são variações de posicionamento que utilizam angulação do tubo ou rotação da mama ou acessórios e que podem ser realizadas em conjunto com qualquer incidência (básica ou complementar).

7.1 Incidências mamográficas básicas

Tanto para rastreamento quanto para avaliação diagnóstica,

devem ser obtidas duas incidências mamográficas de cada mama: CC e MLO.

Incidência CC

Essa incidência inclui toda a glândula mamária, porção lateral e medial, exceto a porção axilar. A mama é radiografada com o feixe de raios X, indo da cabeça em direção aos pés.

Os passos para realizar a incidência CC estão descritos abaixo e ilustrados na Figura 48.

- Colocar o tubo em posição vertical, feixe perpendicular à mama.
- Posicionar-se na face medial da mama a ser examinada para ter contato visual com a paciente.
- Posicionar a paciente de frente para o receptor, com a cabeça virada para o lado oposto ao exame; do lado examinado, mão na cintura e ombro para trás ou braço ao longo do corpo, com o ombro em rotação externa.

- Elevar o sulco inframamário para permitir melhor exposição da porção superior da mama, próxima ao tórax.
- Centralizar a mama no *bucky*, com o mamilo paralelo ao filme.
- Observar que o *bucky* deve ficar mais próximo dos quadrantes inferiores.
- Posicionar as mamas de forma simétrica.
- Para melhorar a exposição dos quadrantes laterais, tracionar, levemente, a parte lateral da mama, antes de aplicar a compressão.
- Tracionar a mama e, sem soltá-la, efetuar a compressão.
- Fazer a suspensão e a tração com a mão espalmada, nunca com a ponta dos dedos, pois podem aparecer pregas inadequadas na imagem.
- Se aparecerem pregas, puxar a pele para desfazer as dobras, mas sem soltar a mama.

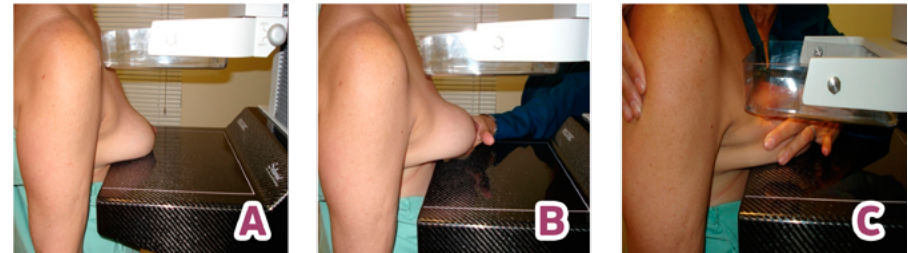

Figura 48. Incidência CC. Em A, mama relaxada; em B, elevando o sulco inframamário; em C, aplicando a compressão

Fonte: Acervo Mama Imagem, cortesia da Dra. Selma Bauab.

Dicas na realização da incidência CC:

- Não deixe os pés da paciente fora da linha do aparelho para evitar que apareçam dobras e a papila fique invertida.
- Posicione a cabeça da paciente para trás, ao longo do tubo.
- Se possível, coloque o braço da paciente do lado não radiografado, para frente, seguro na alça do braço do aparelho.
- No lado radiografado, o braço da paciente deve pender relaxado sobre seu lado, com o úmero rodado externamente, para evitar pregas da pele.

- Suspenda a mama até o ponto de mobilidade máxima antes de efetuar a tração para frente e a compressão.

Os critérios de qualidade utilizados na avaliação do posicionamento na incidência CC são os seguintes:

- Porção lateral e porção medial da mama incluídas na radiografia, sem “cortar” a parte glandular.
- Inclusão da camada adiposa posterior.
- Inclusão do músculo grande peitoral (pode ocorrer em de 30% a 40% das imagens, em virtude das diferenças anatômicas entre as pacientes).
- Radiografias simétricas.

Observe, na Figura 49, uma incidência CC bem posicionada, com toda a glândula, a camada adiposa posterior e o músculo peitoral incluídos na radiografia. A Figura 49 também mostra a maneira correta de colocar as radiografias no negatoscópio ou no monitor, para facilitar a comparação entre as mamas.

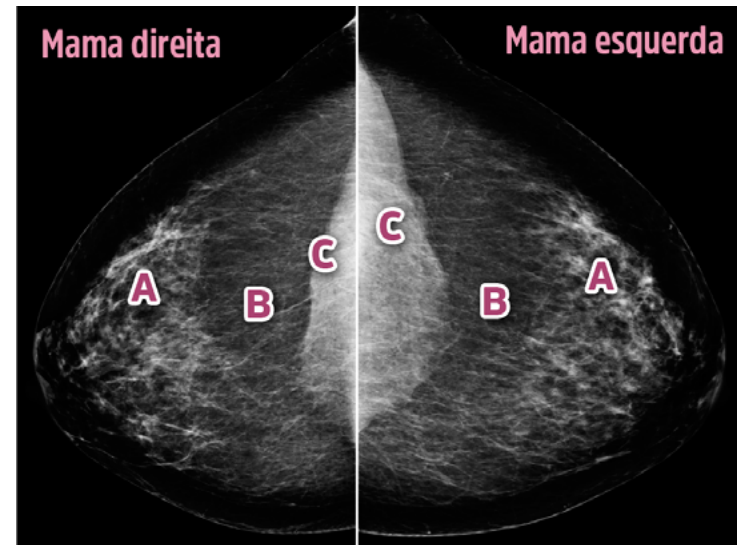


Figura 49. Incidência CC bem posicionada, maneira correta de colocar as radiografias no negatoscópio ou no monitor. Em A, glândula (parênquima); em B, camada adiposa posterior; em C, músculo grande peitoral (presente em de 30% a 40% das incidências CC)

Fonte: Acervo Mama Imagem, cortesia da Dra. Selma Bauab.

A Figura 50 utiliza as mesmas radiografias da Figura 49, mas faz a correlação com as linhas vermelhas, que dividem a mama em metade lateral e medial, mostradas nas Figuras 44 e 45, da aula 2. Na Figura 49, também há indicação da região retroareolar e da região central da mama, fazendo correlação com o desenho da Figura 46.

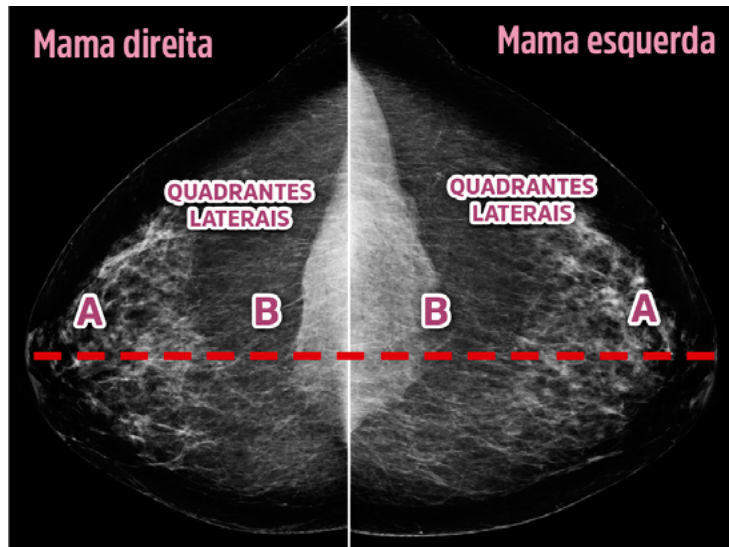


Figura 50. Quadrantes laterais e mediais, conforme divisão da linha imaginária vermelha (do mamilo até a porção posterior da radiografia). Em A, região retroareolar; em B, região central
 Fonte: Acervo Mama Imagem, cortesia da Dra. Selma Bauab.

Se o músculo peitoral não estiver presente na incidência CC, a adequação da inclusão da mama será determinada pela comparação com a MLO. O valor da distância mamilo-porção posterior da mama na MLO menos o valor da mesma distância na CC deve ser menor ou igual a 1 cm. Obtém-se o valor medindo a distância da papila até o vértice da musculatura peitoral na MLO e comparando-a com a

distância da papila até o ponto mais posterior do filme na incidência CC, conforme ilustração na Figura 51.

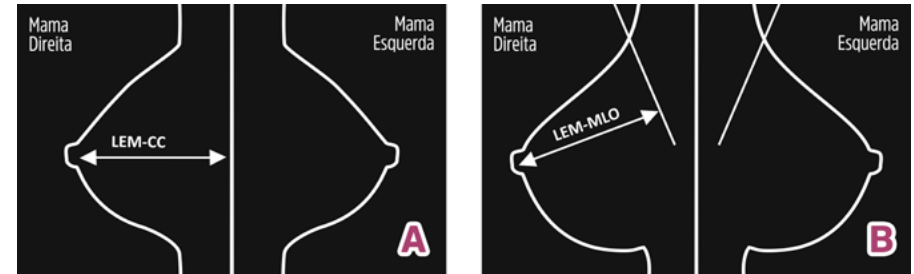


Figura 51. Esquema ilustrando a distância mamilo-porção posterior. Em A, na CC; em B, na MLO
 Fonte: Acervo SQRI.

Clique [aqui](#) e assista ao vídeo explicativo com relação ao posicionamento em CC.

Incidência MLO

Essa é a incidência que identifica melhor o tecido junto à parede do tórax e à cauda axilar. É também a que apresenta a maior probabilidade de incluir todo o tecido da mama.

Se algum tecido não for incluído nessa incidência, é mais provável que seja do quadrante inferior medial.

O termo “oblíquo” se aplica ao plano de compressão da mama e não à paciente, como em outras áreas da radiologia.

Os passos para realizar a incidência MLO estão descritos abaixo:

- Inicie o exame girando o tubo de Raios X, de modo que o suporte do filme fique paralelo ao músculo grande peitoral. A angulação pode variar de 30° a 60°, dependendo das características físicas da paciente (Figura 52).

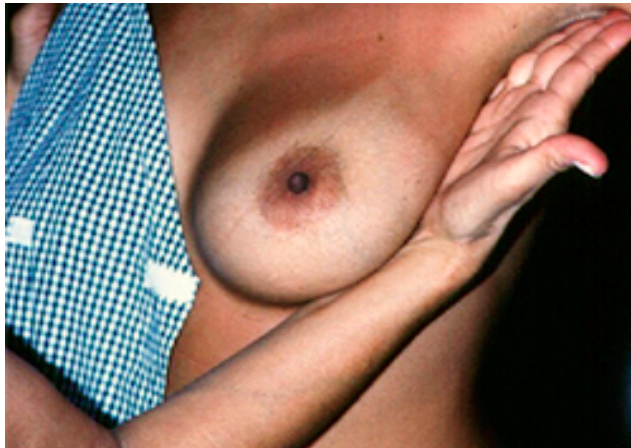

Figura 52. Verificação da obliquidade do músculo grande peitoral, para posicionamento da MLO
Fonte: Acervo Mama Imagem.

- Escolha o ponto onde deverá ser colocado o canto do *bucky*. Para isso, mentalmente, divida a axila da paciente em três partes, colocando o *bucky* no terço posterior (Figura 53). Não coloque o *bucky* muito alto na axila, pois dificulta a tração da mama para frente.

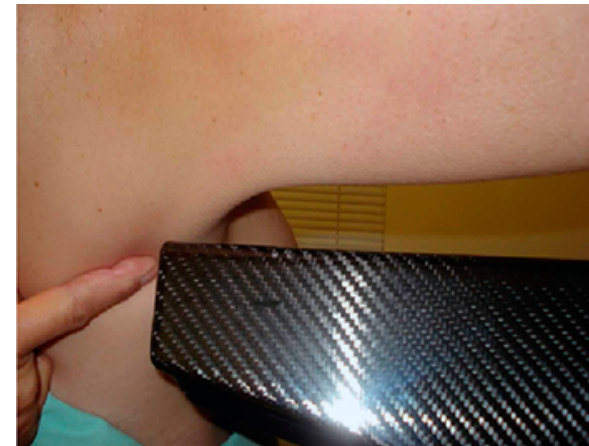


Figura 53. Colocação do canto do *bucky* na axila
Fonte: Acervo Mama Imagem.

- Eleve o braço da paciente, orientando-a a apoiar a mão na lateral do aparelho e a manter a musculatura relaxada. O braço nunca deve estar mais elevado do que o ombro (Figura 54).

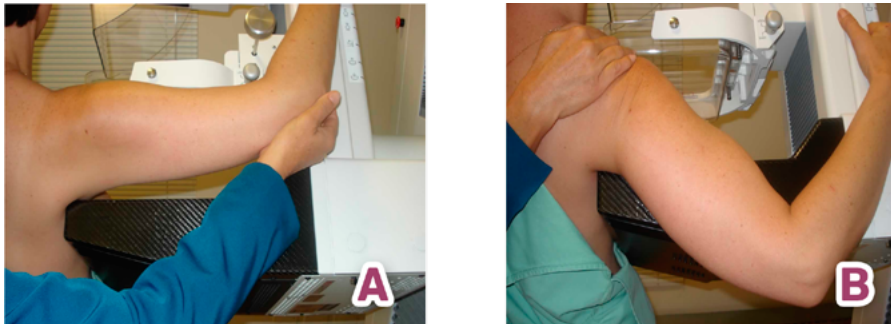


Figura 54. Elevação do braço da paciente na incidência MLO. Em A, apoio do braço no aparelho; em B, elevação do braço em relação ao ombro

Fonte: Acervo Mama Imagem, cortesia da Dra. Selma Bauab.

- Suspenda a mama e tracione-a para frente (Figura 55 A) – tanto a suspensão quanto a tração da mama devem ser feitas com a mão espalmada, nunca com a ponta dos dedos, pois poderiam aparecer pregas inadequadas.
- Se aparecerem pregas na região axilar, puxe a pele para desfazer a dobra, sem soltar a mama.
- Com a outra mão sobre o ombro da paciente, atente para que ela permaneça com o braço relaxado sobre o *bucky* (Figura 55 B).
- Mantenha o *bucky* próximo aos quadrantes laterais.

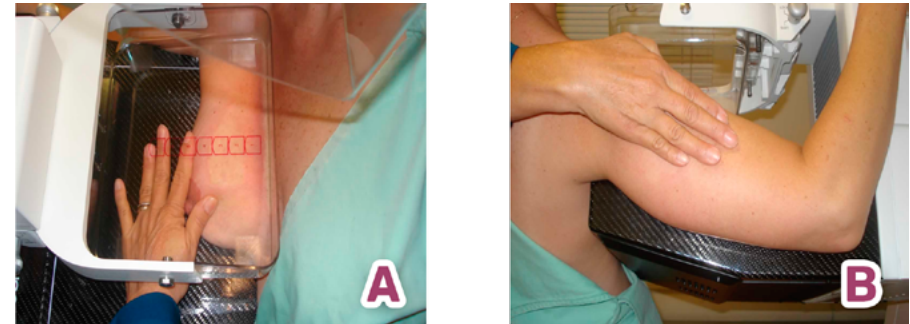


Figura 55. Realização da incidência MLO. Em A, tração da mama; em B, relaxamento do braço da paciente

Fonte: Acervo Mama Imagem, cortesia da Dra. Selma Bauab.

- Abra o sulco inframamário, localizado entre o vértice da mama e o abdome, e efetue a compressão (Figura 56).

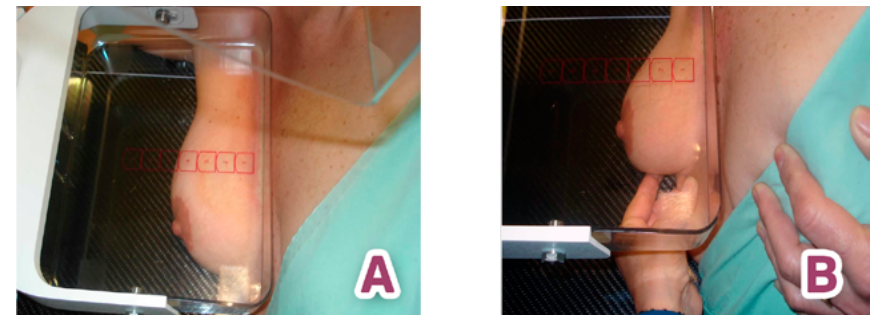


Figura 56. Incidência MLO. Em A, abertura do sulco inframamário; em B, compressão

Fonte: Acervo Mama Imagem, cortesia da Dra. Selma Bauab.

Dica na realização da incidência MLO:

- Não deixe os pés da paciente fora da linha do aparelho para evitar que apareçam dobras e a papila fique invertida.
- Gire a paciente de forma que ela fique voltada para a unidade de mamografia. Dessa forma, serão incluídas as porções mediais da mama e a prega inframamária ficará visível na mamografia.
- Eleve a mama.
- Puxe a mama firmemente para frente e medialmente.
- Como único ponto de referência constante, projete a papila idealmente na tangencial do feixe de raios X em todas as imagens. Isso reduz a possibilidade de confundir-se a papila com um nódulo, ou um nódulo periareolar verdadeiro com a papila.
- Se aparecer uma parte do úmero na imagem, é um sinal de compressão inadequada.

- Cuide para que outras regiões não apareçam na radiografia (queixo, cabelo, mão).
- Solicitar que a paciente encolha o abdome para facilitar o posicionamento do sulco inframamário.

Situações que podem prejudicar a estabilidade da paciente e resultar em mamografia tremidas: joelho fletido, quadril torto, pés afastados do aparelho, elevação dos calcanhares e quadril desalinhado (Figura 57).

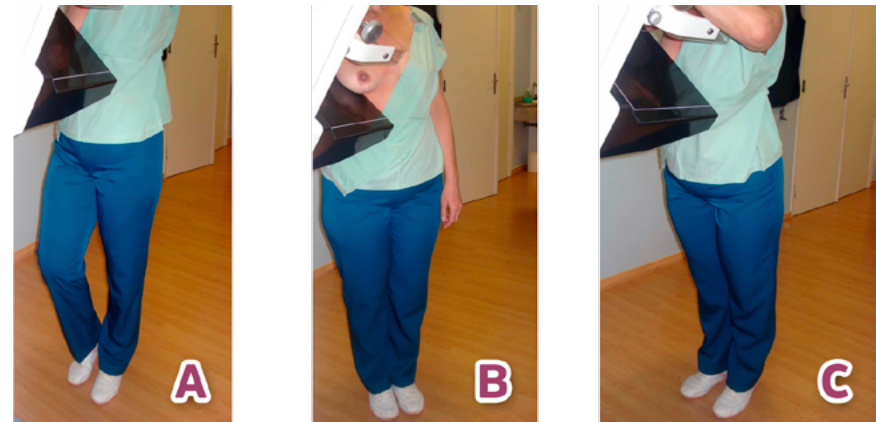


Figura 57. Situações que prejudicam a estabilidade da paciente. Em A, joelho fletido; em B, quadril torto; em C, elevação dos calcanhares

Fonte: Acervo Mama Imagem, cortesia da Dra. Selma Bauab.

Os critérios de qualidade utilizados na avaliação do posicionamento na incidência MLO são os seguintes:

- O músculo peitoral maior tem de ser visto, pelo menos, no nível da papila ou abaixo. Para verificação, traça-se uma linha imaginária da papila até o vértice do músculo peitoral, com um ângulo perpendicular ao músculo ou à borda do filme, o que atingir primeiro.
- Os elementos posteriores a anteriores da mama devem estar bem separados, com boa identificação das estruturas adjacentes ao grande peitoral.
- A prega inframamária deve ser incluída inferiormente.
- A papila deve ficar paralela ao filme, sem se sobrepor à imagem.
- Uma boa inspeção não deve mostrar evidência de borramento por movimento.
- A angulação deve ser simétrica.
- O músculo pequeno peitoral não deve estar incluído na imagem.

Na Figura 58, está um exemplo de incidência MLO bem posicionada, mostrando toda a glândula, a camada adiposa posterior, o músculo grande peitoral abaixo da linha do mamilo e a prega inframamária. A Figura 58 também mostra a maneira correta de colocar as radiografias no negatoscópio ou no monitor, para facilitar a comparação entre as mamas.

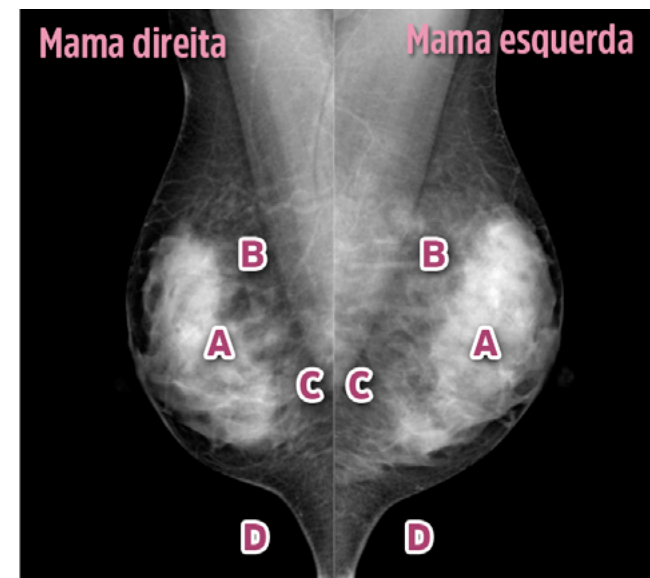


Figura 58. Incidência MLO bem posicionada, maneira correta de colocar as radiografias no negatoscópio ou no monitor. Em A, glândula; em B, camada adiposa posterior; em C, músculo grande peitoral abaixo da linha do mamilo, ambos com angulação simétrica; em D, sulco inframamário
Fonte: Acervo Mama Imagem, cortesia da Dra. Selma Bauab.

A Figura 59 utiliza as mesmas radiografias da Figura 58, mas faz a correlação com as linhas azuis, que dividem a mama em metade superior e inferior, mostradas nas Figuras 44 e 45. Na MLO, a linha imaginária azul tem inclinação e faz 90° com o músculo grande peitoral, por causa da obliquidade do tubo, utilizada para posicionamento da incidência. Na Figura 58, também há indicação da região retroareolar, da região central e do prolongamento axilar, fazendo correlação com o desenho da Figura 46.

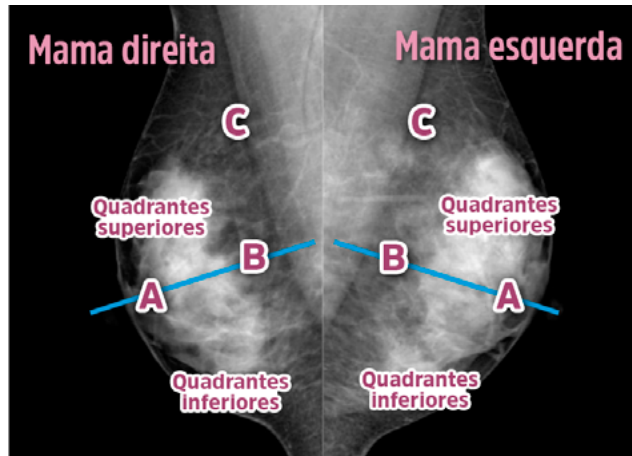


Figura 59. Quadrantes superiores e inferiores, conforme divisão da linha imaginária azul (oblíqua, do mamilo até a porção posterior da radiografia). Em A, região retroareolar; em B, região central; em C, prolongamento axilar

Fonte: Acervo Mama Imagem, cortesia da Dra. Selma Bauab.

Clique [aqui](#) e Assista ao vídeo explicativo com relação ao posicionamento em MLO.

7.2 Incidências complementares ou adicionais

A necessidade de uma incidência adicional, embora aumente a ansiedade da paciente, não significa em hipótese alguma a certeza de um câncer de mama.

As principais incidências complementares são: CC exagerada, CC medialmente exagerada (*cleavage*), caudocranial, médio-lateral (ML) (ou perfil), lateromedial (ou *contact*) e axilar.

CC lateralmente exagerada (ou XCC)

Também chamada simplesmente de CC exagerada (XCC), é uma incidência CC, com ênfase na exposição dos quadrantes laterais.

Indicação

Exposição adicional dos quadrantes laterais, incluindo a cauda de Spence (glândula mamária que “invade” a axila, lateralmente à borda lateral do músculo grande peitoral).

Posicionamento

- Rotação do tubo de 5° a 10°, feixe de cima para baixo

(os quadrantes laterais ficam um pouco mais altos).

- Paciente posicionada como na CC, com ligeira rotação para centralizar os quadrantes laterais no *bucky*.
- Elevar o sulco inframamário.
- Mamilo paralelo ao *bucky*.
- *Bucky* próximo dos quadrantes inferiores.
- Cleópatra - representa variação da XCC, sendo realizada com o tubo vertical, feixe perpendicular à mama e a paciente bem inclinada sobre o *bucky*.
- Escolher entre realizar XCC ou Cleópatra depende apenas da facilidade de posicionamento para cada paciente, pois as duas incidências têm o mesmo resultado radiográfico.

Critério de avaliação

Na XCC, uma pequena porção do músculo peitoral deve ser vista na incidência.

Na Figura 60, está ilustrada a realização da incidência XCC e um exemplo da radiografia, incluindo parte do músculo grande peitoral.




Figura 60. Incidência XCC. Em A, posicionamento; em B, radiografia
Fonte: Acervo Mama Imagem.

Clique [aqui](#) e assista ao vídeo explicativo com relação ao posicionamento em XCC.

CC medialmente exagerada (ou *cleavage* – CV)

É uma incidência CC, com ênfase na exposição dos quadrantes mediais, também é chamada de CV.

Indicação

Exposição adicional dos quadrantes mediais.

Posicionamento

- Tubo vertical, feixe perpendicular à mama.

- Posição da paciente, como na CC, com os quadrantes mediais da mama a ser examinada, centralizados no *bucky* (o sulco intermamário e a mama oposta também ficam sobre o *bucky*).
- Elevar o sulco inframamário.
- Mamilo paralelo ao filme.
- *Bucky* próximo dos quadrantes inferiores.

Critério de avaliação

A CV deve incluir o sulco intermamário e parte da mama oposta.

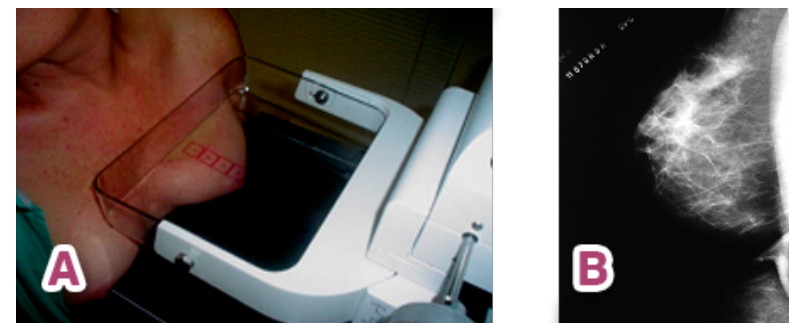

Figura 61. Incidência CV (ou CC medialmente exagerada). Em A, posicionamento; em B, radiografia
Fonte: Acervo Mama Imagem (A) e cortesia da Dra. Selma Bauab (B).

Na Figura 61, está ilustrada a realização da incidência CV e um exemplo da radiografia, incluindo parte do sulco intermamário e a mama oposta.

Caudocranial (reverse craniocaudal - RCC)

É uma variação da incidência CC, só que “ao contrário”.

Indicação

- No exame da mama masculina ou feminina muito pequena (se houver dificuldade de realizar a CC, face ao pequeno volume da mama, pois, como a placa de compressão vem de baixo, essa incidência não exclui os tecidos fixos na região superior e pode mostrar mais tecido posterior).
- Paciente com marca-passo, paciente com cifose acentuada.
- Paciente grávida (nos raros casos em que há indicação de mamografia em gestantes, o exame deve ser realizado com avental de chumbo no abdome e as incidências

básicas também são CC e MLO; podendo a CC ser substituída pela RCC se o volume do útero gravídico permitir).

- Para marcação pré-cirúrgica de lesões não palpáveis da mama, se a lesão estiver nos quadrantes inferiores e essa for a menor distância pele-lesão.
- Não é recomendada para pacientes com ascite ou abdome volumoso, independentemente do sexo.

Posicionamento

- Rotação do tubo a 180°, feixe perpendicular à mama.
- Paciente de frente para o *bucky*, ligeiramente inclinada sobre o tubo.
- Elevar o sulco inframamário além do limite normal.
- Centralizar a mama, comprimir de baixo para cima.
- *Bucky* próximo dos quadrantes superiores.

Critério de avaliação

Incluir a maior parte possível da mama na radiografia.

Na Figura 62, está ilustração do posicionamento da RCC.

Assista ao [vídeo](#) explicativo com relação ao posicionamento em caudocranial.

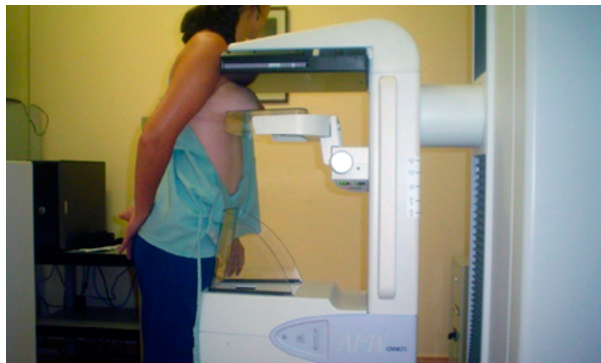

Figura 62. Incidência RCC (caudocranial), posicionamento
Fonte: Acervo Mama Imagem, cortesia da Dra. Selma Bauab.

Médio-lateral (ML)

Essa incidência deve incluir, obrigatoriamente, parte do prolongamento axilar e é também chamada de perfil absoluto, perfil externo ou simplesmente P.

Indicação

Na manobra angular e na verificação do posicionamento do fio metálico, após marcação pré-cirúrgica de lesões não palpáveis.

Posicionamento

- Rotação do tubo a 90° , feixe perpendicular à mama.
- Paciente de frente para o *bucky*, braço do lado do exame relaxado e o cotovelo dobrado; levantar e colocar a mama para frente; o ângulo superior do receptor atrás da margem lateral do grande peitoral.
- Centralizar a mama e manter o mamilo paralelo ao filme.
- *Bucky* próximo dos quadrantes externos.

Critério de avaliação

Parte do músculo grande peitoral deve estar na radiografia.

Na Figura 63, há ilustração do posicionamento e uma radiografia ML.

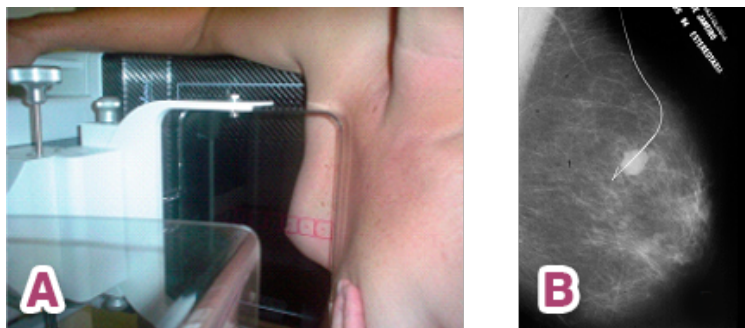

Figura 63. Incidência ML. Em, A posicionamento; em B, radiografia (controle do fio após marcação pré-cirúrgica)

Fonte: Acervo Mama Imagem, cortesia da Dra. Selma Bauab.

Lateromedial (LM)

Essa incidência, também chamada de P interno ou *contact*, deve incluir, obrigatoriamente, parte do prolongamento axilar.

Indicação

Estudo de lesões nos quadrantes mediais, principalmente as localizadas próximas do esterno.

Posicionamento

- Rotação do tubo a 90°, feixe perpendicular à mama.

- Paciente de frente para o *bucky*, braço do lado examinado elevado, fazendo 90° com o tórax e apoiado no *bucky*.
- Centralizar a mama, manter o mamilo paralelo ao filme.
- *Bucky* próximo dos quadrantes mediais.
- Comprimir a partir da linha axilar posterior em direção à mama.

Critério de avaliação

Parte do músculo grande peitoral deve estar na radiografia.

Na Figura 64, há ilustração do posicionamento LM.



Figura 64. Incidência LM, posicionamento

Fonte: Acervo Mama Imagem, cortesia da Dra. Selma Bauab.

Assista ao [vídeo](#) explicativo com relação ao posicionamento em LM a 90°.

Axilar

Representa a radiografia direcionada para a região axilar.

Indicação

Avaliação da lesão na região axilar.

Posicionamento

- Rotação do tubo a 90°.
- Feixe perpendicular à axila.
- *Bucky* próximo aos quadrantes laterais.
- Incluir maior porção da axila, sem necessidade de incluir toda a mama.
- Incluir parte do músculo pequeno peitoral.

Critério de avaliação

- Inclusão de grande parte do músculo grande peitoral, parte do músculo pequeno peitoral e os linfonodos axilares.

Na Figura 65, há ilustração do posicionamento e uma radiografia axilar.




Figura 65. Incidência axilar. Em A, posicionamento; em B, radiografia (em paciente com implante)
Fonte: Acervo Mama Imagem, cortesia da Dra. Selma Bauab.

Fim da **Aula 4** - Unidade V

7.3 Manobras

Manobras são posicionamentos especiais que podem ser feitos em qualquer incidência, para resolver problemas específicos, porém algumas combinações têm resultado mais eficiente na resolução de problemas.

As manobras são: compressão seletiva, ampliação geométrica ou verdadeira, associação compressão seletiva e ampliação, angular, rotacional, tangencial e Eklund.

Manobra compressão seletiva

A compressão seletiva **“espalha” o parênquima mamário**, diminuindo o “efeito de soma” (superposição de estruturas com densidade radiográfica semelhante), que pode ser responsável por imagens “caprichosas”. Essa manobra também é chamada de compressão focal e **pode ser realizada em qualquer incidência**.

Indicação

- Estudo de áreas densas (assimetria focal, distorção focal).

- Análise do contorno de nódulos.

Posicionamento

- Encaixar o compressor pequeno (redondo ou retangular) para comprimir somente a área de interesse, com o feixe colimado nessa pequena área. Pode ser executada em qualquer plano de imagem.
- Primeiramente, localize a imagem na mamografia - usando os dedos (ou medida com régua), meça a distância da imagem até a papila.
- Transfira a medida para a mama da paciente, marcando o local com a caneta.
- Comprima a área marcada.

Na Figura 66, estão os passos para realizar a manobra compressão localizada.

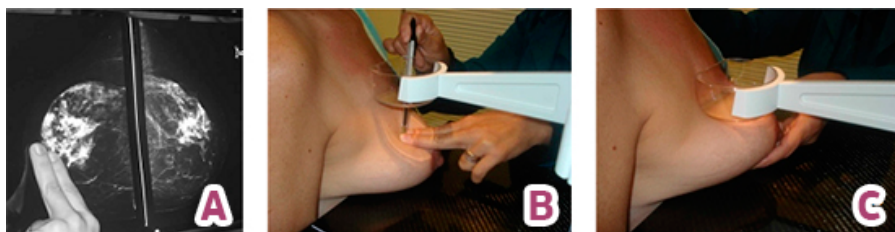

Figura 66. Compressão seletiva. Em A, medida na radiografia; em B, transferência da medida para a mama e marcação do local com caneta; em C, compressão seletiva aplicada no ponto marcado
Fonte: Acervo Mama Imagem, cortesia da Dra. Selma Bauab.

Clique [aqui](#) e assista ao vídeo explicativo com relação à manobra compressão seletiva.

Manobra ampliação geométrica ou ampliação verdadeira

Representa a ampliação de parte da mama, que pode ser realizada em qualquer incidência. Diferente da ampliação digital, que é feita no monitor, a ampliação geométrica implica nova exposição da paciente.

Indicação

Avaliar detalhe de áreas suspeitas e, principalmente, estudar a forma das microcalcificações.

Posicionamento

- Usar o dispositivo para ampliação, de acordo com o aumento desejado.
- Colocar o compressor para ampliação.
- Mudar para foco fino (0,1 mm) - em alguns aparelhos, quando a bandeja de ampliação é colocada, ocorre a mudança automática para foco fino.

Na Figura 67, há ilustração da manobra ampliação geométrica.

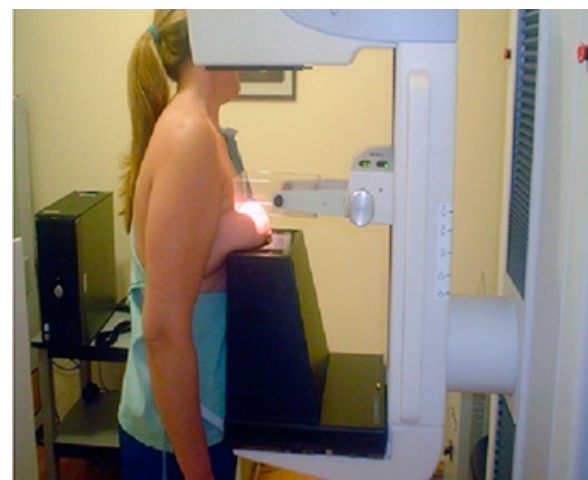


Figura 67. Manobra ampliação geométrica, posicionamento
Fonte: Acervo Mama Imagem, cortesia da Dra. Selma Bauab.

Clique [aqui](#) e assista ao vídeo explicativo com relação à manobra de ampliação geométrica.

Manobra associação entre compressão e ampliação geométrica

A ampliação geométrica é utilizada simultaneamente com a compressão seletiva, permitindo obter os benefícios das duas manobras e racionalização no uso dos materiais. Pode ser feita em qualquer incidência.

Indicação

Avaliar detalhes de estruturas e dissociar áreas densas.

Posicionamento

- Usar o dispositivo para ampliação.
- Encaixar o compressor para compressão seletiva e ampliação (o braço do compressor é diferente do compressor focal simples).
- Medir o local da lesão - mesmos passos da compressão seletiva.

Na Figura 68, estão os acessórios para a manobra associação entre compressão focal e ampliação geométrica.

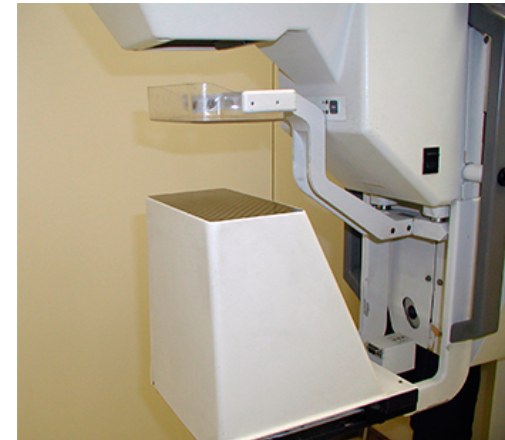


Figura 68. Manobra associação entre compressão seletiva e ampliação geométrica, acessórios (dispositivo de ampliação e compressor)

Fonte: Acervo SQRI.

Manobra angular

A manobra angular original consistia em realizar incidências com várias angulações do tubo, para dissociar imagens sugestivas de superposição de estruturas (efeito de “soma”). Atualmente, é mais empregada, com excelente aproveitamento, quando a imagem a ser estudada foi

visibilizada na MLO e o tubo é angulado diretamente para 90° (ML), para permitir completa dissociação de estruturas.

Indicação

- Estudo de áreas densas, identificadas na incidência MLO, que podem representar superposição de estruturas.
- A manobra angular pode substituir a compressão seletiva.

Posicionamento

- Após identificação da alteração na MLO, realizar incidência em ML.

Na Figura 69, está o exemplo de lesão que não persistiu, representando superposição de estruturas, na manobra angular.

Clique [aqui](#) e assista ao vídeo explicativo com relação à manobra angular ou variação de ângulo.

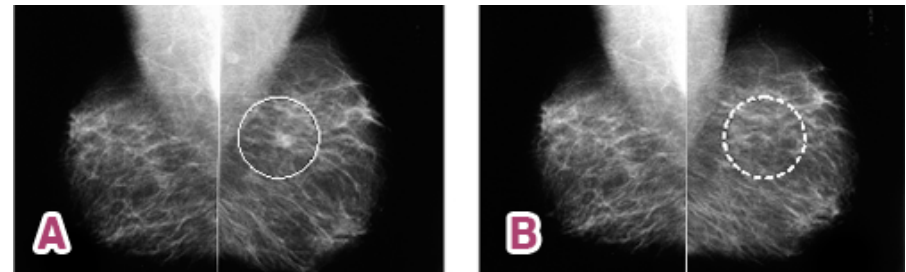


Figura 69. Manobra angular. Em A, incidência MLO com a alteração que sugere superposição de estruturas (círculo contínuo); em B, ML, com a dissociação da superposição de estruturas, que simulava lesão (círculo pontilhado)

Fonte: Hospital do Câncer III, INCA.

Manobra rotacional

Consiste em realizar rotação da mama no próprio eixo, para dissociar estruturas, também pode ser chamada de “rolada” e substitui a compressão seletiva. A manobra rotacional original consistia em mover os quadrantes superiores para um lado (lateral ou medial) e os quadrantes inferiores para o lado oposto. Atualmente, para facilitar a execução, utiliza-se apenas a rotação dos quadrantes que não estão em contato com o filme, antes de aplicar a bandeja de compressão.

Siglas:

- RM - rotação medial - na CC, rotação dos quadrantes superiores medialmente.
- RL - rotação lateral - na CC, rotação dos quadrantes superiores lateralmente.
- RS - rotação superior – no P, rotação dos quadrantes mediais superiormente.
- RI - rotação inferior – no P, rotação dos quadrantes mediais inferiormente.

Indicação

- Estudo de áreas densas, identificadas na incidência CC ou no P, que podem representar superposição de estruturas.
- A manobra rotacional pode substituir a compressão seletiva.

Posicionamento

- Na CC - deslocar, suavemente (em torno de 1 cm) os quadrantes superiores lateral ou medialmente.
- No P - deslocar, suavemente (em torno de 1 cm) os quadrantes mediais superior ou inferiormente.

- A escolha do sentido da rotação (lateral, medial, superior, inferior) vai depender da localização da lesão e principalmente do tipo de mama, pois essa manobra deve ser evitada nas mamas densas e predominantemente densas, uma vez que a glândula densa pode “esconder” a lesão.

Na Figura 70, está o exemplo de lesão que não persistiu, representando superposição de estruturas, na manobra rotacional.

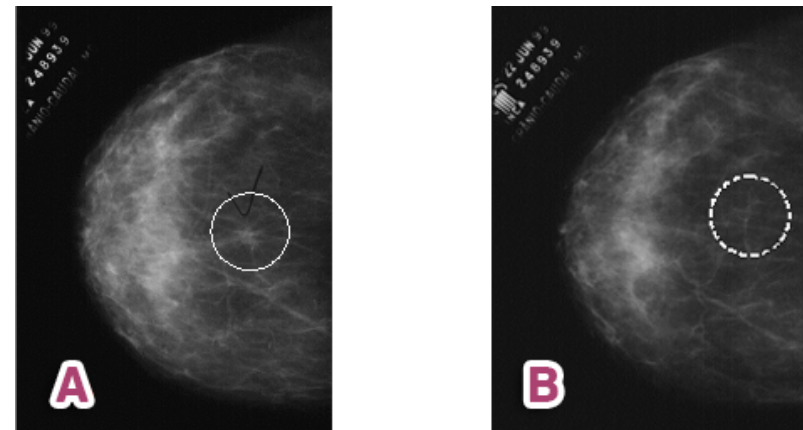


Figura 70. Manobra rotacional. Em A, incidência CC, com a alteração que sugere superposição de estruturas (círculo contínuo); em B, rotação lateral executada com rotação suave dos quadrantes superiores lateralmente, com a dissociação da superposição de estruturas, que simulava lesão (círculo pontilhado)

Fonte: Hospital do Câncer III, INCA.

Manobra tangencial

Consiste em fazer o feixe de raios X tangenciar a região da mama onde está a lesão a ser estudada.

Indicação

Para diagnóstico diferencial entre lesões cutâneas (cicatrices cirúrgicas, verrugas, calcificações, cistos sebáceos, cosméticos contendo sais opacos) e lesões mamárias.

Posicionamento

- Para realizar a manobra tangencial, é necessário dispor de marcadores metálicos, representados por chumbinhos (encontrados dentro de projétil de arma de fogo), miçangas e fios metálicos.

Os marcadores são colocados na pele com fita adesiva transparente (não utilizar esparadrapo comum, pois aparece na radiografia).

- Inicie grudando o marcador metálico na pele da paciente, sobre o local de interesse (a localização da lesão pode ser feita como na compressão seletiva).

- Posicione a mama de maneira que o feixe de raios X tangencie a marcação (pode-se realizar qualquer incidência, mesmo que não sejam padronizadas, desde que o feixe de raios X tangencie a área com o marcador).
- Efetue a compressão.

Na Figura 71, estão exemplos de posicionamento da manobra tangencial.

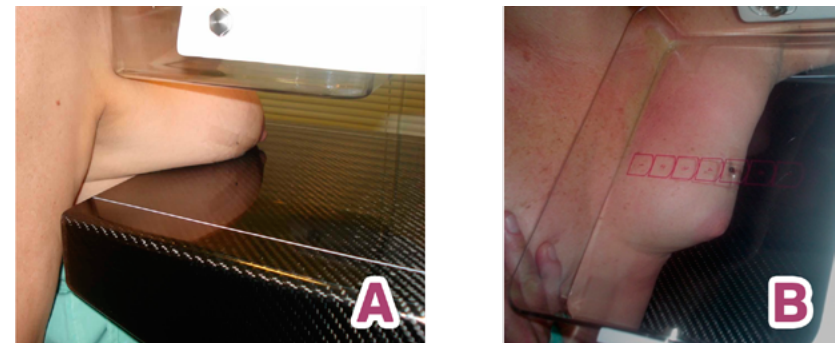


Figura 71. Manobra tangencial. Em A, posicionamento em craniocaudal com discreta rotação da mama; em B, posicionamento em médio-lateral oblíqua; em ambos, o feixe de raios X tangenciará a marcação metálica na pele

Fonte: Hospital do Câncer III, INCA.

Clique [aqui](#) e assista ao vídeo explicativo com relação à manobra tangencial.

Manobra de Eklund

Nas mamas com implantes, notadamente na mastoplastia de aumento, o parênquima encontra-se deslocado anteriormente pelo implante e há necessidade de deslocá-lo para avaliar o parênquima.

Indicação

- Complementação do exame de pacientes com implantes por cirurgia estética (mastoplastia de aumento).

Posicionamento

- Desloque o implante contra a parede torácica, enquanto estende o tecido mamário e depois aplique a compressão.
- Realize a manobra na CC e na MLO.
- A realização é mais fácil nos implantes de localização retropeitoral.
- Não realizar manobra de Eklund nas pacientes com contratura capsular (implantes endurecidos) ou nas

pacientes com implantes volumosos, que ocupam grande extensão das mamas.

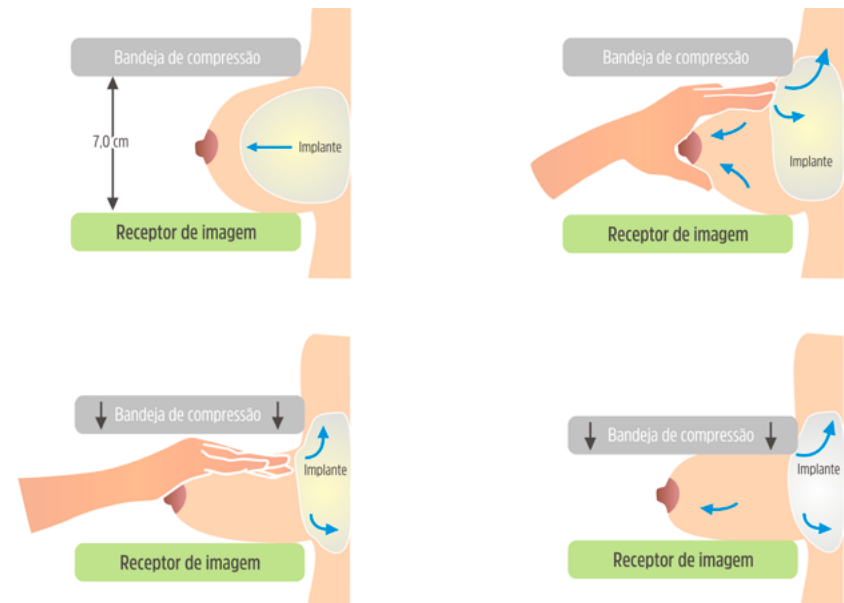


Figura 72. Manobra de Eklund na incidência CC. No sentido horário: posicionamento em CC, deslocamento do implante para a parede do tórax, aplicando a compressão e após a compressão aplicada
Fonte: Acervo SQRI e Eklund et al., 1988.

Clique [aqui](#) e assista ao vídeo explicativo com relação à Manobra de Eklund.

8. Rotinas de exame

As rotinas descritas a seguir podem ser adaptadas de acordo com cada serviço. As técnicas propostas também sofrerão mudança, dependendo do aparelho utilizado.

Mama feminina

- Fazer incidências básicas - CC e MLO.
- Usar modo automático (preferência) ou manual.

Mama masculina (ou feminina muito pequena)

- Fazer incidências básicas - CC e MLO.
- Fazer incidência RCC se a mama for muito pequena.
- Usar modo manual (preferência se a mama for muito pequena) ou automático.
- Manual - 25 kV – de 40 a 60 mAs (40 se tiver muita gordura).

Mamas com implantes

- Fazer incidências básicas - CC e MLO.
- Fazer incidências básicas usando a manobra de Eklund se for possível.
- Usar modo manual (preferência) ou automático.
- Manual - de 25 a 27 kV – de 40 a 60 mAs se a localização do implante for anteropeitoral, de 63 a 80 mAs se a localização do implante for retropeitoral.
- Nas pacientes com adenectomia subcutânea (o implante fica bem abaixo da pele, com pouco ou nenhum parênquima mamário) e na reconstrução com implantes, fazer o exame no manual, usando 25 kV - 40 mAs e não realizar manobra de Eklund.

Pacientes mastectomizadas

- Fazer incidências básicas do lado não operado - CC e MLO.
- Não radiografar o lado mastectomizado (plastrão), pois não há benefício diagnóstico.

Pacientes mastectomizadas com reconstrução

- Fazer incidências básicas do lado não operado - CC e MLO.
- Reconstrução com a mama oposta (bipartição) - radiografar a reconstrução, fazer CC e MLO e/ou P.
- Reconstrução com implante e/ou com retalho miocutâneo após mastectomia poupadora de pele ou poupadora de pele e complexo - radiografar a reconstrução, fazer CC e MLO e/ou P.
- Reconstrução com implante e/ou com retalho miocutâneo após mastectomia radical (retirada da pele e linfonodos) ou mastectomia simples (retirada de toda a mama) - não há necessidade de radiografar a mama reconstruída.

Mamas com cirurgia conservadora e radioterapia

- Fazer incidências básicas do lado não operado - CC e MLO.
- No lado operado, fazer também P com cicatriz marcada por fio metálico.

- Usar automático (preferência) ou manual.

Pacientes com volumosos tumores

- Fazer incidências básicas do lado sem lesão - CC e MLO.
- Do lado com tumor, fazer incidências básicas somente se a paciente suportar alguma compressão (não esqueça de deslocar a célula para a área mais densa, correspondente ao tumor, se estiver utilizando o automático).
- Fazer P do lado com tumor, caso não seja possível a MLO.

Pacientes gestantes

- Embora os cálculos de exposição de radiação ao útero, utilizando equipamento de mamografia dedicado, sugiram que não exista virtualmente nenhuma radiação que alcance o feto, quando indicada, a mamografia deve ser feita com avental de chumbo para proteger o abdome, e a CC pode ser substituída pela RCC, na gestação inicial.

Pacientes lactantes

- Não há contraindicação para a realização da mamografia, entretanto, o rastreamento costuma ser evitado durante a amamentação, já que a densidade mamária fica significativamente aumentada nesse período, diminuindo a sensibilidade do método para a detecção do câncer. Se o exame for indicado, fazer CC e MLO.

Pacientes com limitação de movimentos

- Pacientes que não permanecem em pé - o exame pode ser realizado com a paciente sentada; se houver dificuldade de realizar MLO, substituir por P (anotar na ficha!).
- Pacientes com limitação de movimento do braço - se não for possível realizar MLO, substituir por ML.

Pacientes com dispositivos ou variações anatômicas

- Nas pacientes com tórax escavado, “peito de pomba”, portadoras de *port-o-cath* e portadores de marca-passo

cardíaco - se não for possível fazer CC e MLO, substituir por RCC e LM, respectivamente.

Pacientes no período pré-menstrual

- Pode haver mais sensibilidade à dor, dificultando a compressão. Aplicar a compressão gradativamente, com muito cuidado. Se não for possível aplicar a compressão necessária, orientar a paciente para marcar o exame após o período menstrual, quando as mamas estão menos sensíveis.

Pacientes jovens

- Até 30 anos - sempre fazer o exame com autorização do radiologista, que deve verificar a indicação do exame. Se a mamografia for diagnóstica, realizar CC e MLO.

Pacientes em idade fértil

- Antes de iniciar o exame, interrogá-la sobre uma possível gravidez.

Peça cirúrgica

- A peça cirúrgica tem de ser radiografada para comprovar a retirada da lesão.
- Na mamografia convencional, utilizar ampliação 1,8 ou maior.
- Na mamografia digital, pode-se dispensar a ampliação geométrica e usar a ampliação digital.
- Usar compressão para produzir uniformidade na peça e obter uma radiografia melhor.
- Manual – de 22 a 24 kV – de 16 a 60 mAs (peças pequenas - 16), utilizar 22 kV - 40 mAs na maioria dos exames.
- Existem grades específicas de acrílico, com marcação alfanumérica (radiopaca), onde a peça é colocada e fixada, facilitando a localização da lesão pelo patologista.

Fragmentos de biópsia percutânea

- Se a lesão tiver microcalcificações, há necessidade de radiografar os fragmentos da biópsia percutânea (*core* biópsia ou biópsia a vácuo) para verificar se a lesão foi retirada.
- Na mamografia convencional e na mamografia digital, utilizar ampliação 1,8 ou maior.
- Não há necessidade de compressão, pois os fragmentos são pequenos e, razoavelmente, uniformes.
- Manual, com a menor técnica possível.
- Utilizar um plástico para colocar os fragmentos e marcar um deles para facilitar a identificação dos fragmentos com as partículas de microcalcificações.

9. Câmara clara

Fazer a câmara clara consiste em analisar tecnicamente as radiografias, identificar lesões e indicar incidências complementares e/ou manobras para avaliação das lesões identificadas.

Na câmara clara, algumas tarefas são de responsabilidade do técnico e algumas são de responsabilidade do radiologista, notadamente a indicação de incidências e manobras.

9.1 Responsabilidade do técnico

- Confirmar nome completo da paciente.
- Fazer anamnese direcionada, anotando todos os aspectos de interesse.
- Anotar na ficha todas as modificações da rotina e limitações de movimentação da paciente.

- Identificar corretamente as radiografias.
- Realizar o exame, seguindo a rotina descrita no item 8.
- Avaliar tecnicamente as radiografias, seguindo os parâmetros de qualidade para cada incidência (item 7).

9.2 Auxílio do técnico na câmara clara

Conforme já comentado, na câmara clara, **a indicação de incidências complementares e manobras é responsabilidade do radiologista**, porém um **técnico experiente pode ser um auxiliar importante**.

Localização das lesões

Uma lesão, para ser classificada pelo radiologista, deve, obrigatoriamente, ser identificada nas duas incidências básicas. Se a lesão for identificada apenas na CC ou apenas na MLO, alguns complementos podem ser feitos, auxiliando o radiologista.

Ao identificar lesão em uma incidência, se for lesão verdadeira (nódulo, microcalcificações):

- Se aparece somente na CC:
 - fazer P, se não identificar, fazer *contact*.
- Se aparece somente na MLO:
 - fazer XCC, se não identificar fazer CV.

Ao identificar lesão em uma incidência, se for superposição de estruturas (assimetrias, distorções):

- Se aparece somente na CC:
 - fazer XCC ou RM ou RL.
- Se aparece somente na MLO:
 - fazer P ou *contact*.

Nas lesões já identificadas na CC e na MLO, alguns complementos também podem ser feitos.

Se identificar microcalcificações na CC e na MLO

- Acrescentar um P no exame, com ampliação geométrica se for mamografia convencional e sem ampliação geométrica

se for mamografia digital, pois o radiologista pode usar a ampliação digital ao analisar o exame no monitor.

Se identificar nódulo, assimetria focal ou distorção focal na CC e na MLO

- Fazer P ou compressão seletiva na lesão.

Se identificar qualquer lesão no QIM

- Acrescentar um P ao exame, para que a lesão seja localizada corretamente.

Se identificar lesão no prolongamento axilar

- Fazer incidência axilar bilateral, pois a comparação facilita a análise pelo radiologista.

Clique [aqui](#) e assista ao vídeo explicativo com relação às orientações sobre a atividade na câmara clara.

Outras situações

- Se suspeitar que existe artefato – artefatos geralmente só aparecem em uma incidência, não sendo preciso realizar

estudo adicional – repetir a incidência em que aparece o artefato.

- Marcar lesões cutâneas com marcador disponível (marcador específico, chumbinho, miçanga ou fio metálico). Se existe uma lesão cutânea, tipo *nevus* ou verruga, após fazer CC e MLO, fazer um P com a lesão cutânea marcada. Na ficha de mamografia, fazer também desenho do local da lesão (a lesão cutânea é indicada com um losango).
- Marcar cicatrizes com fio metálico – após fazer CC e MLO, fazer P com a cicatriz marcada com fio metálico, preso com fita adesiva transparente. Na ficha de mamografia, fazer também desenho do local da cicatriz (linha cruzada).
- Paciente com nódulo palpável – se, durante o posicionamento, identificar um nódulo ou se a paciente se queixar de nódulo, fazer CC e MLO bilateral e acrescentar uma CC e um P, com marcador metálico

sobre o nódulo (anotar na ficha, representando o nódulo por um círculo).

- Paciente com a papila apontando para cima ou para baixo – essa situação causa dificuldade para colocar a papila paralela ao filme. Se não for possível o posicionamento adequado da papila, é preferível colocar marcador metálico para identificá-la na imagem e não sacrificar a imagem mamária.

RELEMBRANDO A UNIDADE V:

Nesta unidade você viu:

- Que é importante fazer a anamnese antes da mamografia e o que pode constar nesse questionário.
- Que é fundamental que os filmes mamográficos sejam identificados para assegurar que não sejam perdidos ou trocados.
- Que existem algumas informações mínimas que devem aparecer na identificação da mamografia e quais são elas.
- Que a qualidade da mamografia é influenciada por diversos fatores, dentre os quais se destaca a habilidade do técnico no posicionamento e na compressão da mama.
- Que o CAE é uma fotocélula encontrada em todo aparelho com dispositivo automático ou semiautomático de exposição. Para uma exposição ideal, a fotocélula deve ser posicionada sob uma parte representativa da mama. O posicionamento impróprio da fotocélula é a fonte de erro mais frequente das exposições incorretas.
- Que, antes de iniciar a mamografia, você deverá escolher o tamanho de receptor de imagem mais apropriado para a mama a ser radiografada.
- Que, para correta realização da mamografia e localização das lesões, é importante que o técnico conheça a divisão clínica da mama. A mama é dividida em quadrantes e regiões.
- Que o exame mamográfico é composto pelas incidências básicas, mas incidências adicionais e manobras podem ser realizadas, dependendo de cada caso.
- Que incidências são projeções que seguem posicionamento padronizado. As incidências básicas são CC e MLO.

- Que incidências complementares também seguem posicionamento padronizado, mas são utilizadas para estudo de regiões específicas da mama.
 - Que manobras são variações de posicionamento que utilizam angulação do tubo ou rotação da mama ou acessórios e que podem ser realizadas em conjunto com qualquer incidência (básica ou complementar).
 - Que as rotinas de exame podem ser adaptadas, de acordo com cada serviço.
- Que “fazer a câmara clara” consiste em analisar tecnicamente as radiografias, identificar lesões e indicar incidências complementares e/ou manobras para avaliação das lesões identificadas.
 - Que, na câmara clara, algumas tarefas são de responsabilidade do técnico e outras não, porém um técnico experiente pode ser um auxiliar importante em diversas outras atividades, como na localização das lesões e no estudo de lesões.

Unidade VI - Proteção Radiológica

Aula 1

1. Relevância.
2. Conceitos.
3. Princípios.

Aula 2

4. Proteção radiológica na sala de exames.
5. Blindagem da sala e do painel de comando.
6. Diminuição da dose para o técnico e a paciente.
7. Monitoração ocupacional.

Objetivos

- Associar os tipos de exposição aos respectivos conceitos.
- Identificar os princípios da proteção radiológica.
- Reconhecer as definições e as características dos princípios na proteção radiológica.

- Reconhecer as exigências relativas à sala de mamografia com relação à proteção radiológica.
- Reconhecer os fatores que afetam as mamografias convencional e digital.
- Identificar características do dosímetro individual na monitoração ocupacional.

Todo cuidado é pouco quando o assunto são as radiações ionizantes!

A unidade VI traz duas aulas que abordam a importância da proteção radiológica tanto para o paciente, quanto para o técnico envolvido.

A ação correta do técnico é fundamental para que se evite exposições desnecessárias.

Boa aula!

1. Relevância

Nesta unidade, será abordado um tema relevante na realização da mamografia: **a proteção radiológica**.

Essa deve ser entendida como um conjunto de medidas que visam a proteger a humanidade, os demais seres vivos e o meio ambiente dos efeitos indevidos causados pelas radiações ionizantes.

Nas diferentes áreas que fazem uso das radiações ionizantes, a preocupação com a proteção radiológica está sempre presente. Em mamografia, mesmo fazendo uso de raios X de baixas energias, essa preocupação não poderia ser menor, uma vez que não apenas o público e os técnicos podem ser expostos, mas principalmente por poder haver um risco de exposição desnecessária dos pacientes.

Os requisitos básicos de proteção radiológica estão definidos no regulamento técnico *Diretrizes de Proteção Radiológica em Radiodiagnóstico Médico e Odontológico*, aprovado pela

Portaria da Agência Nacional de Vigilância Sanitária (Anvisa) nº 453, de 1º de junho de 1998. O regulamento disciplina a prática com raios X para fins diagnósticos e intervencionistas, visando à defesa da saúde dos pacientes, dos profissionais envolvidos e do público em geral.

Por não abranger as tecnologias digitais (CR e DR), atualmente em expansão, essa Portaria está sendo submetida a uma revisão e atualização, sem data prevista para publicação até a finalização deste texto. Por isso, mantenham-se atentos às informações para não perderem as atualizações.

Enquanto isso, a Portaria atual ainda está valendo. Para consultá-la [clique aqui](#) e acesse as *Diretrizes de Proteção Radiológica em Radiodiagnóstico Médico e Odontológico*.

Nos tópicos seguintes, você conhecerá conceitos e princípios empregados em proteção radiológica e as medidas a serem tomadas para prevenir exposições desnecessárias às radiações.

2. Conceitos

- Exposição acidental: exposição involuntária e imprevisível ocorrida em condições de acidente.
- Exposição do público: exposição de membros da população a fontes de radiação, excetuando-se as exposições ocupacionais e médicas.
- Exposição normal: exposição esperada em decorrência de práticas autorizadas (no caso, a mamografia).
- Exposição médica: envolve a exposição normal e aquela a que estão submetidos os acompanhantes de pacientes (apenas quando estritamente necessário).
- Exposição ocupacional: exposição do técnico ocorrida no trabalho e, principalmente, como resultado desse trabalho.

3. Princípios

Historicamente, são definidos três “princípios” que devem ser observados em proteção radiológica:

- justificação;
- otimização;
- limitação da dose individual.

Em termos práticos, para englobar as situações não tratadas pelos anteriores, deve-se considerar um quarto princípio:

- prevenção de acidentes.

Cada um deles será tratado a seguir.

3.1 Justificação

Esse princípio deve ser aplicado para que se tenha a certeza de que a exposição médica (diagnóstica ou terapêutica) resulte sempre em benefício real para a saúde do indivíduo

irradiado e/ou para a sociedade, em comparação com o prejuízo que possa causar.

Nessa análise, devem ser observados também a eficácia, os benefícios e os riscos de técnicas alternativas disponíveis com o mesmo objetivo, mas que envolvam menos ou nenhuma exposição às radiações ionizantes.

Na área da saúde, existem dois níveis de justificação:

- Justificação genérica da prática: autoriza a realização do exame por ser esta a melhor opção para o paciente se comparada com outras técnicas.
- Justificação da exposição individual do paciente: autoriza a realização do exame, levando em conta os objetivos específicos da exposição e as características do indivíduo envolvido.

Toda exposição que não puder ser justificada deve ser proibida, incluindo:

- Exposição deliberada de seres humanos aos raios X diagnósticos com objetivo único de demonstração,

treinamento ou outros fins que contrariem o princípio de justificação.

- Exames radiológicos para fins empregatícios ou periciais, exceto quando as informações a serem obtidas possam ser úteis à saúde do indivíduo examinado ou para melhorar o estado de saúde da população.
- Exames radiológicos para rastreamento em massa de grupos populacionais, exceto quando o Ministério da Saúde julgar que as vantagens esperadas para a população são suficientes para compensar os custos envolvidos, incluindo o detrimento radiológico.
- Exposição de seres humanos para fins de pesquisa, exceto quando estiver de acordo com a Declaração de Helsinque, adotada pela 18ª Assembleia Mundial da Saúde da OMS de 1964, devendo ainda estar de acordo com resoluções específicas do Conselho Nacional de Saúde.

3.2 Otimização

Esse princípio estabelece que, justificada uma determinada prática, ela deve ser realizada com doses individuais tão baixas quanto razoavelmente executáveis (Alara, do inglês, *as low as reasonably achievable*), considerando os fatores econômicos e sociais, além das restrições de dose aplicáveis.

Isso pode ser feito utilizando-se técnicas radiológicas que possibilitam uma menor exposição do paciente, realizando periodicamente os testes de controle de qualidade e promovendo cursos de atualização para os profissionais envolvidos na realização do exame.

As exposições médicas de pacientes devem ser otimizadas a um valor mínimo necessário para obtenção de imagens com qualidade diagnóstica.

Para tanto, no processo de otimização de exposições médicas, deve-se considerar:

- A seleção adequada das técnicas de exame a serem utilizadas.

- A garantia de qualidade de todos os procedimentos a serem realizados (desde a anamnese com os pacientes até o funcionamento adequado do aparelho).
- Os níveis de referência de dose para pacientes.
- As restrições de dose para qualquer indivíduo (acompanhante) que colabore, conscientemente e de livre vontade, no apoio e conforto de um paciente, durante a realização do exame.

3.3 Limitação de doses individuais

Os limites de dose individuais são valores de dose efetiva ou de dose equivalente, estabelecidos para exposição ocupacional e exposição do público, decorrentes de práticas controladas, cujas magnitudes não devem ser excedidas.

Esses limites incidem sobre o indivíduo na totalidade das exposições decorrentes de todas as práticas a que ele possa estar exposto, mas eles não se aplicam:

- Às exposições médicas.
- Como uma fronteira entre “seguro” e “perigoso”.

- Como objetivo nos projetos de blindagem ou para avaliação de conformidade em levantamentos radiométricos.
- Às exposições potenciais.

As exposições ocupacionais normais de cada indivíduo, decorrentes de todas as práticas, devem ser controladas de modo que:

- O valor da dose efetiva média anual não exceda 20 mSv em qualquer período de cinco anos consecutivos, não podendo exceder 50 mSv em nenhum ano.
- O valor da dose equivalente anual não exceda 500 mSv para extremidades e 150 mSv para o cristalino.

Para mulheres grávidas, devem ser observados os seguintes requisitos adicionais, de modo a proteger o embrião ou feto:

- A gravidez deve ser notificada ao titular do serviço tão logo seja constatada.
- As condições de trabalho devem ser revistas para garantir que a dose na superfície do abdome não exceda 2 mSv durante todo o período restante da gravidez,

tornando pouco provável que a dose adicional no embrião ou feto exceda cerca de 1 mSv nesse período.

3.4 Prevenção de acidentes

Esse princípio zela pela redução da probabilidade de ocorrência de acidentes (exposições potenciais) durante o projeto e a operação de equipamentos e de instalações. Para isso, devem ser desenvolvidos os meios e implantadas as ações necessárias para diminuir a contribuição de erros humanos, que levam às exposições acidentais, como:

- Ausência do adequado posicionamento da célula fotoelétrica.
- Inserção invertida do chassi no *bucky*.
- Exposição radiográfica com chassi não carregado (sem filme) ou, carregado incorretamente.
- Falha na sinalização da porta de acesso à sala de exames (luz de segurança, aviso de restrição de acesso).

4. Proteção radiológica na sala de exames

O desenho da sala de mamografia deve permitir ao técnico uma movimentação livre e acesso ao paciente por todos os lados do equipamento durante o exame mamográfico.

Isso geralmente significa que deve haver no mínimo 2 m de distância do centro de rotação do braço em “C” do mamógrafo à parede mais próxima, permitindo uma folga adequada durante a projeção MLO.

Deve haver também espaço suficiente no console de operação para um técnico e um observador (por exemplo: estagiário) ficarem atrás do biombo protetor.

A sala de exames deve dispor de:

- Um único equipamento de mamografia (não é permitida a instalação de mais de um equipamento por sala).
- Paredes, piso, teto e portas com blindagem suficiente para atender, de acordo com os requisitos de otimização,

aos níveis de restrição de dose estabelecidos na Portaria Anvisa nº 453/1998.

- Blindagens contínuas e sem falhas. A blindagem das paredes pode ser reduzida acima de 2,10 m do piso, desde que devidamente justificado. Toda superfície de chumbo deve estar coberta com revestimento protetor como lambris, pintura ou outro material adequado.
- Cabine de comando com dimensões e blindagem que proporcionem atenuação suficiente para garantir a proteção do operador. A cabine deve permitir ao operador, na posição de disparo, eficaz comunicação e observação visual do paciente mediante um visor apropriado com, pelo menos, a mesma atenuação calculada para a cabine. A cabine deve ser posicionada de modo que, durante as exposições, nenhum indivíduo possa entrar na sala sem ser notado pelo operador.
- Sinalização visível na face exterior das portas de acesso, contendo o símbolo internacional da radiação ionizante

acompanhado das inscrições: **“Raios X, entrada restrita”** ou **“Raios X, entrada proibida a pessoas não autorizadas”**.

- Sinalização luminosa vermelha acima da face externa da porta de acesso, acompanhada do seguinte aviso de advertência: **“Quando a luz vermelha estiver acesa, a entrada é proibida”**. Essa sinalização luminosa deve ser acionada durante os procedimentos radiológicos, indicando que o gerador está ligado e que pode haver exposição, podendo ser adotado um sistema de acionamento automático, conectado ao mecanismo de disparo dos raios X.
- Quadro, em lugar visível, com as seguintes orientações de proteção radiológica: **“Não é permitida a permanência de acompanhantes na sala durante o exame radiológico, salvo quando estritamente necessário e autorizado”** e **“Acompanhante, quando houver necessidade de contenção de paciente, exija e use**

corretamente a vestimenta plumbífera para sua proteção”.

- Quadro no interior da sala, em lugar e tamanho visíveis ao paciente, com o seguinte aviso: **“Nesta sala somente pode permanecer um paciente de cada vez”**.
- Vestimentas de proteção individual para pacientes, equipe e acompanhantes e todos os acessórios necessários aos procedimentos previstos para a sala, conforme estabelecido na Portaria Anvisa nº 453/1998.
- Suportes apropriados para sustentar os aventais plumbíferos de modo a preservar danos e rachaduras.

Na Figura 73, estão os avisos que devem ser utilizados e foram citados anteriormente.

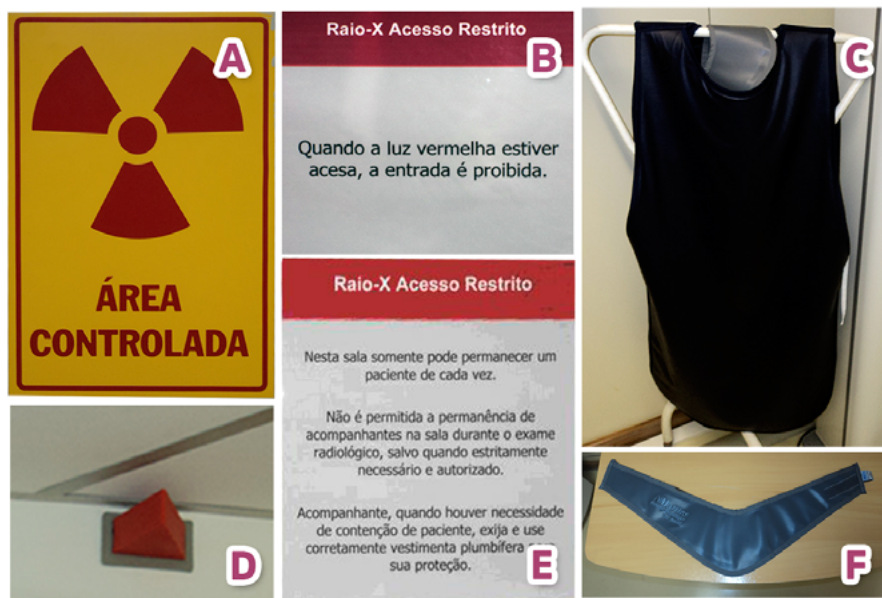

Figura 73. Sinalizações para sala de exames. Em A, símbolo internacional de radiação ionizante; em B, aviso de entrada restrita; em C, avental plumbífero apoiado em suporte; em D, sinalização luminosa de indicação que o aparelho está em uso; em E, avisos para acompanhante; em F, colar para proteção da tireoide

Fonte: Acervo SQRI

Em mamografia, a exposição de outros órgãos sensíveis à radiação é geralmente desprezível, dispensando o uso de vestimenta de proteção radiológica.

5. Blindagem da sala e do painel de comando

As salas de mamografia, como todas as instalações em um Serviço de Radiologia, precisam de autorização do órgão regulatório (Vigilância Sanitária), com respeito à radiação ionizante, para funcionamento.

A aprovação da blindagem da sala deve ser obtida antes do início da construção. O físico-médico do serviço pode assessorar no cálculo das espessuras das barreiras e fornecer conselhos sobre os requisitos na documentação.

Para fins de planejamento de barreiras físicas de uma instalação e para verificação de adequação dos níveis de radiação em levantamentos radiométricos, os seguintes níveis de equivalente de dose ambiente devem ser adotados como restrição de dose:

5 mSv/ano em áreas controladas e 0,5 mSv/ano em áreas livres.

A blindagem para uma sala de mamografia só é necessária para reduzir a exposição à radiação espalhada, uma vez que

o feixe primário é limitado à área do suporte do receptor de imagem. Normalmente, uma porta de madeira maciça revestida com uma lâmina de chumbo de 0,3 mm de espessura e paredes com uma espessura total de 24 mm de gipsita (*dry-wall*) já são suficientes.

O painel de controle do equipamento deve ser protegido por um vidro plumbífero (nominalmente equivalente a 0,3 mm de chumbo) atrás da qual o técnico e qualquer outro observador devem ficar enquanto a exposição é realizada.

Deve ser feito um novo levantamento radiométrico da sala de exames e das áreas circunvizinhas, para determinar os níveis de radiação, a cada instalação ou troca de equipamento, ou quando ocorrerem alterações na ocupação das áreas vizinhas ou na estrutura da sala de exames, e ainda a cada quatro anos. De acordo com os resultados do levantamento, avalia-se a necessidade de alteração nas barreiras (blindagens) para o técnico e os demais profissionais do setor.

6. Diminuição da dose para o técnico e a paciente

6.1 Mamografia convencional

No sistema de mamografia convencional (tela-filme), a dose absorvida na mama é influenciada pela quantidade de radiação necessária para se produzir, no filme, a DO desejada. Essa DO é escolhida de modo a se obter a maior parte possível da mama na porção linear da curva característica do filme.

Entre os fatores que afetam a dose absorvida em mamografia convencional, tem-se:

- A eficiência na detecção de radiação da tela intensificadora.
- A eficiência de conversão do material fosforescente da tela.
- A sensibilidade do filme.
- O processamento do filme (tempo, temperatura e atividade dos produtos químicos).
- O nível de DO selecionado.

- A composição do tecido mamário e a sua espessura.
- O material do alvo do tubo de raios X.
- A filtração do feixe de raios X.
- A diferença de potencial (kVp) selecionada.
- A eficiência da grade antidifusora.
- O grau de ampliação da imagem.

6.2 Mamografia digital

Na mamografia digital, o nível de dose deve ser estabelecido para se obter uma razão sinal/ruído (SNR, do inglês, *signal noise ratio*) adequada para a imagem. Por exemplo, deve ser possível detectar, de um modo confiável, microcalcificações em um fundo glandular.

O monitor de vídeo (onde as imagens são observadas) pode ser ajustado separadamente para fornecer o brilho e o contraste desejados para a imagem.

Entre os fatores que afetam a dose em mamografia digital, tem-se:

- A eficiência do detector digital na detecção da radiação.
- A composição do tecido mamário e a sua espessura.
- O material do alvo do tubo de raios X.
- A filtração do feixe de raios X.
- A diferença de potencial (kVp) selecionada.
- A eficiência da grade antidifusora.
- O grau de ampliação da imagem.

Em razão da possibilidade de ajustar o contraste do monitor, feixes de raios X mais penetrantes podem ser adequados para mamografia digital. A combinação de aumento na eficiência de detecção da radiação com baixo nível de ruído do receptor resulta em aumento na eficiência do detector, permitindo a redução das doses na mamografia digital, se comparada à convencional.

Os exames de radiodiagnóstico devem ser realizados levando sempre em consideração os níveis de referência de dose em

radiodiagnóstico. Quando as doses excederem os valores especificados (como parte do programa de otimização), esses níveis devem ser utilizados de modo a permitir a revisão e a adequação dos procedimentos e das técnicas.

Cada serviço de radiodiagnóstico deve implantar um sistema de controle de exposição médica, de modo a evitar a exposição inadvertida de pacientes grávidas, incluindo avisos de advertência como: **“Mulheres grávidas ou com suspeita de gravidez: favor informar ao médico ou ao técnico antes do exame”** (Figura 74).

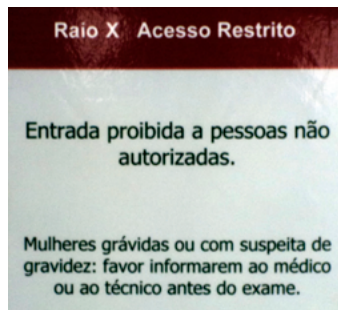


Figura 74. Advertência para pacientes potencialmente grávidas

Fonte: Acervo SQRI

Médicos, técnicos e demais membros da equipe de radiodiagnóstico devem selecionar e combinar

adequadamente alguns parâmetros. Dessa forma, produzirão uma dose mínima para o paciente, consistente com a qualidade aceitável da imagem e o propósito clínico do procedimento radiológico.

Os parâmetros são os seguintes:

- Tipo de receptor de imagem.
- Grade antidifusora apropriada, quando aplicável.
- Procedimentos para uso do CAE.
- Combinação tela-filme a ser utilizada.
- Valores apropriados de técnica radiográfica (e.g. kVp, mAs e combinação alvo-filtro).
- Fatores adequados de processamento da imagem (e.g. temperatura do revelador ou *software* para processamento da imagem).

Junto ao **painel de controle de cada equipamento** de mamografia, deve ser mantido **um protocolo de técnicas radiográficas**, especificando, para cada composição e espessura de mama, **as informações listadas acima**.

7. Monitoração ocupacional

Os dosímetros individuais, destinados a estimar a dose efetiva, devem ser utilizados na região mais exposta do tronco. Todo indivíduo que trabalha com raios X diagnósticos deve usar dosímetro individual de leitura indireta, durante sua jornada de trabalho e enquanto permanecer em área controlada (Figura 75).




Figura 75. Dosímetro individual
Fonte: Acervo SQRI

O dosímetro individual, destinado a estimar a dose efetiva, deve:

- Ser obtido apenas em laboratórios de monitoração individual credenciados pela Comissão Nacional de Energia Nuclear (CNEN).
- Ser trocado mensalmente.
- Ser utilizado na região mais exposta do tronco.
- Ser colocado sobre o avental plumbífero, aplicando-se um fator de correção de 1/10 para estimar a dose efetiva.
- Ser usado exclusivamente pelo próprio usuário, no serviço para o qual foi designado.

Durante a ausência do usuário, o dosímetro individual deve ser mantido em local seguro, com temperatura amena, umidade baixa e afastado de fontes de radiação ionizante, junto ao dosímetro padrão, sob a supervisão do Supervisor de Proteção Radiológica (SPR).

Se houver suspeita de exposição acidental, o dosímetro individual deve ser enviado para leitura em caráter de urgência.

Os dados relativos ao controle ocupacional devem ser assentados para cada indivíduo ocupacionalmente exposto, incluindo:

- A natureza do trabalho que executa.
- Treinamentos de atualização que realizou.
- Todos os seus resultados dosimétricos mensais contabilizados anualmente (ano calendário).
- Todas as ocorrências relativas à sua monitoração individual, desde o início da monitoração no estabelecimento.

O nível de registro estabelecido para monitoração mensal do tronco é de 0,10 mSv. As doses anuais (ano calendário) devem ser computadas, considerando os valores abaixo do nível de registro como iguais a zero, e as doses mensais

desconhecidas ou extraviadas iguais ao valor médio das doses assentadas no ano.

Cópias dos dados de controle ocupacional devem ser fornecidas ao empregado no ato da demissão.

RELEMBRANDO A UNIDADE VI:

Nesta unidade você viu:

- Que a proteção radiológica deve ser entendida como um conjunto de medidas que visam a proteger a humanidade, os demais seres vivos e o meio ambiente dos efeitos indevidos causados pelas radiações ionizantes. Em mamografia, mesmo fazendo uso de raios X de baixas energias, essa preocupação não poderia ser menor, uma vez que não apenas o público e os técnicos podem ser expostos, mas, principalmente, por haver um risco de exposição desnecessária dos pacientes.
- Que os conceitos de exposição utilizados em proteção radiológica são: **exposição acidental; exposição do público; exposição normal; exposição médica; exposição ocupacional.**
- Que os “princípios” que devem ser observados em proteção radiológica são: **justificação, otimização e limitação da dose individual.** Um quarto princípio deve ser considerado para englobar as situações não tratadas pelos anteriores: **a prevenção de acidentes.**
- Quais disposições da sala de exames são importantes, além de um desenho da sala de mamografia que permita ao técnico uma movimentação livre e acesso ao paciente por todos os lados do equipamento durante o exame mamográfico.
- Que a blindagem para uma sala de mamografia só é necessária para reduzir a exposição à radiação espalhada.
- Que o painel de controle do equipamento deve ser protegido por um biombo transparente, atrás do qual o técnico e qualquer outro observador devem ficar enquanto a exposição é realizada.

- Que deve ser feito um novo levantamento radiométrico da sala de exames e das áreas circunvizinhas, para determinar os níveis de radiação, a cada instalação ou troca de equipamento, ou quando ocorrerem alterações na ocupação das áreas vizinhas ou na estrutura da sala de exames, e ainda a cada quatro anos.
- Quais os fatores que afetam a dose absorvida em mamografia convencional e na digital.
- Que médicos, técnicos e demais membros da equipe de radiodiagnóstico devem selecionar e combinar adequadamente alguns parâmetros, a fim de produzir uma dose mínima para o paciente, consistente com a qualidade aceitável da imagem e o propósito clínico do procedimento radiológico.
- Que, junto ao painel de controle de cada equipamento de mamografia, deve ser mantido um protocolo de técnicas radiográficas especificando, para cada composição e espessura da mama, as informações dos parâmetros da técnica radiográfica que foram selecionados e combinados.
- Que todo indivíduo que trabalha com raios X diagnósticos deve usar dosímetro individual de leitura indireta durante sua jornada de trabalho e enquanto permanecer em área controlada.
- Que, durante a ausência do usuário, o dosímetro individual deve ser mantido em local seguro, com temperatura amena, umidade baixa e afastado de fontes de radiação ionizante, junto ao dosímetro padrão, sob a supervisão do SPR.
- Que o nível de registro estabelecido para monitoração mensal do tronco é de 0,10 mSv.
- Que as cópias dos dados de controle ocupacional devem ser fornecidas ao empregado no ato da demissão.

Unidade VII - Controle de Qualidade em Mamografia

Aula 1

1. A importância do controle de qualidade.
2. Inspeção mecânica e visual dos equipamentos.
3. Armazenamento de filmes e químicos.
4. Limpeza e controle de condições da câmara escura.

Aula 2

5. Avaliação da temperatura do revelador.
6. Realização da sensitometria.
7. Avaliação de artefatos nas imagens.

Aula 3

8. Testes de contato tela-filme e vedação dos chassis.
9. Teste do CAE.
10. Teste de qualidade da imagem.

Aula 4

11. Análise da taxa de rejeição de filmes e repetições.
12. Inspeção dos negatoscópios.
13. Avaliação qualitativa das imagens clínicas.

Objetivos

- Reconhecer um conjunto básico de testes para o controle da qualidade do mamógrafo e dos exames.
- Reconhecer os principais fatores que influenciam a interpretação da mamografia.
- Reconhecer os critérios utilizados pelos radiologistas na avaliação das mamografias.
- Reconhecer a composição do laudo de mamografia e as recomendações de padronização.

Unidade VII - Controle de Qualidade em Mamografia

Esta é a última unidade!

Agora, é hora de verificar como fazer o controle do equipamento. Além desse controle, você verá os cuidados que são fundamentais para manter a qualidade da imagem.

Também verá o que é necessário para influenciar positivamente nos resultados da mamografia.

Todos os procedimentos são apresentados nesta unidade, divididos em quatro aulas, para que você possa receber as informações aos poucos e organizá-las sem se confundir.

Volte aos tópicos de cada aula, quantas vezes forem necessárias, para realmente entender o que deve ser realizado.

Bm estudo!

1. Importância dos testes de controle de qualidade

Para garantir o desempenho da mamografia, a imagem obtida deve ter alta qualidade e, para tanto, é indispensável, **mas não suficiente**, a utilização de técnicas radiológicas adequadas.

Cada componente na formação sequencial da imagem é fundamental para o sucesso, desde o posicionamento do paciente para a aquisição da imagem até a qualidade e o estado do negatoscópio. Por isso, é importante que os equipamentos e as condições de trabalho sejam adequados.

É responsabilidade do técnico em mamografia executar, durante a rotina de trabalho, um conjunto de testes para assegurar a qualidade da imagem em mamografia.

Os testes aqui indicados formam uma seleção de conjuntos de avaliações maiores, como as da Anvisa, propostos na

Portaria nº 453, de 1998, e outros protocolos de entidades internacionais como a Agência Internacional de Energia Atômica (IAEA, do inglês, International Atomic Energy Agency) e a Organização Europeia de Referência para Serviços de Rastreamento e Diagnóstico Mamário com Qualidade Garantida (Euref, do inglês, European Reference Organisation for Quality Assured Breast Screening and Diagnostic Services).

As tarefas compreendem desde procedimentos para controle de qualidade no sistema convencional (tela-filme) até os sistemas digitais (CR e DR).

Na prática, caso você tenha dificuldade em realizar os testes, consulte o físico-médico do serviço, que domina esse assunto e tem conhecimento de testes mais complexos, que também integram um programa de garantia da qualidade.

2. Inspeção mecânica e visual dos equipamentos

O objetivo dessa inspeção é verificar mensalmente o funcionamento elétrico e mecânico do mamógrafo.

Nesse teste, você deve verificar:

- Todas as travas do equipamento.
- A integridade do equipamento e das bandejas de compressão.
- O funcionamento adequado dos comandos no painel de controle.
- A integridade física dos cabos, que podem estar partidos e/ou torcidos.

Caso algum dos movimentos ou controles não esteja funcionando adequadamente, a manutenção deve ser chamada para reparo imediato.

Se o problema estiver no gerador ou no sistema de compressão, os exames não devem ser realizados até que tudo tenha sido corrigido.

Peças quebradas devem ser substituídas o quanto antes. Em hipótese alguma, utilizar bandejas de compressão quebradas ou com rachaduras.

Observe os exemplos de inspeção visual do equipamento, nas figuras a seguir.

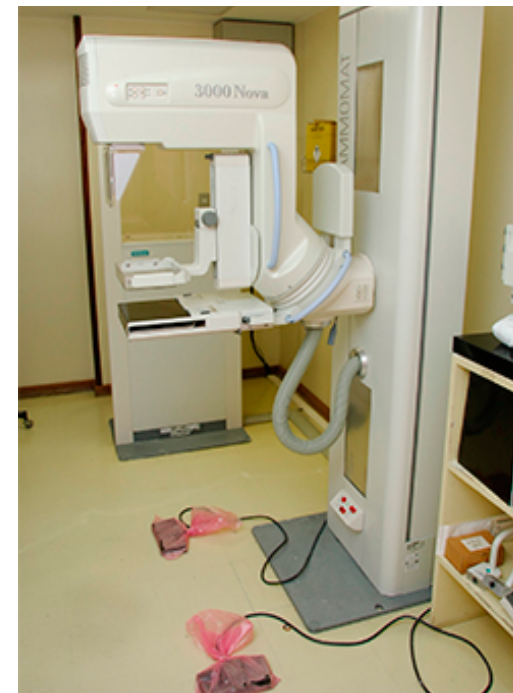

Figura 76. Integridade do equipamento e das bandejas de compressão
Fonte: Acervo SQRI




Figura 77. Travas dos movimentos do mamógrafo
 Fonte: Acervo SQRI.



Figura 78. Travas dos movimentos do mamógrafo
 Fonte: Acervo SQRI.

3. Armazenamento de filmes e químicos

O objetivo desse controle é verificar se os filmes mamográficos e os químicos utilizados no processamento estão sendo armazenados adequadamente.

Deve ser realizado mensalmente, ocorrendo também a cada renovação ou realocação do estoque.

- Verifique a temperatura e a umidade do local de armazenamento para filmes e químicos, observando as recomendações dos fabricantes. Elas podem ser medidas por um termo-higrômetro (Figura 79) instalado na sala de armazenamento.



Figura 79. Termo-higrômetro
 Fonte: Acervo SQRI.

- Verifique as condições de armazenamento das caixas de filmes e de químicos.
- As de filmes devem ser mantidas na posição vertical (para evitar artefatos) e em ordem cronológica para utilização (veja as Figuras 80 e 81).



Figura 80. Armazenamento correto das caixas de filmes
Fonte: Acervo SQRI.



Figura 81. Armazenamento incorreto das caixas de filmes
Fonte: Acervo SQRI.

As caixas com os químicos devem ser armazenadas de acordo com as instruções do fabricante e também em ordem cronológica, de acordo com a data de validade.

Se o local de armazenamento não atender às condições exigidas, deve ser adaptado para que isso seja alcançado ou um novo local com condições ideais deve ser definido.

4. Limpeza e controle das condições da câmara escura

A poeira presente na câmara escura pode migrar facilmente para o interior dos chassis durante a manipulação, comprometendo a qualidade da imagem dos exames.

Rotina de limpeza e controle

- Limpeza **diária** da câmara escura, antes de começar o serviço, de modo a eliminar possíveis artefatos nos filmes. Assegure-se de que o chão da câmara escura também seja limpo.
- Limpeza semanal das grades dos dutos de ventilação, das luzes de segurança e das paredes (Figura 82).
- Limpeza das superfícies de trabalho e da bandeja que recebe o filme na processadora.
- Limpeza dos chassis utilizados nos exames.

- Limpeza mensal das telas intensificadoras dos chassis e sempre que artefatos forem encontrados. Essa deve ser feita superficialmente com pincel e em área limpa da câmara escura, como a bancada de trabalho, por exemplo (Figura 83).



Figura 82. Exaustor da câmara escura precisando de limpeza
Fonte: Acervo SQRI.



Figura 83. Limpeza de chassi com pincel
Fonte: Acervo SQRI.

Após a limpeza, as telas devem ser inspecionadas com luz ultravioleta, para confirmar a ausência de poeira, fiapos, estrias ou marcas. Se for encontrado algum vestígio de sujeira, deve-se limpar a tela com a solução recomendada pelo fabricante e pano que não solte fios. Nesse caso, os chassis devem ser deixados parcialmente abertos e na vertical, de acordo com as recomendações do fabricante.

Limpeza das placas de imagem CR

A presença de poeira ou arranhões nessas placas também leva a artefatos inaceitáveis na realização do exame. A limpeza deve ser feita com pano que não solte fios e a solução recomendada pelo fabricante, sendo posteriormente inspecionada com lâmpada ultravioleta.

Controle da temperatura, da umidade e das condições de ventilação da câmara escura

O ideal é que exista um termo-higrômetro na sala (com uma planilha para registro diário dos valores) e um sistema

de exaustão ligado continuamente. Os valores de tolerância para temperatura (de 21 °C a 23 °C) e umidade (de 30% a 70%) devem ser respeitados e não deve haver odor perceptível de químicos de revelação na câmara escura, o que seria um sinal de circulação deficiente de ar. Caso essas condições não sejam alcançadas, a Engenharia Clínica do serviço deve ser comunicada para que ações corretivas sejam realizadas.

Controle da entrada de luz na câmara escura e da luz de segurança (Figura 84)

Qualquer fonte de luz na câmara escura pode causar o velamento dos filmes, até mesmo a luz de segurança, caso esteja mal posicionada (a menos de 1,20 m e/ou voltada para a bancada de trabalho), e/ou tenha um filtro inadequado e/ou uma lâmpada com potência elevada (maior que 15 W).



Figura 84. Canhão da luz de segurança da câmara escura
Fonte: Acervo SQRI.

Procedimentos de inspeção da entrada de luz

Para inspecionar a possibilidade de entrada de luz, apague todas as luzes da câmara escura e aguarde um tempo para acomodação visual.

Procure então por possíveis entradas de luz pelas portas, processadora, caixas de trocas de filmes (passa-chassis),

exaustores e teto. Havendo qualquer entrada de luz, providencie a vedação antes de continuar. Na escuridão total, coloque um filme (se mais de um tipo de filme for utilizado, repita o procedimento para cada um deles) sobre a bancada de trabalho, com o lado da emulsão para cima.

Cubra metade do filme com papel ou algum material opaco e acenda as luzes de segurança. Após 2 minutos, revele o filme e meça, com um densitômetro, a DO na parte coberta e na exposta.

A diferença entre as duas DO deve ser menor ou igual a 0,05. Caso seja superior, verificar os filtros das caixas de luz, a proximidade da luz de segurança em relação à bancada, a potência da lâmpada, as luzes indicadoras (de processadora, celulares etc.) e as entradas de luz.

Fim da Aula 1 - Unidade VII

5. Avaliação da temperatura do revelador

A temperatura do revelador deve ser avaliada todos os dias, no mesmo horário, antes da realização da sensitometria, com um termômetro digital de imersão (Figura 85).




Figura 85. Termômetro digital de imersão

Fonte: Acervo SQRI.

Ligue a processadora e aguarde o tempo necessário para que a temperatura estabilize, o que dura em torno de 30 minutos.

A temperatura não deve variar por mais de 1 °C da recomendada pelo fabricante do filme.

Caso a processadora esteja com a temperatura fora do limite de aceitação, a manutenção deve ser chamada para realizar o ajuste necessário.

6. Realização da sensitometria

Para garantir a operação estável da processadora, a sensitometria deve ser realizada diariamente, logo após a avaliação da temperatura do revelador, antes do início de qualquer exame.

Veja como proceder:

- Para o estabelecimento dos níveis iniciais de operação, comece limpando a processadora e os tanques de mistura e reposição dos químicos.
- Prepare o revelador e o fixador de acordo com as recomendações do fabricante, colocando as soluções prontas na processadora. Se necessário, misture a solução inicial com o revelador do tanque de reposição, de modo a diminuir um pouco a atividade desse último.
- Exponha o lado da emulsão do filme com o sensitômetro (Figura 86 A e B), verificando que a luz emitida por esse é verde, e posicione-o na bandeja de entrada da processadora, sempre com a mesma orientação: lado

com emulsão para cima e eixo curto perpendicular à direção de alimentação (veja a Figura 87).



Figura 86. Instrumentos para sensitometria. Em A, sensitômetro; em B, densitômetro
Fonte: Acervo SQRI.



Figura 87. Processadora automática de filmes
Fonte: Acervo SQRI.

- Verifique a ausência de artefatos no filme processado. Se houver algum, repita o processo.

- Realize a sensitometria durante cinco dias consecutivos.
- Monte a planilha de DO (veja no item 6.1).

6.1 Montagem da planilha de DO

1º - Após o quinto dia de execução da sensitometria, meça, com um densitômetro, os valores das DO de cada degrau dos cinco filmes de teste obtidos. Coloque os resultados obtidos em uma planilha e calcule a média para cada um dos degraus.

2º - Identifique, na planilha, o degrau com DO média o mais próxima possível (mas não menor) a 1,30. Esse degrau, bem como sua respectiva DO, será a referência para o índice de velocidade, sendo comparado com o obtido diariamente.

3º - Em seguida, identifique o degrau com DO média acima e mais próxima a 2,20. Esse é o degrau de densidade alta, e a diferença entre ele e o índice de velocidade dá o valor de referência para o contraste do filme. Como alternativa a esse valor de referência, pode-se também selecionar o valor de DO que está quatro degraus acima do referente à velocidade (DO acima de 3,40).

O valor da DO média do primeiro degrau (ou qualquer área não exposta do filme) será o valor de “base + véu”, que servirá como referência para as comparações diárias. Após o estabelecimento dos três degraus (“base + véu”, velocidade, densidade alta ou contraste), a sensitometria pode ser realizada diariamente, comparando-se os valores obtidos na rotina com os de referência. Veja na Tabela 2 os valores de tolerância para efeitos de comparação.

Tabela 2. Tolerância para propriedades fundamentais dos filmes

| Parâmetro | Aceitável* | Alcançável* |
|-------------------------|---------------------------------|---------------------------------|
| Base + véu | $\leq 0,25$ | $\leq 0,21$ |
| Velocidade (S) | \geq Nível inicial $\pm 0,15$ | \geq Nível inicial $\pm 0,10$ |
| Densidade alta (DA) | \geq Nível inicial $\pm 0,15$ | \geq Nível inicial $\pm 0,10$ |
| Degrau de contraste (C) | \geq Nível inicial $\pm 0,15$ | \geq Nível inicial $\pm 0,10$ |

* Observe que os valores mínimos para S, DA e C são 1,20; 2,20 e 3,40; respectivamente. Logo, nesse caso, o valor de tolerância é somado ao valor de base e não subtraído.

Os valores de referência devem ser revisados sempre que houver mudança nas condições de operação da processadora ou do filme que levem os valores de rotina a se distanciarem consideravelmente dos valores de referência.

Se quaisquer pontos estiverem fora do intervalo de tolerância, repita o teste e verifique se os pontos ainda permanecem fora da tolerância. Em caso positivo, investigue as causas e resolva o problema, repetindo o teste mais uma vez para confirmar a resolução do problema.

6.2 Construção do gráfico de controle da sensitometria

- Construa um gráfico com os valores diários de “base + véu”, velocidade e contraste do filme, delimitados pelo intervalo de tolerância (Figura 8).
- Observe se os valores do gráfico apresentam alguma tendência (três ou mais valores que se movem na mesma direção). Caso haja uma tendência, mas os pontos se mantenham dentro do intervalo de tolerância, os exames podem ser realizados. Contudo, é importante acompanhar esse comportamento e determinar as causas, corrigindo-as se necessário.

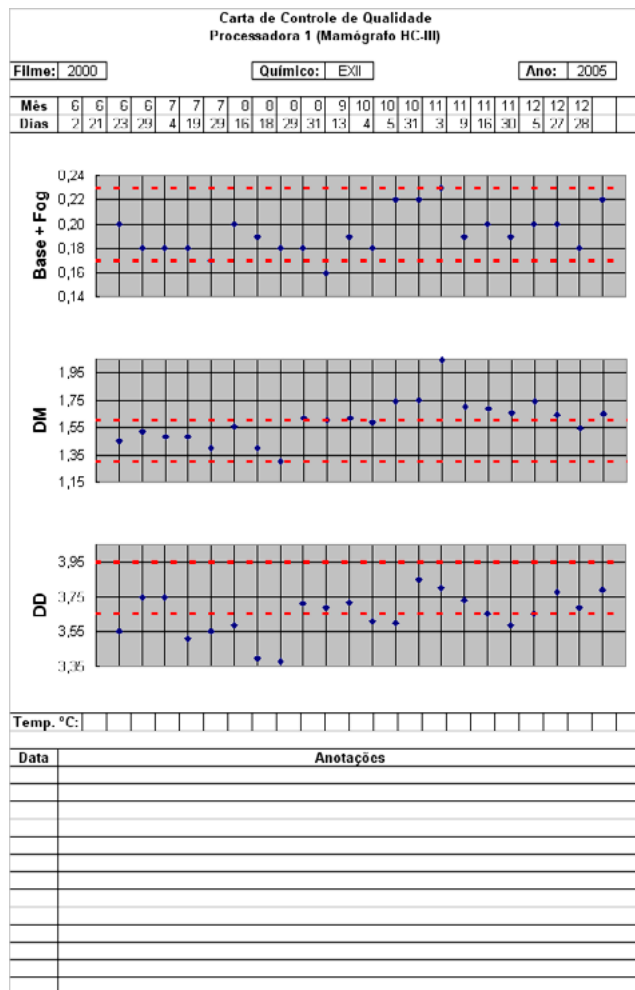


Figura 88. Exemplo de carta de controle da sensitometria com gráficos atualizados diariamente
Fonte: Acervo SQRI.

6.3 Sensitometria de impressoras de filmes dos aparelhos digitais

Para impressoras de filmes dos aparelhos digitais, um procedimento similar de sensitometria deve ser realizado.

Nesse caso, os níveis iniciais de operação devem ser determinados pelo físico-médico do serviço, dentro dos testes de aceitação da impressora. Alternativamente (e sempre que necessário), o técnico pode determinar novos níveis de operação (sempre orientado pelo físico-médico do serviço) de modo similar ao processamento convencional.

Caso não seja possível (ou não faça sentido) o uso do sensitômetro, a maioria das impressoras de filmes é programada para imprimir uma fita sensitométrica quando for ligada (Figura 89).

Essa fita deve ser impressa durante cinco dias consecutivos e os valores de “base + véu”, velocidade e contraste devem ser determinados como no sistema convencional.




Figura 89. Filme de controle de qualidade da impressora para sistemas digitais de mamografia
Fonte: Acervo SQRI.

Os limites para os valores dos degraus da fita sensitométrica da impressora são os mesmos utilizados para a processadora de filmes convencionais. Se algum problema for encontrado, a manutenção deve ser contatada para realizar os ajustes necessários.

Veja, no Quadro 3, as prováveis causas de problemas encontrados pela sensitometria durante o processamento de filmes convencionais.

Quadro 3. Definição de exame de rastreamento e exame diagnóstico para o câncer de mama

| Degrau da escala sensitométrica | Tendência | Aspecto geral da mamografia | Causas possíveis |
|---------------------------------|------------|---|--|
| Base + velamento | Aumento | Densidade geral da imagem muito alta | Temperatura do revelador muito alta; tempo de revelação longo; super-regeneração do revelador; erro na preparação do revelador |
| Velocidade | Aumento | | |
| Contraste | Aumento | | |
| Base + velamento | Diminuição | Densidade geral da imagem muito baixa | Temperatura do revelador muito baixa; tempo de revelação curto; sub-regeneração do revelador; erro na preparação do revelador |
| Velocidade | Diminuição | | |
| Contraste | Diminuição | | |
| Base + velamento | Aumento | Imagem com pouco contraste, com velamento e densidade média normal | Revelador contaminado; sub-regeneração do fixador; tanque de água vazio |
| Velocidade | Constância | | |
| Contraste | Diminuição | | |
| Base + velamento | Aumento | Imagem com pouco contraste, cinza, com velamento e densidade média muito alta | Super-regeneração do revelador; sub-regeneração do fixador ou perda de revelador; erro na preparação do revelador |
| Velocidade | Aumento | | |
| Contraste | Diminuição | | |
| Base + velamento | Aumento | Imagem com pouco contraste, com velamento, muito clara, possível tom marrom | Revelador contaminado ou oxidado pelo fixador |
| Velocidade | Diminuição | | |
| Contraste | Diminuição | | |
| Base + velamento | Constância | Imagem com pouco contraste e talvez um pouco clara | Sub-regeneração do revelador; erro na preparação do revelador |
| Velocidade | Diminuição | | |
| Contraste | Diminuição | | |

7. Avaliação de artefatos nas imagens

Semanalmente, deve ser feita uma avaliação da imagem de um bloco (ou placas) de acrílico ([Polimetilmetacrilato](#) – PMMA) que cubra toda a bandeja de suporte da mama e com 45 mm de espessura ou de um simulador radiográfico da mama, livre de imperfeições, para avaliar se o mamógrafo, o chassi ou a processadora estão introduzindo artefatos na imagem.

- Faça uma imagem da placa de acrílico ou do simulador (Figuras 90 e 91) com dois chassis diferentes e em excelentes condições de uso, usando o CAE ou uma técnica radiográfica que produza uma imagem com DO ligeiramente superior a 1,20.




Figura 90. Placas de acrílico posicionadas para o teste de avaliação de artefatos na imagem
Fonte: Dance [20--?].




Figura 91. Simuladores radiográficos utilizados para avaliar a qualidade da imagem mamográfica
Fonte: Acervo SQRI.

- Os filmes devem ser revelados sob as mesmas condições das imagens clínicas, mas colocados na processadora em posições perpendiculares entre si.
- Inspeção os filmes revelados, procurando por marcas de rolo da processadora, manchas ou qualquer outro tipo de artefato.
- Caso seja encontrado algum artefato (linhas de grade, pontos brilhantes, riscos, manchas, faixas de baixa/alta densidade ou marcas de rolo) em qualquer parte do filme, a gravidade desses artefatos deve ser avaliada antes de ser dada a continuidade aos exames.
- Se o problema for intrínseco ao filme (arranhões, manchas e pontos brilhantes), a questão pode estar na limpeza dos chassis ou da IP (sistemas CR), na tela intensificadora, no

sistema de leitura (sistema CR), na processadora ou na câmara escura. Realize a limpeza desses componentes e repita o teste. Se a situação persistir, busque outras razões para esses artefatos antes de descartar o chassi.

- Se aparecerem linhas de grade, o problema provavelmente é causado por mau funcionamento da grade antidifusora. Entre em contato com a equipe de manutenção do mamógrafo.
- Se houver marcas de rolo ou manchas causadas pelo processamento, chame a equipe de manutenção da processadora para que os reparos sejam realizados (Figura 92 A, B, C).

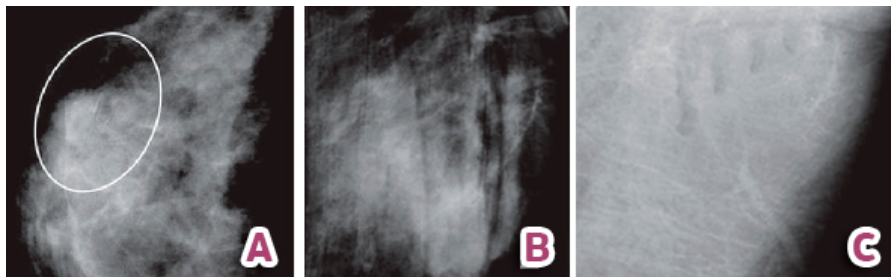


Figura 92. Imagens rejeitadas por conterem artefatos. Em A, arranhões causados por mau funcionamento dos rolos da processadora; em B, artefatos causados pela tela fluorescente molhada; em C, produtos químicos escorridos no filme sem lavagem adequada

Fonte: Acervo SQRI.

7.1 Em mamógrafos digitais

Em mamógrafos digitais, a avaliação de artefatos na imagem se dá de modo similar.

- Obtenha uma imagem de um bloco (ou placas) de PMMA com espessura de 45 mm, para todos os filtros usados clinicamente e, se aplicável, para o foco fino e a ampliação também (Figura 93). O bloco (ou placas) não deve possuir arranhões ou outras imperfeições que possam introduzir artefatos na imagem. Ele deve ser posicionado sobre a bandeja de suporte da mama, centrado lateralmente e ultrapassando levemente a borda da parede torácica do receptor de imagem. O sensor do CAE deve estar abaixo do objeto de teste, mantendo-se na mesma posição sempre que esse teste for realizado. Na avaliação, são utilizadas as imagens brutas, que devem ser adquiridas com as mesmas técnicas radiográficas utilizadas na rotina (ou com o CAE, caso seja usado). Se os exames dos pacientes forem interpretados em monitores digitais, as imagens devem

ser examinadas na estação de trabalho, com a largura e o nível de janela recomendados pelo físico-médico.





Figura 93. Bloco de acrílico posicionado no mamógrafo para o teste. Em A, setores de detectores descalibrados em DR; em B, artefatos causados pela poeira sobre a placa de imagem em CR; em C, arranhões (seta horizontal) e poeira no sistema de leitura da CR (setas verticais)

Fonte: Acervo SQRI.

- Inspecione as imagens, verificando se há artefatos, não uniformidades, manchas, faixas e pixels defeituosos. A

imagem deve estar livre de artefatos significativos, linhas, manchas, pixels defeituosos e regiões com a textura alterada (ruído da imagem não uniforme ou muito elevado). Se houver algum artefato que possa imitar ou obscurecer qualquer informação anatômica ou se quaisquer padrões de imagem (*aliasing*) forem vistos, os detectores devem ser recalibrados.

- Avise o físico-médico do serviço e o radiologista responsável sobre os problemas encontrados para se determinar sua natureza e gravidade, ou seja, se há redução apreciável da qualidade da imagem, para que uma investigação das causas do problema seja realizada.
- Existem *softwares* específicos que realizam essa avaliação das imagens digitais.

8. Testes de contato tela-filme e vedação dos chassis

Esses dois testes devem ser realizados a cada seis meses, ou sempre que surgir algum borramento nas imagens. O objetivo é **verificar se os chassis ainda estão em condição de uso**.

Se houver ar preso entre a tela intensificadora e o filme no momento da irradiação, após o processamento, surgirá uma mancha escura (borramento) na região onde o contato entre a tela e o filme era pobre.

Para evitar esse tipo de artefato, enquanto os chassis estão adequados para uso, recomenda-se aguardar 15 minutos após o carregamento antes de utilizá-los.

Para esse teste

- Submeta todos os chassis suspeitos à exposição, sobre a bandeja de suporte da mama, com um objeto de teste

cobrindo todo o chassis. Esse objeto de teste contém uma malha metálica fina (radiopaca) e é específico para mamografia, diferente do utilizado para radiologia geral. A malha deverá aparecer uniforme na imagem (Figura 94). A exposição deve ser suficiente para gerar uma DO entre 1,50 e 2,00. Esse intervalo de densidade fornece um gradiente adequado para facilitar a detecção de áreas onde o contato tela-filme é pobre.




Figura 94. Radiografia da malha metálica usada no teste de contato tela-filme. O quadro no canto superior serve como orientação para identificar as regiões onde o contato é pobre
Fonte: Acervo SQRI.

- Inspeção os filmes em negatoscópios (aprovados nos respectivos testes de qualidade) para identificar manchas escuras e verificar seu tamanho e posição. Chassis cujos filmes apresentem manchas na região central devem ser removidos do uso clínico. Nas bordas do filme, o tamanho máximo aceitável para as manchas é de 5 mm, exceto na parede torácica, onde o tamanho não deve ser superior a 2 mm.

9. Teste do CAE

Você já sabe que o CAE é um sistema que fornece imagens com qualidade diagnóstica e baixas doses para o paciente quando funciona corretamente e é usado de modo adequado.

Para verificar o funcionamento do CAE, o sistema deve ser testado sob dois aspectos:

- Constância - que deve levar à produção de uma mesma DO sob as mesmas condições de exposição.

- Compensação pela espessura - que deve produzir uma mesma DO, para diferentes espessuras de mama, variando a técnica radiográfica.

A DO do índice de contraste que se deseja obter deve estar no intervalo entre 1,50 e 1,90 (levando em consideração fatores locais, como o tipo de filme em uso). Essa DO deve ser medida sempre na mesma posição em um ponto a 60 mm da parede torácica e centrado lateralmente. A imagem deve ser feita utilizando-se sempre o mesmo chassi (usado regularmente na clínica) para ambos os testes.

Deve ser determinado o valor de mAs necessário para se obter a DO de interesse, como linha de base para futuras referências.

Veja, a seguir, como realizar o teste:

- Posicione placas de PMMA com uma espessura total de 45 mm sobre a bandeja de suporte da mama, ultrapassando levemente a borda da parede torácica. O sensor do CAE deve estar na posição próxima à

parede torácica e os parâmetros de operação devem ser selecionados como na rotina clínica (que depende de cada tipo de aparelho) para essa espessura de mama (Figura 95). O filme, depois de revelado, deve estar livre de artefatos e apresentar DO no ponto de medida igual à desejada, com tolerância de $\pm 0,2$ ($\pm 0,15$ é desejável). O valor de mAs empregado pelo CAE deve estar dentro de $\pm 10\%$ do valor da linha de base. Não conformidades devem ser comunicadas à equipe de manutenção para reparo imediato.




Figura 95. Montagem experimental para o teste do controle automático de exposição
Fonte: Acervo SQRI.

- Produza, mensalmente, três imagens, uma para cada espessura de PMMA (20 mm, 45 mm e 70 mm), com a finalidade de verificar a compensação do sistema CAE. Devem ser usados marcadores radiopacos para identificar os filmes, caso isso não seja feito automaticamente. As imagens devem ser produzidas com os parâmetros de operação do CAE utilizados na rotina clínica, para cada espessura. As placas de PMMA devem ser alinhadas com a margem da parede torácica da bandeja de suporte de mama e centradas lateralmente, cobrindo por completo o sensor do CAE, que deve estar na posição próxima à parede torácica.

A DO obtida para cada espessura deve ser a de referência (entre 1,50 e 1,90) dentro de um intervalo de $\pm 0,20$ (desejável $\pm 0,15$), e o mAs deve variar dentro de $\pm 10\%$ do valor da linha de base assumida anteriormente.

10. Teste de qualidade da imagem

O objetivo desse teste é avaliar se o desempenho do equipamento permanece dentro de níveis aceitáveis, de forma a assegurar a qualidade da imagem mamográfica no nível diagnóstico. Deve ser realizado semanalmente.

10.1 Teste de qualidade da imagem para mamografia filme-tela

- Obtenha imagem de um simulador radiográfico da mama, com estruturas que permitam avaliar as características da imagem (*phantom* da ACR, *phantom* MAMA ou similares). O simulador deve ser posicionado sobre a bandeja de suporte da mama, alinhado com a parede torácica e centralizado lateralmente. O sensor do CAE deve estar sob o simulador, como no teste do CAE (Figura 96).
- Realize uma exposição (para cada tipo de filme utilizado no serviço) do simulador com a técnica radiográfica

utilizada na rotina clínica (combinação alvo-filtro, kVp, mAs, grade, controle de densidade e modo de operação).




Figura 96. Simulador radiográfico posicionado para o teste
Fonte: Acervo SQRI.

- Inspeção os filmes obtidos no negatoscópio usado clinicamente, com lente de aumento com ampliação mínima de duas vezes. Recomenda-se que a lente tenha uma área com aumento de quatro ou cinco vezes. Examine a imagem de acordo com o protocolo do simulador utilizado e atente para a presença de artefatos.

10.2 Teste de qualidade da imagem para mamografia digital

Na avaliação da qualidade da imagem na mamografia digital, utiliza-se um procedimento diferente. Ao invés do simulador, são utilizadas placas de PMMA com espessura total de 45 mm (Figura 97), para obter a imagem semanal.

- Posicione as placas sobre a bandeja de suporte da mama de modo a cobrir toda a área do receptor de imagem, centrada lateralmente e estendendo-se um pouco além da borda da parede torácica. As placas (ou bloco) não devem possuir arranhões ou outras imperfeições que possam criar artefatos.
- Exponha as placas (ou bloco) de PMMA com a técnica radiográfica usada na rotina clínica para uma mama com essa espessura. A imagem a ser avaliada não deve ser submetida a qualquer tipo de processamento (imagem bruta).
- Exiba a imagem no monitor da estação de trabalho dos radiologistas, usando o nível e a largura de janela

recomendada pelo físico-médico do serviço. Os mesmos valores de nível e largura de janela (± 10) devem ser usados toda vez que uma nova imagem for avaliada.

- Com a resolução espacial máxima (*pixel* da tela = *pixel* da imagem), reduza a largura da janela até que o padrão de ruído (textura) torne-se aparente.
- Procure por variações na quantidade de ruído e na textura por toda a imagem. A imagem deve ser uniforme, ou, ao menos, similar à imagem obtida nos testes de aceitação do equipamento. Se a variação do ruído ponto a ponto mudar com o tempo, o detector pode estar se degradando, causando perda de definição da imagem. O físico-médico ou o radiologista responsável deve ser informado para considerações quanto à magnitude do problema, ou seja, se há redução apreciável da qualidade da imagem diagnóstica.

11. Análise da taxa de rejeição de filmes e de repetições

11.1 Taxa de rejeição

Um dos meios de se otimizar não apenas a produção, mas também a proteção radiológica em qualquer serviço de mamografia que use o sistema convencional (tela-filme), é analisar a taxa de filmes rejeitados, investigando as razões para a rejeição e identificando problemas que possam escapar aos testes diários de sensitometria e artefatos (Figura 97 A, B e C).

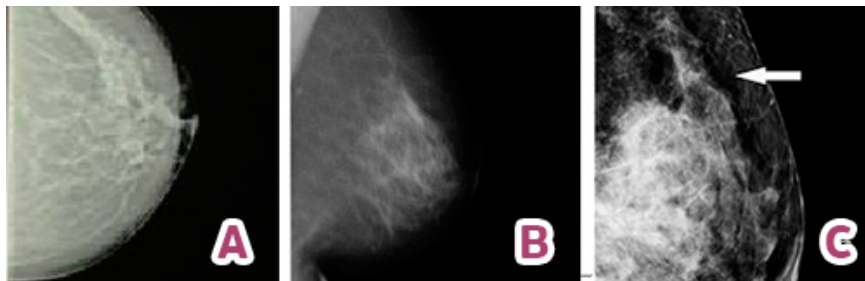


Figura 97. Filmes rejeitados. Em A, mamografia sem contraste; em B, mamografia com perda de resolução espacial; em C, mamografia digital com áreas de saturação dos tons de cinza escuros
Fonte: Acervo SQRI.

Dependendo do volume de exames realizados no serviço, e também da quantidade de filmes rejeitados, esse teste **deve ser realizado entre uma base mensal e trimestral**.

Os filmes podem ser coletados nos últimos 15 dias do período adotado, ou armazenados ao longo de todo o período.

A taxa de rejeição é a razão (expressa como um percentual) entre o número de filmes rejeitados e o número total de filmes usados no período para imagens de pacientes (excluindo-se os filmes de testes de Controle de Qualidade). **O valor aceitável é de 3%**, mas podem ser atingidos valores tão baixos quanto 1%, após a otimização dos procedimentos.

Uma taxa de rejeição muito baixa pode ser indicativa de que os radiologistas estão aceitando filmes que deveriam ser rejeitados, ao invés de propor um aperfeiçoamento da prática.

Deve-se registrar a razão de rejeição para cada caso (posicionamento, sub ou superexposição, artefatos etc.), de preferência estabelecendo-se um padrão ou código para facilitar a identificação.

Ações remediadoras diferenciadas (manutenção dos equipamentos, troca de filmes, treinamento de técnicos e radiologistas) devem ser tomadas, dependendo do motivo da rejeição.

11.2 Taxa de repetição

Na mamografia digital, não tem sentido falar em controle da taxa de rejeição de filmes, pois as imagens podem ser analisadas diretamente em monitores de alta resolução, mas é **importante controlar a taxa de repetição** de exposições.

Como as imagens obtidas podem sofrer ajustes de contraste e brilho, é comum que se faça o uso de exposições mais elevadas, sem que haja preocupação com a dose de radiação recebida pelo paciente.

Outro ponto que preocupa é a possibilidade de as imagens que não são úteis serem descartadas sem nenhum tipo de registro.

A causa, bem como o número dessas repetições, deve ser avaliada de perto, com o objetivo não de punir, mas sim de

educar o técnico e o radiologista a buscarem sempre a melhor qualidade de imagem com o mínimo dano para os pacientes.

Causas mais comuns de repetição

- Problemas com posicionamento.
- Imagens borradas pelo movimento do paciente.
- Sub ou superexposição do detector.
- Artefatos inaceitáveis.
- Falhas do equipamento ou do *software*.
- Imagens em branco (vazias) e um conjunto interminável de outros problemas.

Diferentemente do sistema convencional, no qual os filmes rejeitados de todo o departamento são levados em conta, no sistema digital, cada **unidade de aquisição é avaliada separadamente**.

Não são consideradas imagens repetidas: imagens adicionais, requeridas para examinar o tecido selecionado visto em uma primeira imagem, para incluir tecido que

não foi examinado em razão do tamanho da mama e para controle de qualidade.

São incluídas como repetidas as imagens rejeitadas na estação de aquisição e os exames abortados antes que a exposição seja completada.

Alguns sistemas de aquisição criam um relatório das causas de exposições repetidas automaticamente, mas deve-se ter cuidado, pois exposições repetidas em datas diferentes podem não ser registradas como tal.

O número de exposições clínicas ao longo de um trimestre deve ser estimado, excluindo-se as realizadas para controle de qualidade. A taxa de repetição é calculada dividindo-se o número das exposições repetidas pelo número total das realizadas durante o período avaliado, multiplicando-se o resultado por 100%.

As taxas de repetição devem ser menores que 3%, podendo ser menores até do que 1%. Taxas muito altas ou baixas podem indicar que o serviço não está investindo em fontes adequadas de treinamento, equipamento e controle

de qualidade.

Se a taxa de repetição ficar aquém do esperado, as causas devem ser investigadas para que ações corretivas sejam tomadas.

Se a principal causa das repetições estiver no equipamento, a engenharia clínica deve ser comunicada. Se a razão for posicionamento ou técnica inadequada, os técnicos do serviço devem ser submetidos a treinamento adicional em posicionamento e compressão da mama, sendo essas ações mais bem-sucedidas se tratadas de forma educativa e não punitiva.

Caso o serviço mantenha as imagens repetidas armazenadas, essas devem ser usadas com propósito educativo para os técnicos, a fim de reduzir exposições desnecessárias no futuro.

Com o propósito de evitar o “medo de punição” por parte dos técnicos, o que os levaria a aceitar imagens que deveriam ser descartadas, a análise deve ser realizada de modo a preservar o anonimato dos envolvidos.

12. Inspeção dos negatoscópios

Indispensáveis para a visualização de exames impressos em filmes, os negatoscópios são tão importantes para a qualidade do laudo diagnóstico quanto a imagem em si.

Atenção especial deve ser dada à uniformidade e ao nível de **luminância** (mínimo de 3 mil cd/m² para filmes, podendo ser menor para filmes impressos a laser).

Como as lâmpadas fluorescentes utilizadas perdem brilho com o tempo, todas devem ser substituídas a cada 18 ou 24 meses. Além disso, todas as lâmpadas trocadas devem ser do mesmo tipo e cor.

Caso seja necessário trocar alguma lâmpada em função da redução da luz emitida ou qualquer outra razão, todas as demais lâmpadas devem ser trocadas ao mesmo tempo para assegurar uniformidade na cor e na luminância.

Os negatoscópios devem ser inspecionados semanalmente para uniformidade da luminância. Eles devem estar livres

de poeira, marcas de lápis, manchas etc. Quaisquer marcas ou manchas encontradas devem ser removidas com uma solução que não danifique o acrílico do negatoscópio.

Se o brilho dos negatoscópios não estiver uniforme, todas as lâmpadas fluorescentes devem ser trocadas o mais breve possível.

13. Avaliação qualitativa das imagens clínicas

13.1 Fatores que influenciam a avaliação

A mamografia é um dos exames de mais difícil interpretação, não porque as doenças sejam muito complexas, mas porque existem diferentes formas de apresentação da glândula mamária em cada mulher, porque o câncer da mama é uma doença muito heterogênea e porque, muitas vezes, não existe diferenciação de anormalidades benignas e malignas.

Conheça os principais fatores que influenciam a interpretação da mamografia:

- A qualidade técnica do exame.
- A composição tecidual da mama.
- O conhecimento da anatomia e da patologia mamária pelo radiologista.

Para a ideal realização desse exame, as mamas devem estar adequadamente posicionadas no mamógrafo, de modo que a maior parte do tecido seja vista no filme (mamografia analógica) e no monitor (digital ou computadorizada).

As imagens devem obedecer ao controle de qualidade exigido, requisito fundamental para a interpretação.

13.2 Aspectos avaliados

Organizações profissionais e governamentais estabeleceram padrões de desempenho para a prática da mamografia. No Brasil, assim com em muitos países, é realizada a revisão de imagens clínicas como parte do processo de acreditação.

As mamografias são avaliadas por radiologistas e físico-médicos em relação aos seguintes aspectos:

- Posicionamento – o objetivo de um bom posicionamento é incluir o máximo de tecido mamário na radiografia. A incidência MLO deve mostrar os tecidos posteriores, a prega inframamária aberta e o músculo grande peitoral até a linha projetada em 90° a partir da papila. A incidência CC não deve mostrar qualquer exagero, tanto da porção medial quanto da porção lateral da mama. Nenhuma porção da mama deve ser excluída da mamografia e não deve haver dobras de pele ou projeção de outras partes do corpo sobre a imagem da mama.
- Compressão – a compressão está correta quando há uma boa separação da parte glandular, com níveis de exposição uniformes, sem perda de definição da imagem (borramento) em razão do movimento da paciente.
- Exposição – uma exposição correta permite a penetração adequada das áreas densas e adiposas, sem sub ou superexposição de qualquer região da mama.

- Contraste – deve haver resolução de contraste adequado entre as áreas adiposas e fibroglandulares na maior parte possível da imagem da mama.
- Resolução espacial – a definição ou resolução espacial da imagem deve permitir o perfeito delineamento das estruturas lineares, das bordas dos nódulos e das microcalcificações. É necessário um alto poder de resolução espacial para identificação e caracterização das lesões.
- Ruído – a imagem não deve ter flutuação excessiva no sinal, a qual possa limitar a visibilização de detalhes de pequeno tamanho, necessários ao diagnóstico. Essa flutuação do sinal na imagem pode ser de origem quântica, eletrônica ou associada aos materiais (ruído estrutural).
- Artefatos – são defeitos no processamento do filme ou qualquer variação na densidade mamográfica não causada por atenuação real da mama (incluindo corpos estranhos e dispositivos médicos implantados, tais como:

cateter e marca-passo). Eles comprometem a qualidade final da imagem e podem resultar em informações perdidas ou mascaradas.

- Identificação do exame – as imagens devem ser corretamente identificadas com o nome do paciente, o nome da instituição, a data, a incidência radiográfica, a lateralidade, o cassete (no caso de analógica), o técnico e um identificador único para o paciente, tal como: a data de nascimento ou número de registro.

13.3 O laudo da mamografia

No laudo mamográfico, devem constar:

- Breve história e menção sobre a existência ou não de exames para comparação.
- Descrição dos achados encontrados e composição da mama.
- Classificação radiológica.
- Recomendação de conduta.

É importante que o laudo descreva a radiodensidade das mamas, pois isso pode interferir na sensibilidade da mamografia. Sabe-se que, nas mamas densas e nas predominantemente densas, há diminuição da sensibilidade do exame.

O Colégio Americano de Radiologia publicou, em 1993, o Breast Imaging Reporting and Data System (mais conhecido por sua sigla BI-RADS®), tendo em vista a necessidade de comunicação da interpretação do radiologista com o médico solicitante dos exames de imagem da mama.

O principal objetivo desse manual, que, em 2013, teve a quinta e última edição, é uniformizar a linguagem dos relatórios de mamografia, ultrassonografia e RM, criando um sistema que padroniza a descrição das alterações encontradas e as conclusões dos exames, além de sugerir condutas adequadas, dependendo da classificação final obtida.

Veja, no Quadro 4, a classificação radiológica descrita no BI-RADS®.

Quadro 4. Classificação radiológica descrita no BI-RADS®

| Categoria | Achados mamográficos | Conduta recomendada |
|------------------|--|---|
| 0 | Achados inconclusivos | Avaliação adicional |
| 1 | Exame negativo | Mamografia a cada 2 anos |
| 2 | Exame com achados benignos | Mamografia a cada 2 anos |
| 3 | Achados provavelmente benignos | Controle por 6 meses, 6 meses, 1 ano, 1 ano (se a lesão permanecer estável) |
| 4 (A,B,C) | Achados suspeitos para malignidade | Considerar possibilidade de biópsia |
| 5 | Achados altamente suspeitos de malignidade | Biópsia sempre indicada |
| 6 | Achados comprovados de malignidade | Terapêutica adequada |

O Colégio Brasileiro de Radiologia (CBR) não obriga a utilização dessa classificação nos laudos, mas recomenda que se utilize, para a adequada padronização de linguagem, descrição e consequente conduta.

RELEMBRANDO A UNIDADE VII:

Nesta unidade você viu que:

- É responsabilidade do técnico em mamografia executar, durante a rotina de trabalho, um conjunto de testes para assegurar a qualidade da imagem em mamografia.
- As tarefas compreendem desde procedimentos para controle de qualidade no sistema convencional (tela-filme) até os sistemas digitais (CR e DR).
- O objetivo da **inspeção mecânica e visual dos equipamentos** é verificar mensalmente o funcionamento elétrico e mecânico do mamógrafo. Todas as peças do equipamento devem estar funcionando perfeitamente. Havendo qualquer problema, o reparo deve ser imediato, e os exames suspensos.
- Deve-se verificar o adequado **armazenamento de filmes mamográficos e de químicos** usados na revelação.
- A **limpeza e o controle das condições da câmara escura** devem ser constantes, de acordo com as determinações, pois a poeira presente na câmara escura pode migrar facilmente para o interior dos chassis durante a manipulação, comprometendo a qualidade da imagem dos exames. Após a limpeza, as telas devem ser inspecionadas com luz ultravioleta, para confirmar a ausência de poeira, fiapos, estrias ou marcas.
- A **avaliação da temperatura do revelador** deve ocorrer todos os dias, no mesmo horário, antes da realização da sensitometria. Deve ser feita com um termômetro digital de imersão.
- A sensitometria deve ser realizada diariamente, para garantir a operação estável da processadora. Ocorre logo após a avaliação da temperatura do revelador e antes do início de qualquer exame.

- A avaliação de artefatos nas imagens deve ocorrer para verificar se o mamógrafo, o chassi ou a processadora estão introduzindo artefatos na imagem. Isso acontece semanalmente. Em mamógrafos digitais, a avaliação de artefatos na imagem se dá de modo similar.
- Os **testes de contato tela-filme e vedação dos chassis** devem ser realizados a cada seis meses, ou sempre que surgir algum borramento nas imagens. O objetivo é verificar se os chassis ainda estão em condição de uso.
- Para verificar o funcionamento do CAE, o sistema deve ser testado sob dois aspectos: **constância e compensação pela espessura**. O CAE é um dispositivo que fornece imagens com qualidade diagnóstica e baixas doses para o paciente, quando funciona corretamente e é usado de modo adequado.
- O objetivo do **teste de qualidade da imagem** é avaliar se o desempenho do equipamento permanece dentro de níveis aceitáveis, de forma a assegurar a qualidade da imagem mamográfica no nível diagnóstico. Deve ser realizado semanalmente. Na avaliação da qualidade da imagem na mamografia digital, utiliza-se um procedimento diferente.
- Um dos meios de se otimizar não apenas a produção, mas também a proteção radiológica em qualquer serviço de mamografia que usa o sistema convencional (tela-filme), é analisar a taxa de **filmes rejeitados**, investigando as razões para a rejeição e identificando problemas que possam escapar aos testes diários de sensitometria e artefatos.
- **Na mamografia digital**, não tem sentido falar em controle da taxa de rejeição de filmes, pois as imagens podem ser analisadas diretamente em monitores de alta resolução, mas é importante controlar a **taxa de repetição** de exposições.
- Indispensáveis para a visualização de exames impressos em filmes, os negatoscópios são tão importantes para

- a qualidade do laudo diagnóstico quanto a imagem em si. Devem ser inspecionados semanalmente para uniformidade da luminância. Eles devem estar livres de poeira, marcas de lápis, manchas etc. Quaisquer marcas ou manchas encontradas devem ser removidas com uma solução que não danifique o acrílico do negatoscópio.
- A mamografia é um dos exames de mais difícil interpretação, não porque as doenças sejam muito complexas, mas porque existem diferentes formas de apresentação da glândula mamária em cada mulher; porque o câncer da mama é uma doença muito heterogênea; e porque, muitas vezes, não existe diferenciação de anormalidades benignas e malignas. Vários fatores influenciam a avaliação, os principais são:
 - A qualidade técnica do exame.
 - A composição tecidual da mama.
 - O conhecimento da anatomia e da patologia mamária pelo radiologista.
 - As mamografias são avaliadas por radiologistas e físico-médicos em relação aos seguintes aspectos: posicionamento, compressão, exposição, contraste, resolução espacial, ruído, artefatos e identificação do exame.
 - O Colégio Americano de Radiologia publicou, em 1993, o BI-RADS®, tendo em vista a necessidade de comunicação da interpretação do radiologista com o médico solicitante dos exames de imagem da mama. Em 2013, foi publicada a quinta edição do BI-RADS®.
 - O CBR não obriga a utilização dessa classificação nos laudos, mas recomenda que se utilize, para a adequada padronização da linguagem, descrição e consequente conduta.
- Lembre-se: todos os procedimentos, para que você possa fazer o controle e assegurar a qualidade da imagem em mamografia, são apresentados nesta unidade.**

Referências

Unidade 1

AGUILAR, V.; BAUAB, S. P.; MARANHÃO, N. **Mama**: diagnóstico por imagem. Rio de Janeiro: Revinter, 2009.

BARROS, A. C. S. D. Genética e epigenética: bases moleculares da formação inicial do câncer de mama. **Revista Brasileira de Mastologia**, Rio de Janeiro, v. 20, n. 1, p. 48-54, 2010.

CARDEÑOSA, G.; EKLUND, G. W. RSNA categorical course in breast imaging. In:_____. **Breast anatomy, histology, and cancer**. Oak Broo: Syllabus, 1995. p.21-28.

DELUCA JR., P. M. The international commission on radiation units and measurements. **Journal of the International Commission on Radiation Units and Measurements**, Ashford, v. 9, n. 2, 2009.

D'ORSI, C. J. et al. Mammography. In: _____. **Breast imaging reporting and data system**. 4. ed. Reston, VA: American College of Radiology, 2003.

DRONKERS, D. J. et al. **Mamografia prática**. Rio de Janeiro: Revinter, 2003.

INSTITUTO NACIONAL DE CÂNCER (Brasil). **Controle do câncer de mama**. Rio de Janeiro, 2004.

JEMAL, A. et al. Cancer statistics, 2010. **CA: A Cancer Journal for Clinicians**, New York, v. 60, n. 5, p. 277-300, 2010.

METTLIN, C. Global breast cancer mortality statistics. **CA: A Cancer Journal for Clinicians**, New York, v. 49, n. 3, p. 138-144, 1999.

PINOTTI, J. A.; RICCI, M. D.; PINOTTI, M. **Diagnóstico das lesões mamárias**. Rio de Janeiro: Revinter, 2006.

ROCHA, D. C.; BAUAB, S.P. **Atlas de imagem da mama**. 2. ed. Rio de Janeiro: Revinter, 2004.

Sugestão para leitura

AGUILAR, V.; BAUAB, S.P.; MARANHÃO, N. **Mama**: diagnóstico por imagem. Rio de Janeiro: Revinter, 2009. (Capítulo 1, 11 e 12).

Unidade 2

BASSETT L. W. et al. **Diagnosis of diseases of the breast**. Philadelphia: W. B. Saunders Company, 1997.

BIRDWELL, R. L. et al. **Pocket radiologist: breast 100 top diagnoses**. Philadelphia: W.B. Saunders, 2003.

CALDAS, F. A. A. et al. Síndrome de poland: relato de caso e revisão da literatura. **Radiologia Brasileira**, São Paulo, v. 37, n. 5, p. 381-383, 2004.

D'ORSI, C. J. et al. Mammography. In: _____. **Breast imaging reporting and data system**. 4. ed. Reston, VA: American College of Radiology, 2003.

INSTITUTO NACIONAL DE CÂNCER JOSÉ ALENCAR GOMES DA SILVA. **Controle do câncer de mama**: documento de consenso. Rio de Janeiro: INCA, 2004. Disponível em: <<http://www.inca.gov.br/publicacoes/ConsensoIntegra.pdf>>. Acesso em: 29 maio 2017.

Referências

INSTITUTO NACIONAL DE CÂNCER JOSÉ ALENCAR GOMES DA SILVA.

Estimativa 2016: incidência de câncer no Brasil. Rio de Janeiro, 2015.

KOPANS, Daniel B. **Breast imaging**. 3. ed. Philadelphia: Lippincott Williams & Wilkins, 2007.

LANYI, M. **Mammography:** diagnosis and pathological analysis. New York: Springer, 2003.

PAREDES, E. S. Radiographic breast anatomy: radiologic signs of breast cancer. In: HAUS, A.G.; YAFFE, M. J. (Ed.). **Syllabus: A Categorical Course in Physics-Technical Aspects of Breast Imaging**. 3. ed. Oak Brook: RSNA, 1994. p. 35-46.

SCIENTIFIC ASSEMBLY AND ANNUAL MEETING, 92., 2006, Chicago.
Proceedings... Chicago, IL: Radiological Society of North America, 2006.

SEWELL, C. W. Pathology of benign and malignant breast disorders. **The Radiologic Clinics of North America**, Philadelphia, v. 33, n. 6, p. 1067-1080, 1995.

TOHNO, E.; COSGROVE, D. O.; SLOANE, J. P. **Ultrasound diagnosis of breast diseases**. London: Churchill Livingstone, 1994.

Sugestão para leitura:

AGUILAR, V.; BAUAB, S. P.; MARANHÃO, N. **Mama:** diagnóstico por imagem. Rio de Janeiro: Revinter, 2009. (Capítulos 2, 4, 9 e 10).

SANTOS, A. **Física médica em mamografia**. Rio de Janeiro: Revinter, 2010. (Capítulos 24 e 28)

Unidade 3

ARNOLD, L. Sensitivity and specificity of digital vs. film mammography.

The Internet Journal of Academic Physician Assistants, Sugar Land, v. 7, n. 2, p. 1-8, 2009.

BICK, U.; DIEKMANN, F. Digital mammography: What do we and what don't we know? **European Radiology**, Berlin, v. 17, n. 8, p. 1931-1942, 2007.

BICK, U.; DIEKMANN, F. Tomosynthesis and contrast-enhanced digital mammography: Recent advances in digital mammography. **European Radiology**, Berlin, v. 17, n. 12, p. 3086-3092, 2007.

CHEN, S. C. et al. Initial clinical experience with contrast-enhanced digital breast tomosynthesis. **Academic Radiology**, Reston, v. 14, n. 2, p. 229-238, 2007.

D'ORSI, C. J. et al. Mammography. In: _____. **Breast imaging reporting and data system**. 4. ed. Reston, VA: American College of Radiology, 2003.

DRONKERS, D. J. et al. **Mamografia prática**. Rio de Janeiro: Revinter, 2003.

ELMORE, J. G. et al. Screening for breast cancer. **Journal of the American Medical Association**, Chicago, v. 293, n. 10, p. 1245-1256, 2005.

FISCHMANN, A. et al. Comparison of full-field digital mammography and film-screen mammography: image quality and lesion detection. **British journal of radiology case reports**, London, v. 78, n. 928, p. 312-315, 2005.

Referências

FREITAS, A. G. et al. Mamografia digital: perspectiva atual e aplicações futuras. **Radiologia Brasileira**, Rio de Janeiro, v. 39, n. 4, p. 287-296, 2006.

HEMDAL, B. et al. **Mammography**: recent technical developments and their clinical potential. Stockholm: Statens strålskyddsinstitut, 2002. (SSI rapport, 8).

HODGSON, R. et al. Systematic review of 3D mammography for breast cancer screening. **The Breast**, Edinburgh, v. 27, p. 52-61, 2016.

INSTITUTO NACIONAL DE CÂNCER (Brasil). **Controle do câncer de mama: documento de consenso**. Rio de Janeiro, 2004.

MAHESH, M. AAPM/RSNA physics tutorial for residents: digital mammography: an overview. **Radiographics**, v. 24, n. 6, p. 1747-1760, 2004.

PERRY, N. et al. **European guidelines for quality assurance in breast cancer screening and diagnosis**. 4. ed. Luxembourg: European Commission, 2006.

PICARD, J. D. History of mammography. **Bulletin de l'Académie Nationale de Médecine**, Paris, v. 182, n. 8, p. 1613-1620, 1998.

RADIO IN MAMA. **História da mamografia**: mamografia convencional. [S.l.: s.n.], [20--?]. Disponível em: <<http://www.radioinmama.com.br/historiadamama.html>>. Acesso em: 3 fev. 2017.

SMITH, A. **Fundamentals of breast tomosynthesis improving the performance of mammography**. Bedford, MA: Hologic, 2008. Disponível em: <<https://pdfs.semanticscholar.org/>

c24d/22b292a6e269282bc30839d7d0e93bd82b2d.pdf>. Acesso em: 16 nov. 2017.

SEIBERT, J. A. et al. **Acceptance testing and quality control of photostimulable storage phosphor imaging systems**. College Park, MD: American Association of Physicists in Medicine, 2006.

SOERJOMATARAM, I. et al. Rising incidence of breast cancer among female cancer survivors: implications for surveillance. **British Empire Cancer Campaign**, London, v. 100, n. 1, p. 77-81, 2009.

TABÁR, L. **Teaching course in diagnostic breast imaging**: diagnosis and in depth differential diagnosis of breast diseases. [S.l.]: Mammography Education Inc., 2004.

YOUNG, K. C. Recent developments in digital mammography. **British journal of radiology case reports**, London, v. 18, n. 2, p. 68-74, 2006.

Sugestão para leitura

SANTOS, A. **Física médica em mamografia**. Rio de Janeiro: Revinter, 2010. (Capítulos 9, 10, 12, 15, 18 e 27).

Unidade 4

Sugestão para leitura

INSTITUTO NACIONAL DE CÂNCER (Brasil). **Controle do câncer de mama: documento de consenso**. Rio de Janeiro, 2004. Disponível em: <<http://www.inca.gov.br/publicacoes/ConsensoIntegra.pdf>>. Acesso em: 2 fev. 2017.

Unidade 5

BAUAB, S. P. Mamografia digital: um caminho sem volta. **Radiologia Brasileira**, São Paulo, v. 38, n. 3, p. III-IV, 2005.

BIRDWELL, R. L. et al. **Pocket radiologist breast**: 100 top diagnoses. Philadelphia: W. B. Saunders, 2003.

CARDENOSA, G. Positioning and problem solving. In: _____. **Breast Imaging Companion**. Philadelphia: Lippincott-Raven, 1997. p. 46-91.

CARDENOSA, G. Procedimientos Intervencionistas. In: _____. **Imagenologia mamária**. Buenos Aires: Journal, 2005. p. 372-378.

DUARTE, D. L. **Curso de formação e treinamento em radiologia da mama**. Porto Alegre: Fundação Serdil Saint Pastous, 2008.

EKLUND, G. W. et al. Improved imaging of the augmented breast. **AJR**. American journal of roentgenology, Springfield, v. 151, n. 3, p. 469-473, 1988.

FERREIRA, A. B. H. **Mini Aurélio**: o dicionário da língua portuguesa. 6. ed. Curitiba: Positivo, 2004.

KOPANS, D. B. Posicionamento mamográfico. In: _____. **Imagem da mama**. 2. ed. Rio de Janeiro: Revinter, 1998. p. 171-209.

KENNEDY, A.; BERG, W. A. Mammography: positioning. In: BERG, W. A. **Diagnostic imaging breast**. Salt Lake City: Amirsys, 2006. p. 112-115.

HEINLEIN, R. W.; BASSET, L. W. Posicionamento. In: BASSET, L. W. et al. **Doenças da mama, diagnóstico e tratamento**. Rio de Janeiro: Revinter, 2000. p. 43-65.

HEYWANG-KÖBRUNNER, S. H. et al. Posicionamento e compressão. In: _____. **Mama diagnóstico por imagem**: correlação entre mamografia, ultra-sonografia, ressonância magnética, tomografia computadorizada e procedimentos intervencionistas. Rio de Janeiro: Revinter, 1999. p. 11-80.

MARANHÃO, N. Arte do posicionamento mamográfico. In: PASQUALETTE, H. A. et al. **Mamografia atual**. Rio de Janeiro: Revinter, 1998. p. 69-87.

MUIR, B. B. et al. Oblique-view mammography: adequacy for screening. **Radiology**, Easton, v. 151, n. 1, p. 39-41, 1984.

OLIVEIRA, L. C. G. **Estimativa do Kerma no ar na superfície de entrada em exames mamográficos**. Dissertação (Mestrado em Engenharia Nuclear) – Universidade Federal do Rio de Janeiro, Rio de Janeiro, 2007.

PEARSON, K. L. et al. Efficacy of step-oblique mammography for confirmation and localization of densities seen on only one standard mammographic view. **American Journal of Roentgenology**, Leesburg, v. 174, n. 3, p. 745-752, 2000.

SICKLES, E. A. et al. Baseline screening mammography: one vs two views per breast. **American Journal of Roentgenology**, Leesburg, v. 147, n. 6, p. 1149-1153, 1986.

Sugestão para leitura

AGUILAR, V.; BAUAB, S. P.; MARANHÃO, N. **Mama**: diagnóstico por imagem. Rio de Janeiro: Revinter, 2009. (Capítulos 7, 13, 14, 18 e 24).

Unidade 6

- ACOSTA RENGIFO, N. P. et al. **Control de Calidad em Mamografia:** protocolo elaborado en el marco de dos proyectos regionales ARCAL/OIEA. Vienna: IAEA, 2006. Disponível em: <http://www-pub.iaea.org/MTCD/Publications/PDF/te_1517s_web.pdf>. Acesso em: 7 fev. 2017.
- AGÊNCIA NACIONAL DE VIGILÂNCIA SANITÁRIA (Brasil). **Radiodiagnóstico médico:** segurança e desempenho de equipamentos. Brasília, DF, 2005. Disponível em: <http://www.cns.org.br/manual_radio.zip>. Acesso em: 7 fev. 2017.
- AMERICAN ASSOCIATION OF PHYSICISTS IN MEDICINE. **Acceptance testing and quality control of photostimulable storage phosphor imaging systems.** Report of AAPM task group 10. College Park, MA, 2006. (AAPM Report, 93). Disponível em: <https://www.aapm.org/pubs/reports/RPT_93.pdf>. Acesso em: 7 fev. 2017.
- BRASIL. Ministério da Saúde. Portaria nº 2.898, de 28 de novembro de 2013. **Diário Oficial da União**, Brasília, DF, 29 nov. 2013. Seção 1, p. 119.
- INTERNATIONAL ATOMIC ENERGY AGENCY. **Quality assurance programme for digital mammography.** Vienna, 2009. (IAEA Human Health Series, 17). Disponível em: <<http://www-pub.iaea.org/books/iaea-books/8560/Quality-Assurance-Programme-for-Digital-Mammography>>. Acesso em: 7 fev. 2017.
- INSTITUTO NACIONAL DE CÂNCER (Brasil). **Controle do câncer de mama:** documento de consenso. Rio de Janeiro, 2004. Disponível em: <[http://](http://www.inca.gov.br/publicacoes/consenso-integra.pdf)

www.inca.gov.br/publicacoes/consenso-integra.pdf>. Acesso em: 2 fev. 2017.

INSTITUTO NACIONAL DE CÂNCER (Brasil). **Mamografia:** da prática ao controle. Rio de Janeiro, 2007. Disponível em:

<http://www.inca.gov.br/inca/Arquivos/publicacoes/qualidade_em_mamografia.pdf>. Acesso em: 3 fev. 2017.

PERRY, N. et al. **European guidelines for quality assurance in breast cancer screening and diagnosis.** 4. ed. Luxembourg: European Commission, 2006. Disponível em: <<http://www.euref.org/downloads?download=24:european-guidelines-for-quality-assurance-in-breast-cancer-screening-and-diagnosis-pdf>>. Acesso em: 7 fev. 2017.

SANTOS, A. **Física médica em mamografia.** Rio de Janeiro: Revinter, 2010.

Sugestão para leitura

AGUILAR, V.; BAUAB, S. P.; MARANHÃO, N. **Mama:** diagnóstico por imagem. Rio de Janeiro: Revinter, 2009. cap. 5.

INSTITUTO NACIONAL DE CÂNCER (Brasil). **Mamografia:** da prática ao controle. Rio de Janeiro, 2007. Disponível em: <http://www.inca.gov.br/inca/Arquivos/publicacoes/qualidade_em_mamografia.pdf>. Acesso em: 3 fev. 2017.

SANTOS, A. **Física médica em mamografia.** Rio de Janeiro: Revinter, 2010. (Capítulos 12 e 19).

Unidade 7

AGÊNCIA NACIONAL DE VIGILÂNCIA SANITÁRIA (Brasil). Portaria SVS/MS nº 453, de 1 de junho de 1998. **Diário Oficial da União**, Brasília, DF, 2 jun. 1998. Seção 1, p. 7-8.

COMISSÃO NACIONAL DE ENERGIA NUCLEAR (Brasil). **Diretrizes básicas de proteção radiológica**: resolução n. 27. [Rio de Janeiro], 2005. Disponível em: <http://www.lcr.uerj.br/downloads/ne_301.pdf>. Acesso em: 7 fev. 2017.

DANCE, D. **Dosimetry in digital mammography**. [S.l.: s.n], [20--?].

INSTITUTO NACIONAL DE CÂNCER (Brasil). **Mamografia**: da prática ao controle. Rio de Janeiro, 2007. Disponível em: <http://www.inca.gov.br/inca/Arquivos/publicacoes/qualidade_em_mamografia.pdf>. Acesso em: 3 fev. 2017.

PERRY, N. et al. **European guidelines for quality assurance in breast cancer screening and diagnosis**. 4. ed. Luxembourg: European Commission, 2006.

Sugestão para leitura

SANTOS, A. **Física médica em mamografia**. Rio de Janeiro: Revinter, 2010. (Capítulos 2, 3, 4, 5 e 23).

Abscessos

Acúmulo localizado de pus num tecido, formando uma cavidade delimitada por uma membrana de tecido inflamatório.

Alterações fibrocísticas

Elemento fibroso com cistos, encontrado com frequência nas mamas.

Anamnese

Entrevista realizada com o paciente, com objetivo de obter informações sobre o histórico de doenças, pessoais e familiares.

Artefatos

Em radiologia significa toda e qualquer imagem que se sobrepõe à imagem radiográfica de interesse. Podem ser físicos (poeira, outras partes do corpo do paciente, roupas, adornos etc.), ou digitais (falha de sinal elétrico – *pixel* queimado, falha de impressão), entre outros.

BRCA1 e 2

Genes humanos que pertencem à classe conhecida como genes supressores de tumor, localizados nos cromossomos 17 e 13, respectivamente, presente em homens e mulheres, que regulam o ciclo celular e previnem a proliferação descontrolada das células cancerosas.

Bucky

Componente do equipamento que serve de suporte para a grade antidifusora e para a mama, com o sistema do CAE na parte inferior. Contém uma fenda lateral onde se coloca o chassi (para filme radiográfico nos sistemas convencionais e placas de imagem nos sistemas CR) ou serve de base para o detector digital (nos sistemas DR).

Complexo areolopapilar

Conjunto formado pela papila e a aréola em torno desse, com disseminação retrógrada de micro-organismos. Clinicamente, apresentam-se como vermelhidão e aumento da mama, podendo cursar com febre e dor intensa. No caso de abscesso, pode haver drenagem espontânea de coleção purulenta.

Contraste radiográfico

Diferença de DO entre duas áreas adjacentes de uma radiografia. Quando a diferença na DO é grande, o contraste radiográfico é alto, e quando a diferença é pequena, o contraste é baixo.

Densidade ótica (DO)

Também chamada de densidade radiográfica, é o grau de enegrecimento dos pontos que formam a imagem registrada no filme. Indica se a quantidade de radiação que atravessou a estrutura naquele ponto e alcançou o filme foi adequada. O valor numérico da DO varia de zero até próximo de 4, sendo medida por um equipamento chamado densitômetro. A faixa de DO ideal na mamografia vai de 0,25 até 2,50, que corresponde à percepção do olho humano.

Dose absorvida

Quantidade de radiação natural ou artificial absorvida pela matéria, a qual expressa a energia depositada em um dado volume por unidade de massa. A unidade que quantifica a dose absorvida pelo Sistema Internacional é o Joule por quilograma (J/Kg), denominada Gray (Gy).

Emulsão

Gel que cobre a base de poliéster do filme radiográfico, contendo grãos de haletos de prata (AgBr e AgI), que são sensibilizados pelos raios X e formam a imagem radiográfica.

Epitélio

Células intimamente unidas entre si, normalmente revestindo órgãos e tecidos (no caso da mama, revestem os ductos mamários).

Escaneada

Realização de uma varredura, em geral com um feixe de laser, para registrar a informação presente em estado analógico (na IP), como um sinal digital (elétrico).

Espículas

Estruturas semelhantes a pequenos espinhos.

Estroma

Camada conectiva, não funcional, de sustentação de uma célula, tecido ou órgão. Diferente do parênquima, que constitui os elementos funcionais de um órgão.

Filtro metálico

Filtro (de molibdênio ou ródio) utilizado para eliminar os fótons de baixa energia, que não contribuem para a formação da imagem e aumentam a dose no paciente. Além disso, os fótons de alta energia, que reduzem o contraste da imagem ao serem espalhados pelos tecidos, também podem ser absorvidos por esses filtros.

Fósforo

Substâncias fluorescentes ou fosforescentes que absorvem energia do feixe de raios x, e, quando estimuladas por um laser, emitem luz visível. Nos sistemas CR, a IP contém na sua superfície uma camada de fósforo fotoestimulável (sistema CR).

Fósforo fotoestimulável

Substâncias fluorescentes ou fosforescentes que absorvem energia do feixe de raios X, e, quando estimuladas por um laser, emitem luz visível. Nos sistemas CR, a IP contém, na sua superfície, uma camada de fósforo fotoestimulável.

Fótons

Assim como os átomos, são considerados unidade fundamental da matéria, os fótons são a unidade fundamental (quantum) da radiação eletromagnética, nesse caso, os raios X. É um exemplo da dualidade “partícula-onda”, pois ele interage com a matéria como se fosse uma partícula, mas se propaga como uma onda.

Full-field digital mammography (FFDM)

Mamografia digital de campo total. É o sistema de produção de imagem em mamografia que utiliza uma tecnologia totalmente digital.

Grade antidifusora

Constituída de lâminas de chumbo, dispostas de formas lineares ou cruzadas, uniformemente espaçadas e entremeadas por material de baixa atenuação, como fibra de carbono, com objetivo de absorver

os fótons espalhados, antes que atinjam o receptor de imagem. Esses fótons prejudicam a qualidade da imagem, reduzindo o contraste.

Hilo adiposo

Fissura ou depressão em uma víscera, pela qual entram e saem os elementos vasculares, nervosos e linfáticos. O hilo adiposo é o “centro de ligação” vascular, nervosa e linfática de um linfonodo ou gânglio.

Incidências axiais

Craniocaudal, craniocaudal exagerada, *cleavage*, caudocranial.

Incidências laterais

Médio-lateral oblíqua, médio-lateral, lateromedial, axilar.

Intervalo dinâmico

Capacidade de demonstrar, por meio do contraste, diferenças na composição e densidade dos tecidos. Esse intervalo deve ser capaz de diferenciar tecidos próximos à borda da mama, onde existe pouca atenuação (ou seja, muitos fótons atingindo o receptor de imagem) e também no centro da mama, onde a atenuação dos fótons chega a 99% do valor inicial.

Linfonodos

Também chamados de gânglios linfáticos, são pequenos órgãos perfurados por canais que existem em diversos pontos da rede linfática (rede de ductos que faz parte do sistema linfático).

Luminância

Razão entre a intensidade de luz emitida por uma superfície em uma direção e a área dessa mesma superfície.

Luminescência

É a emissão de luz por uma substância quando submetida a algum tipo de estímulo como laser, reação química, calor, radiação ionizante etc. A energia emitida é detectada e amplificada por um tubo fotomultiplicador que produz um sinal elétrico de saída proporcional à luminescência emitida pelo ponto estimulado da IP.

Mastite

Inflamação da glândula mamária.

Polimetilmetacrilato (PMMA)

É um material termoplástico rígido, transparente e incolor também conhecido como acrílico. Possui vários nomes comerciais, entre eles: Lucite, Plexiglas e Perspex.

Razão contraste-ruído

Diferença de intensidade de tons de cinza em duas áreas da imagem (contraste) dividida pelo valor da dispersão da intensidade dos tons de cinza em uma das duas áreas da imagem (ruído) tomada como área de referência.

Receptor de imagem

Dispositivo que registra a imagem radiográfica produzida pela interação dos raios X com o corpo do paciente. O receptor de imagem, no sistema

convencional, é formado por uma tela intensificadora e um filme radiográfico dentro de um chassi. Os sistemas digitais utilizam outros tipos de receptores de imagem que serão descritos mais adiante.

Resolução de contraste

Capacidade de mostrar, nas imagens, áreas com a menor diferença de intensidade de tons de cinza. É um parâmetro importante para a caracterização do desempenho dos sistemas no que se refere à qualidade da imagem produzida.

Resolução espacial

Capacidade da radiografia de diferenciar estruturas ou tecidos que sejam adjacentes. É a separação mínima existente entre duas estruturas distintas e próximas no mesmo objeto. A resolução espacial, também chamada de definição, é um parâmetro de avaliação da qualidade da imagem.

Ruído

Toda e qualquer variação aleatória da densidade óptica na radiografia, mesmo quando se aplica uma exposição uniforme. O ruído é normalmente observado como uma granulação de fundo na radiografia, a qual reduz a visibilidade de detalhes de pequeno tamanho e/ou de baixo contraste na imagem. Pode ter origem estrutural (composição da mama e do receptor de imagem), quântica (baixo número de fótons atingindo o filme) ou eletrônica (resposta dos componentes eletrônicos, apenas nos sistemas digitais).

Transdutor piezoelétrico

Cristal que, ao sofrer pressão mecânica, produz corrente elétrica.

Termo-higrômetro

Equipamento utilizado para medir a temperatura e a umidade relativa do ar em um dado ambiente.

Unidade ductulobular

Também chamada de ácino, é uma estrutura glandular em forma de “cachos de uva”.

µm

Submúltiplo do metro, sendo igual a 10^{-6} m.



Fonte: AmsiPro-Light, corpo 12.

Rio de Janeiro, abril de 2018.

