Imágenes diagnósticas - ¿Cúal es su diagnóstico?

Diagnostic Images: ¿Which is your diagnosis?

Autores:

Mena Glenn O.*, Villagómez Rocío*, Romero Denise*
* Médicos Radiólogos, Alpha Imagen Radiología e Intervencionismo, Quito - Ecuador.

- Niña de 9 años con dolor crónico de más de 6 meses en los tobillos y región posterior de ambos pies. Deportista. Rx. comparativos, ecografías y elastografía.
- Niño de 9 años, con dolor en ambos tobillos y en especial con los saltos. Rayos X AP y Lateral de ambos pies.

Comite de etica: *Ha revisado la privacidad y derechos de los pacientes. Alpha Imagen.*

Correo para correspondencia del autor principal:
glennmena@hotmail.com
Teléfono: (593-2) 2927085

Fecha de recepción:
2 de septiembre de 2016

Fecha de aceptación:
2 de octubre de 2016

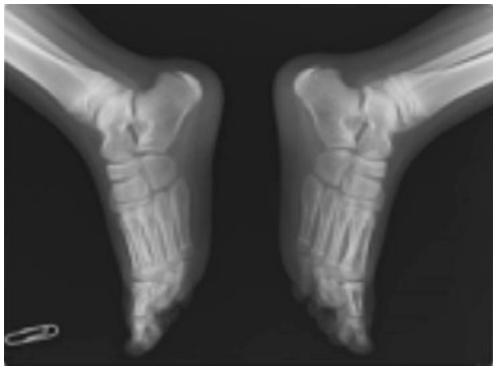

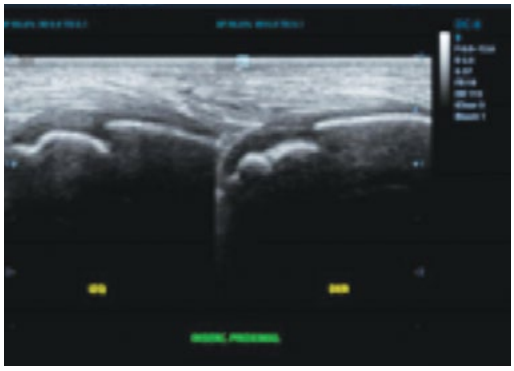

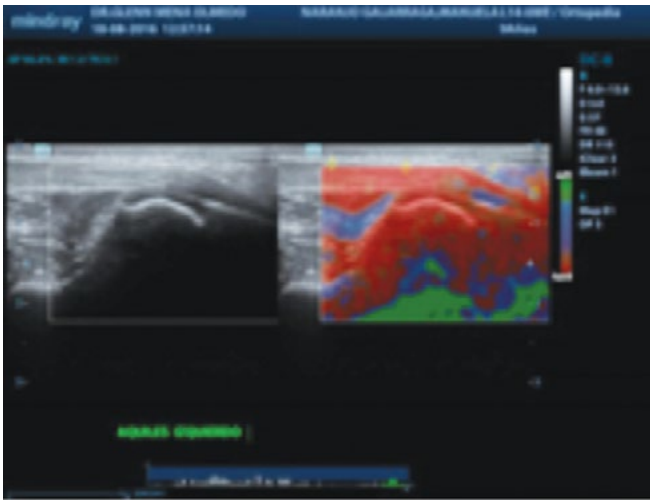

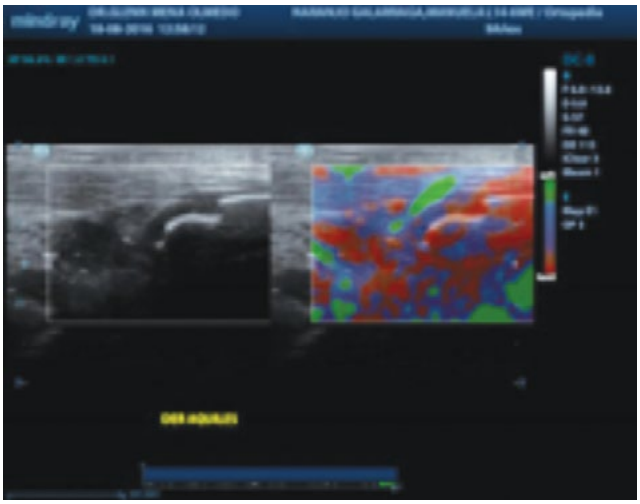

Enfermedad de Sever

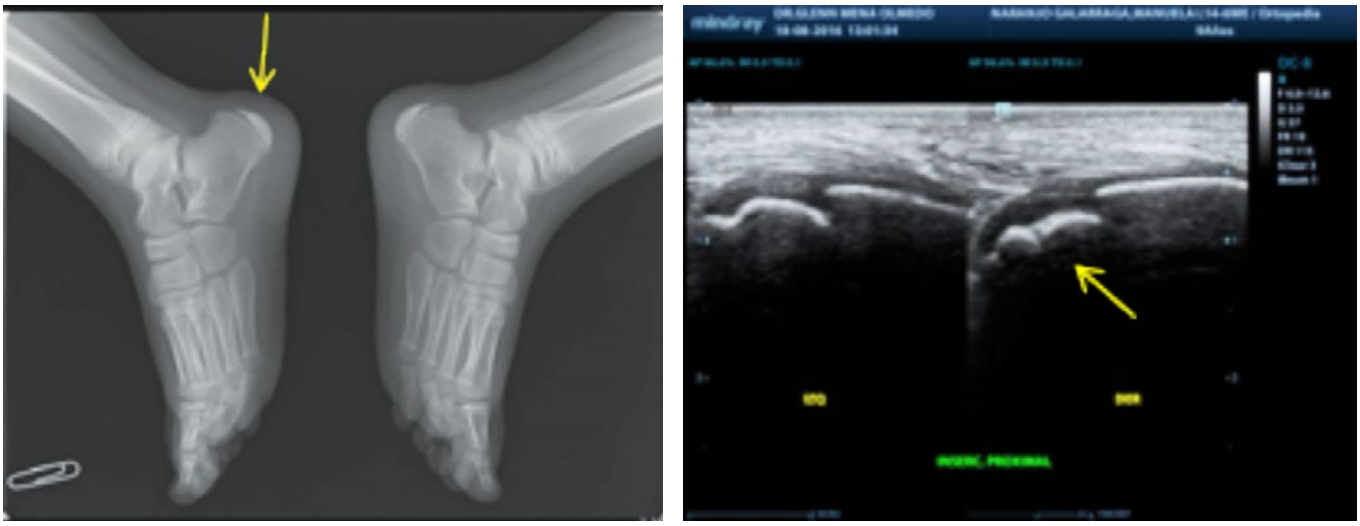

Figura 1: Aumento de densidad de ambos núcleos de osificación en los calcáneos. Se observa pequeño trazo de fisura derecha (flecha), mejor visualizado en la ecografía longitudinal.

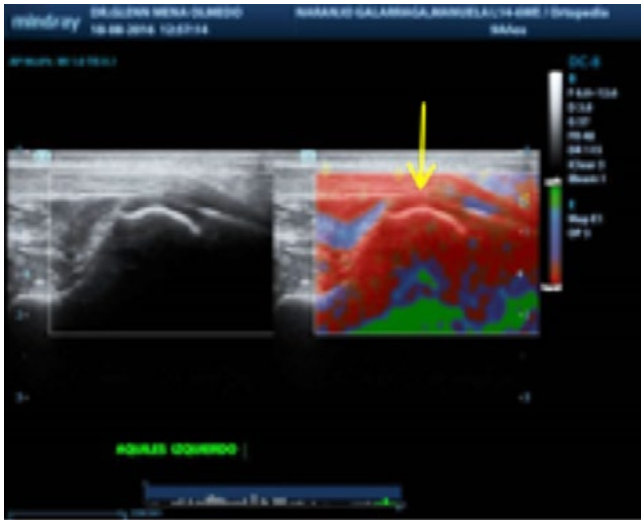

Figura 2: La elastografía demuestra elasticidad anormal en el tendón de Aquiles comparado con el otro lado (página anterior).

Figura 3: Asimetría en el tamaño de ambos núcleos calcáneos, de predominio izquierdo, aumento de la densidad de los mismos y trazo mínimo de fractura (flecha). Mayor irregularidad en los bordes del calcáneo derecho.

Discusión

La enfermedad de Sever conocida también como apofisitis calcánea fue descrita por primera vez en 1907 por Haglung y posteriormente por Sever, sin embargo fue este último quien se llevó el mayor crédito por la descripción de la misma.

Se caracteriza por una inflamación de la apófisis del calcáneo a nivel del cartílago de crecimiento en el cual se inserta el talón de Aquiles, posteriormente se definió como una tracción a nivel de esta inserción como causante de esta inflamación la que podría acompañarse además de hematomas e infección.[1,2]

Se presenta generalmente en niños de sexo masculino, activos, con una edad entre 10 a 12 años y vinculada con la actividad deportiva.[3]

Clínicamente suelen presentar dolor sobre el área apofisaria, una o las dos rodillas y además presentar limitación a la dorso flexión.[1]

La principal teoría sobre la fisiopatología de la enfermedad sugiere un sobreuso debido a micro trauma repetitivo sobre una tracción incrementada de la apófisis. La misma se inicia al correr y al saltar ocasionando avulsiones a pequeña escala seguidas de inflamación.[1]

Los hallazgos radiológicos han sido ampliamente estudiados sin embargo todavía existen muchas controversias al respecto.

El incremento de la densidad en la apófisis afectada caracteriza la enfermedad, sin embargo no puede señalarse como patognomónico.

El incremento en la fragmentación apofisaria en otro hallazgo característico sin embargo se desconoce con exactitud cuántos fragmentos pueden existir en las apófisis para poder clasificarla como normal o anormal, motivo por el cual deben correlacionarse los hallazgos con clínica.[2]

Se presentan dos casos de niños con edad similar, pero de diferente sexo, ambos deportistas de alta actividad, en el caso de la niña se realizó adicionalmente una ecografia con elastografia cualitativa comparativa de ambos tendones de Aquiles, encontrandose signos adicionales con una elasticidad asimétrica no solo en las fibras tendinosas, también en el contexto general de toda la articulación, datos que nos ayudaron en el diagnóstico final.

Tambien fue interesante el hecho de observar que los trazos de fisuras encontrados en el calcáneo, fueron en el mismo lugar y en el mismo lado, probablemente por el mayor uso diestro del miembro dominante.

Bibliografía

1. **Sever jw:** Apophysitis of the os calcis. N Y Med J 95: 1025, 1912.
2. **Adirim ta, cheng tl:** Overview of injuries in the young athlete. Sports Med 33: 75, 2003.
3. **Rolf scharfbillig.** Sever's Disease: What Does the Literature Really Tell Us? Article in Journal of the American Podiatric Medical Association • May 2008.

Conflicto de intereses: *Declaramos no tener ningún conflicto de interés con este trabajo.*
Fuente de financiamiento: *Privada, asumida por los autores y por la Federación Ecuatoriana de Radiología.*