Imágenes radiológicas - ¿Cúal es su diagnóstico?

Radiologic images: ¿Which is your diagnosis?

Autores:

Villagómez Rocío. MD*; Mena O. Glenn. PhD; Muñoz Marco MD*****
* Médico Radiólogo, Alpha Imagen Radiología e Intervencionismo, Quito - Ecuador
* Médico Radiólogo, Alpha Imagen Radiología e Intervencionismo & TomoAlpha, Quito - Ecuador
* Médicos Radiólogos, Alpha Imagen Radiología e Intervencionismo, Quito - Ecuador

Paciente femenina de 64 años, con dolor abdomino-pélvico de larga evolución, sin APP de importancia.
AGO: G3, P3
Al EF: Se palpa masa pélvica y al tacto vaginal se confirma presencia de masa pélvica de consistencia renitente.

Comité de ética: *Ha revisado la privacidad y derechos de los pacientes. Alpha Imagen.*

Correo para correspondencia del autor principal:
glennmena@hotmail.com
Teléfono: (593-2) 2927085

Fecha de recepción:
15 de noviembre de 2017

Fecha de aceptación:
18 de noviembre de 2017

Fig: 1

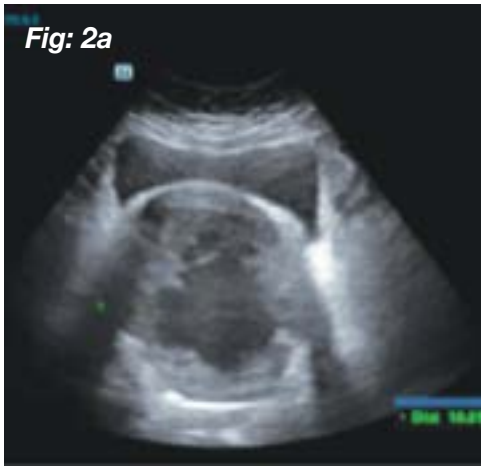
Fig: 2a

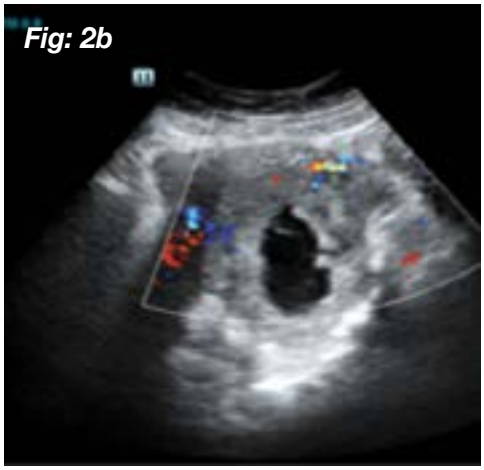
Fig: 2b

Fig: 3a

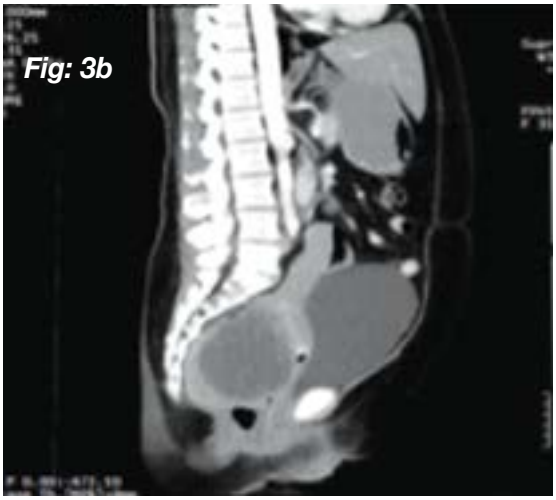
Fig: 3b

Fig: 3c

Hallazgos radiológicos: Densidad difusa en toda la pelvis, desplazando los marcadores aéreos y borrando los planos de clivaje habituales, sugiere una masa pélvica. Fig: 1

Hallazgos ecográficos: Lesión tipo masa de consistencia mixta, vascularidad periférica, necrosis y contenido anecoico con debris, probablemente infeccioso y/o hemorrágico. Fig: 2a y 2b

Hallazgos tomográficos: Masa de contornos lobulados bien definidos, con densidad de partes blandas, heterogéneas, mostrando áreas hipodensas en relación con focos de necrosis y hemorragia, de localización intraperitoneal, sin aparente origen en órgano abdominal.

Tras la administración del contraste I.V, presentan un realce patológico heterogéneo. Fig: 3a, 3b y 3c.

Diagnósticos diferenciales:

- Proceso inflamatorio/infeccioso compatible con una colección vs absceso secundario a una hipertrofia cervical que impide la salida de este contenido.
- Mioma que sufrió degeneración quística con posterior necrosis y hemorragia.
- Proceso neoplásico procedente de cérvix y/o endometrio.
- Proceso neoplásico procedente de partes blandas sin relación de dependencia de órganos pélvicos.

La única forma de llegar a un diagnóstico confiable y definitivo es por medio de una biopsia core, se obtuvieron 5 muestras de tejido sólido de las áreas más periféricas y sólidas de la lesión, con una aguja 18G x 20 cm, coaxial 17 gauge, corte automático y bajo guía ecográfica TV. Fig: 4.

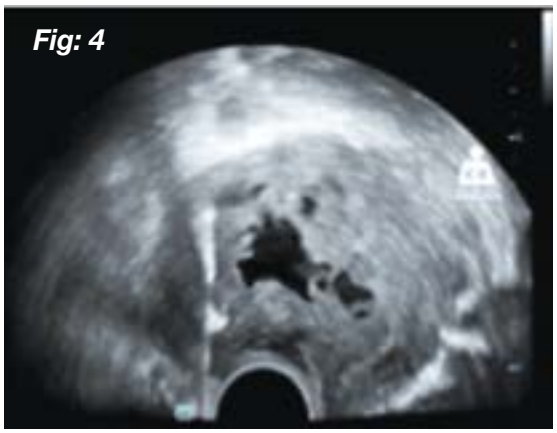

Diagnóstico:

- **Tumor maligno de celulas pequeñas, redondas y azules. (Tcpra). Fig 5.**

- Grupo de neoplasias de apariencia primitiva o embrionaria. Más frecuente en niños, adolescentes y adultos jóvenes, muy raro en adultos viejos. Alta agresividad.

Diagnóstico muy amplio y difícil por métodos radiológicos, requiere de Biopsia, Inmunohistoquímica y marcadores moleculares.

Microscópico:

Fragmentos cilíndricos de neoplasia maligna, constituida por células pequeñas y medianas de núcleos hipercrómicos redondos y fusiformes con anisocariosis moderada, cromatina granular, ocasionales nucleolos, raras mitosis (-1x10 CAP), la escaso citoplasma, se disponen en patrón sólido, formando pseudo papilas, ocasionalmente rosetas alrededor de un eje conectivo laxo dispuesto en tabiques irregulares, los vasos sanguíneos están dilatados y ocasionalmente muestran satelitosis.

Se observan también artefactos por aplastamiento y necrosis.

En otros fragmentos se observa estroma abundante, laxo con pequeños nidos de las células antes descritas.

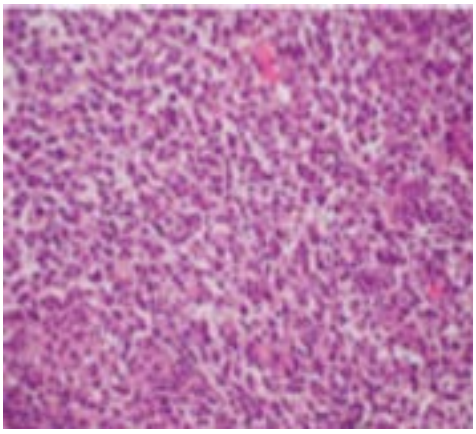

Fig 5: *Fuente : Laboratorio de Patologia AXXIS*

Estudio Inmunohistoquímico:
Enero 27 de 2017

- Cromogranina: Inmunorreactividad negativa en células tumorales.
- Sinaptofisina: Inmunorreactividad negativa en células tumorales.
- CK20: Inmunorreactividad negativa en células tumorales.
- CK7: Inmunorreactividad negativa en células tumorales.
- CD 99: Inmunorreactividad positiva en aisladas células tumorales.

Inmunohistoquímica (ampliación):
Enero 1ero de 2017

- ALC: Inmunorreactividad negativa en células tumorales, positiva en control interno.
- p 63: Inmunorreactividad negativa en células tumorales.
- Desmina: Inmunorreactividad negativa en células tumorales.

Bibliografía

1. Miettinen M. Small round cell tumor. In Soft tissue tumors. Churchill-Livingston. Philadelphia Pennsylvania. 2003: 427-462.
2. Paz Gómez FJ. Tumor de células pequeñas, redondas y azules: abordaje diagnóstico. Med Sur 2004;11(1):13-19.
3. Antonio Felipe del Río Prado,* Julia Aurora González López,* José Ernesto Cisneros Bernal,** José Ángel. Tumor de células pequeñas, redondas y azules. El papel del internista. México 2010.
4. Gerald WL, Ladanyi M, de Alava E, Cuatrecasas M, Kushner BH, LaQuaglia MP, Rosai J. Clinical, Pathologic, and Molecular Spectrum of Tumors Associated With t(11;22)(p13;q12): Desmoplastic Small Round-Cell Tumor and Its Variants. J Clin Oncol 1998; 16:3028-3036.

Conflicto de intereses: *Declaramos no tener ningún conflicto de interés con este trabajo.*
Fuente de financiamiento: *Privada, asumida por los autores y por la Federación Ecuatoriana de Radiología e Imagen.*