



UNIVERSIDADE ESTADUAL DE CAMPINAS

INSTITUTO DE BIOLOGIA

PAULA PEREIRA DE PAIVA

**“AVALIAÇÃO DA INTOXICAÇÃO AGUDA INDUZIDA POR  
ATRAZINA EM ESPÉCIE DA ICTIOFAUNA DO PANTANAL  
MATO-GROSSENSE, PACU (*Piaractus mesopotamicus*), COM O  
EMPREGO DE BIOMARCADORES MORFOLÓGICOS”**

Este exemplar corresponde à redação final  
da tese defendida pelo(a) candidato (a)  
Paula Pereira  
de Paiva  
e aprovada pela Comissão Julgadora.

Dissertação apresentada ao Instituto de  
Biologia para obtenção do Título de  
Mestre em Biologia Celular e  
Estrutural, na área de Histologia.

Orientadora: Profa. Dra. Sarah Arana

Campinas, 2010

FICHA CATALOGRÁFICA ELABORADA PELA  
BIBLIOTECA DO INSTITUTO DE BIOLOGIA – UNICAMP

<b>P166a</b>	<p>Paiva, Paula Pereira de</p> <p>Avaliação da intoxicação aguda induzida por atrazina em espécie da ictiofauna do pantanal mato-grossense, pacu (<i>Piaractus mesopotamicus</i>), com o emprego de biomarcadores morfológicos / Paula Pereira de Paiva. – Campinas, SP: [s.n.], 2010.</p> <p>Orientadora: Sarah Arana. Dissertação (mestrado) – Universidade Estadual de Campinas, Instituto de Biologia.</p> <p>1. Água - Poluição. 2. Ecotoxicologia. 3. Biomarcadores histológicos. 4. Peixe neotropical. 5. Fígado - Histopatologia. 6. Rim - Histopatologia. 7. Pacu (Peixe). I. Arana, Sarah. II. Universidade Estadual de Campinas. Instituto de Biologia. III. Título.</p> <p style="text-align: right;">(rcdt/ib)</p>
--------------	---

**Título em inglês:** Morphological biomarkers for assessing acute toxicity of atrazine in pacu (*Piaractus mesopotamicus*) fingerlings, a freshwater species from the Brazilian pantanal wetland.

**Palavras-chave em inglês:** Water - Pollution; Ecotoxicology; Histological biomarkers; Neotropical fishes; Liver - Histopathology; Kidney - Histopathology; Pacu (Fish).

**Área de concentração:** Histologia.

**Titulação:** Mestre em Biologia Celular e Estrutural.

**Banca examinadora:** Sarah Arana, Francisco Javier Hernandez Blazquez, Maria Inês Borella.


**Data da defesa:** 17/12/2010.

**Programa de Pós-Graduação:** Biologia Celular e Estrutural.


Campinas, 17 de dezembro de 2010

**BANCA EXAMINADORA**


Profa. Dra. Sarah Arana (Orientadora)

  
Assinatura

Prof. Dr. Francisco Javier Hernandez Blazquez

  
Assinatura

Profa. Dra. Maria Inês Borella

  
Assinatura

Dr. Claudio Martin Jonsson

\_\_\_\_\_  
Assinatura

Profa. Dra. Carla Beatriz Collares Buzato

\_\_\_\_\_  
Assinatura

## **Dedico este trabalho**

A minha mãe, Eliane, por estar sempre presente, mesmo estando longe. Pelo amor e carinho, por ser essa pessoa correta a qual me espelho, por passar longas temporadas em Campinas quando necessário e quando batia a saudade, por me agüentar em momentos de estresse, muito obrigada! Te amo!

Ao meu pai, José Ricardo, pelo exemplo de pessoa, trabalhador, objetivo e organizado. Obrigada por tudo que me ensinou, desde a disciplina de física até ensinamentos para vida. Com certeza, se cheguei até aqui, foi por seguir o seu exemplo. Obrigada pelo amor e carinho. Te amo!

Ao meu namorado, Leonel, por se meu companheiro em tudo, até em finais de semana e feriados, quando eu tinha que cuidar dos peixinhos. Obrigada pelos seus conselhos, pela paciência, pelo amor e carinho. Te amo!

## **Agradecimentos**

Primeiramente agradeço a Deus por mais esta etapa concluída, sem sua ajuda, força e amparo, o caminho teria sido mais difícil.

Ao Programa de Pós-graduação em Biologia Celular e Estrutural por possibilitar a realização do meu mestrado.

Ao Conselho Nacional de Desenvolvimento Científico e Tecnológico (CNPq) pela concessão de bolsa.

À Coordenadoria de Aperfeiçoamento Pessoal de Nível Superior (CAPES) e o Programa de Financiamento à Exportação (CAPES/PROEX) pelo auxílio ao desenvolvimento do projeto.

À minha orientadora, Profa. Dra. Sarah Arana, pela oportunidade de ser sua aluna, desde a iniciação científica e em seguida pelo mestrado. Obrigada pela ótima orientação, dedicação, conselhos e sugestões. Aprendi muito durante todos esses anos.

À Liliam Alves Senne Panagio, secretária do Programa de Pós-graduação em Biologia Celular e Estrutural, pelo seu apoio e auxílio, sempre presente e muito eficiente em todos os momentos.

À Profa. Laurecir Gomes pelo ótimo trabalho para manter o nível do Programa de Pós-Graduação em Biologia Celular e Estrutural.

À técnica Cleusa Oliveira Franco pelo carinho, amizade, pela sua risada, que fez uma falta neste último ano, por tudo que me ensinou em relação às técnicas de laboratório e pelas inúmeras vezes que me auxiliou, principalmente nos cortes dos materiais.

À técnica Célia Aparecida Almeida Chaves Garcia, que mesmo nova no laboratório, me auxiliou e ensinou em vários momentos. Obrigada pelo seu carinho e amizade.

Ao técnico Juvani Lago, pelo auxílio e ensinamento, pela amizade e carinho.

Aos amigos e funcionários, Rita, Baltazar, Marta, Raquel e D. Neusinha, pelo apoio e contribuição na execução deste trabalho e pelos bons momentos de descontração.

Aos docentes do Programa de Pós-graduação em Biologia Celular e Estrutural, pelas disciplinas cursadas e pela contribuição à minha formação profissional.

Aos docentes do Departamento de Histologia e Embriologia do Instituto de Biologia da Unicamp, pelos conhecimentos transmitidos.

Ao pessoal do transporte do IB/Unicamp, em especial Joaquim e Carlinhos, pela contribuição com a busca e destino dos peixes.

À Guabi Nutrição Animal, especialmente ao Sr. João Manoel Cordeiro Alves e Sra. Dulcelene Lizard, pelo fornecimento de ração durante todo o experimento.

Ao Sr. Francisco Lozano, pela consultoria técnica.

Ao Laboratório de Microscopia Eletrônica de Transmissão – IB/UNICAMP, em nome de Antônia, Adriane, Aparecida (Cidinha) e Aparecida (Loló) pelo apoio técnico prestado a esta pesquisa.

À Dra. Marta Maria Antoniazzi do Laboratório de Biologia Celular do Instituto por ceder gentilmente o uso do Microscópio Eletrônico de Transmissão e à técnica Simone Jared pela ajuda com o manuseio do aparelho.

À Piscicultura Polletini pelo fornecimento dos alevinos de pacu empregados no desenvolvimento desta pesquisa.

Aos peixes que deram suas vidas para a realização desta pesquisa.

Aos meus pais, pelo amor, carinho e paciência.

Ao Léo, pelo carinho e companheirismo.

Aos amigos do DHE, Claudinha, Júnia, Patrícia, Petra, Júlio, Maria Amália, Marlúcia, Renata, Juarez, Denner, Silvio, Débora, Lucimara, Camila, Patrick e Ricardo, pela convivência, troca e alegrias.

Aos amigos: Rodrigo Castanha, Beatriz Ochandio, Aline Tagliaferro e Mariana Peterlini, Aline Carolina de Nadai e Andrea Camargo, pelos momentos de alegria que tivemos no laboratório e fora deste. Aline, obrigada pela sua amizade, convivência, ensinamentos e cumplicidade. Má, minha colega de projeto, obrigada pela amizade e companheirismo, convivência, pelas conversas e pela sua alegria. Bia, obrigada pela amizade e companheirismo, pela cumplicidade, pelas confidências, por ser esta pessoa simples que você é. Carol, obrigada pela cumplicidade, carinho e amizade. Andrea, obrigada pela sua amizade, pela sua alegria de viver, você deixou saudade no laboratório. Rô, você ficou pouco tempo no laboratório, mas foi o suficiente para crescer uma bonita amizade. Obrigada por tudo! Amo vocês!

## SUMÁRIO

<b>RESUMO.....</b>	<b>1</b>
<b>ABSTRACT .....</b>	<b>2</b>
<b>I. ESTRUTURA DA TESE .....</b>	<b>3</b>
<b>1. INTRODUÇÃO .....</b>	<b>3</b>
1.1. Desenvolvimento da agricultura no Cerrado e possível contaminação aquática por agrotóxicos no Pantanal Mato-grossense.....	3
1.2. Atrazina.....	5
1.2.1. Composição e mecanismo de ação em organismo-alvo.....	5
1.2.2. Comportamento da atrazina no ambiente.....	6
1.2.2.1 Presença de atrazina em recursos hídricos do Brasil .....	9
1.2.3 Degradação da atrazina .....	10
1.3. A toxicidade da atrazina para organismos aquáticos não-alvo .....	11
1.3.1 Biomarcadores para avaliação da toxicidade de agrotóxicos em peixe .....	16
1.3.1.1. Biomarcadores comportamentais em peixes .....	17
1.3.1.2. Biomarcadores morfológicos em peixes .....	18
1.4. Pacu como bioindicador de contaminação aquática .....	20
<b>2. OBJETIVOS .....</b>	<b>22</b>
2.1. Objetivo Geral.....	22
2.2. Objetivos específicos .....	22
<b>3. REFERÊNCIAS .....</b>	<b>23</b>
<b>4. RESULTADOS .....</b>	<b>36</b>
<b>5. CONCLUSÃO FINAL .....</b>	<b>80</b>
<b>6. ANEXO I .....</b>	<b>81</b>

## RESUMO

Paiva, P.P. Avaliação da intoxicação aguda induzida por atrazina em espécie da ictiofauna do Pantanal Mato-grossense, pacu (*Piaractus mesopotamicus*), com o emprego de biomarcadores morfológicos. 2010. 83f. Dissertação: (Mestrado em Biologia Celular e Estrutural). Área de Concentração: Histologia. Instituto de Biologia, Universidade Estadual de Campinas, Campinas, 2010.

Atrazina é um herbicida muito usado em agricultura intensiva e encontrado com alta frequência em recursos hídricos na região do Pantanal Mato-grossense. Assim, devido aos riscos que a atrazina pode trazer à ictiofauna da região, foi proposta deste trabalho determinar a  $CL_{50}$  da atrazina em alevinos de pacu (*Piaractus mesopotamicus*). A determinação da  $CL_{50}$  em 96 h em sistema estático, realizada em duplicata, foi conduzida em aquários de vidro com 8 peixes cada, de peso médio de  $5,06 \pm 0,31$ g, avaliando-se as seguintes concentrações nominais de atrazina: 0; 13,2; 17,6; 22,0; 26,4; 30,8; 35,2; 39,6 mg  $L^{-1}$ , realizando-se também análise comportamental e análise anatomopatológica. Experimento de intoxicação aguda foi realizado em duplicata, nas mesmas condições do anterior, com a concentração da  $CL_{50}$  obtida ( $28,58$  mg  $L^{-1}$ ), sendo empregados 6 exemplares de peso médio  $6,68 \pm 0,36$ g. Amostras hepáticas e mesonéfricas foram colhidas e processadas para análise de microscopia de luz (ML), realizando-se nestas amostras análise semi-quantitativa das alterações encontradas, e para análise de microscopia eletrônica de transmissão (MET). Quanto à avaliação comportamental, foram observados nos grupos tratados: o escurecimento da pigmentação da pele, várias alterações na intensidade do movimento, perda de equilíbrio e presença da ação de boquejamento. Na avaliação anatomopatológica, foram observadas nos grupos tratados: dilatação da região ventral, exoftalmia, protrusão labial, hiperemia no opérculo e em todas as nadadeiras, presença de ar e/ou água no estômago e ascite sanguinolenta. Quanto à análise histopatológica, o grupo controle apresentou a típica morfologia hepática e renal para a espécie. No grupo tratado, severas alterações histopatológicas foram observadas em ML, a mais significativa em fígado foi a presença de inclusões hialinas no citoplasma dos hepatócitos e em rim a degeneração do túbulo proximal. À MET demonstrou que a atrazina causou severas alterações de organelas membranosas, sugestivas de estresse oxidativo e peroxidação lipídica, sendo as alterações mais frequentes no fígado: inclusão lipídica nuclear e citoplasmática, tumefação do retículo endoplasmático rugoso e de mitocôndrias, degeneração do canalículo biliar com redução na quantidade de microvilos, e em rim, no túbulo proximal (TP): vacúolos citoplasmáticos e aumento do espaço intercelular na porção basolateral, figuras de mielina, tumefação mitocondrial, e, raramente, degeneração do TP. Estas alterações são compatíveis com intoxicação química, demonstrando que estes órgãos são bons biomarcadores de contaminação aquática em peixes. E por fim, o valor da  $CL_{50}$  sugere que a atrazina é levemente tóxica para o pacu, porém pelos demais resultados observados se inferem que só analisar a mortalidade não é o suficiente para determinar o dano causado por agrotóxicos em peixes, assim, recomenda-se o emprego de vários biomarcadores, tais como: análises comportamentais, histopatológicas, bioquímicas, etc.

**Palavras chaves:** Contaminação aquática, Ecotoxicologia, Biomarcadores histológicos, Peixe Neotropical, Histopatologia de fígado, Histopatologia de rim.



## ABSTRACT

Atrazine is a widely used herbicide in intensive agriculture and a frequent contaminant of waterways in the Pantanal region of Brazil. In view of the potential risks of atrazine to the ichthyofauna of this region, in this work we examined the LC<sub>50</sub> of atrazine in pacu (*Piaractus mesopotamicus*) fingerlings. For this study, fish (5.06 ± 0.31g; mean±SD) were housed eight per glass aquarium and exposed to various concentrations of atrazine (0, 13.2, 17.6, 22.0, 26.4, 30.8, 35.2 and 39.6 mg L<sup>-1</sup>) for 96 h in static system and this experiment was performed in duplicate, after which the LC<sub>50</sub> was determined. Changes in fish behavior and anatomopathological analysis were monitored throughout the experiment. The histopathological alterations caused by atrazine were examined in six fish (6.68 ± 0.36g; mean±SD) using the LC<sub>50</sub> (28.58 mg L<sup>-1</sup>) calculated from the concentration-response curve obtained above. This experiment was done in 96h in static system and performed in duplicate. Liver and mesonephric samples were processed for light microscopy (LM), performing in these samples the semi-quantitative analysis of the changes found, and for transmission electron microscopy (TEM) analysis. Exposure to atrazine caused darkening of the skin, alterations in the intensity of movements, loss of balance and an increase in the frequency of gasping. Anatomopathological assessment revealed dilation of the ventral region, exophthalmia, lip protrusion, skin hyperemia in the opercular region and in all fins, the presence of air and/or water in the stomach, and bloody ascites after the herbicide exposition. The histopathological analysis revealed the typical hepatic and renal morphology for the specie, in control group. Several histopathological changes were observed in exposed fish, but the changes most significant were: in liver, the presence of hyaline inclusions in the cytoplasm of hepatocytes, and proximal tubule (PT) degeneration in the kidney. The ultrastructure showed that the atrazine caused several membrane alterations suggestive of oxidative stress and lipid peroxidation. The most frequent in liver, TEM findings, were: nuclear and cytoplasmic lipid inclusions, swollen rough endoplasmic reticulum and mitochondria, degeneration in the bile canaliculi with a loss in the number of microvilli, and for kidney: an increase in the intercellular space of the basolateral region, myelin figures, swollen mitochondria, and, rarely, degeneration of PT. These lesions are consistent with chemical intoxication and indicate that the liver and kidney are good biomarkers of aquatic contamination in pacu. And, finally, the LC<sub>50</sub> value suggests that atrazine is not highly toxic to pacu, however, use of mortality index in acute toxicity as the sole marker in ecotoxicological assays is inadequate and should be completed with other biomarkers such as behavioral, histopathology, biochemistry analyses, etc.

**Key words:** Aquatic contamination, Ecotoxicology, Histological biomarkers, Kidney pathology, Liver pathology, Neotropical fish.

## **I. ESTRUTURA DA TESE**

A presente dissertação de mestrado está organizada em 6 seções: 5 itens e o anexo I.

O item 1 (introdução) apresenta uma revisão bibliográfica do tema da tese. O item 2 se refere aos objetivos deste trabalho e no item 3 são apresentadas as referências bibliográficas do item 1.

O item 4 apresenta os resultados do presente estudo, que foram organizados na forma de manuscrito científico, redigido em língua inglesa. O item 5 apresenta as conclusões finais do trabalho e, por fim, o anexo I apresenta o certificado da Comissão de Ética na Experimentação Animal do Instituto de Biologia- UNICAMP (Protocolo nº 1196-1) e a tabela proposta para o registro das alterações comportamentais.

### **1. INTRODUÇÃO**

#### **1.1. Desenvolvimento da agricultura no Cerrado e possível contaminação aquática por agrotóxicos no Pantanal Mato-grossense.**

No Brasil, a transformação da agricultura aconteceu a partir de meados da década de 60, introduzida pelo Governo de Juscelino Kubitschek através do Plano de Metas. Inicialmente, foram nas regiões do sul e sudeste do país que a agricultura se desenvolveu de forma intensiva. Entretanto, devido tanto ao esgotamento de terras disponíveis para a ocupação da agropecuária, quanto à necessidade de aumento da produtividade agrícola, houve o direcionamento da produção para novas áreas e a conseqüente expansão agrícola (Silva, 2000).

Dentro desse contexto, a região dos Cerrados tornou-se estratégica na incorporação de novas áreas de agricultura, tanto pela sua posição geográfica, como por suas características físico-ambientais, que propiciavam a expansão da produção agropecuária nos padrões da agricultura moderna, baseada no pacote tecnológico da “Revolução Verde” (Silva, 2000).

Dessa forma, a partir dos anos 70, a região dos Cerrados começou a ser intensamente explorada. O baixo preço das terras foi um fator decisivo na ocupação do Cerrado, que começou com reflorestamento de Pinus e Eucaliptus, respaldado pela Lei 5.106 que concedia incentivo fiscal para os reflorestamentos (Moura, 1997).

Posteriormente, houve a introdução da agricultura intensiva com as culturas de soja, algodão, café, milho, feijão e ervilha. As condições planas do relevo permitiam o uso de uma forte mecanização, modificando-se rapidamente a paisagem através da retirada quase que total da cobertura vegetal natural. Tal transformação torna possível relacionar o aumento da produtividade agrícola do Cerrado nos últimos 30 anos, concomitantemente com a redução de suas reservas naturais, restando atualmente apenas pequenas manchas do Cerrado original, sendo raro ver alguma área preservada (Lima, 1996; Silva, 2000).

Contudo, vale lembrar que a produção agrícola está diretamente relacionada com a aplicação de agrotóxicos para controlar os organismos que atacam os produtos agrícolas, prejudicando as colheitas. Estes produtos são aplicados em grande quantidade, em áreas bastante extensas e, geralmente, possuem grande persistência no meio ambiente, além de gerar sérios problemas de qualidade das águas superficiais e subterrâneas. Assim, o efeito e a magnitude decorrentes do uso de agrotóxicos no ambiente dependem basicamente dos processos de transferência e transformações que ocorrem em cada compartimento do sistema solo-água-planta-atmosfera (Primel, 2005).

Dessa forma, aproximadamente um terço de todos os compostos orgânicos produzidos tem como destino o meio ambiente, incluindo a água. Cerca de 700 compostos químicos, incluindo mais de 600 compostos orgânicos, muitos dos quais biologicamente ativos, têm sido detectados em amostras de água natural e águas tratadas (Biziuk et al., 1996).

Assim, dentro da região dos Cerrados, há destaque para o Pantanal Mato-grossense, o qual é a maior área continental alagável do mundo (Alho e Vieira, 1997), e está localizada no centro da América do sul, na bacia hidrográfica do Alto Paraguai. Apresenta uma área de aproximadamente 150.000 km<sup>2</sup>, com 65% de seu território no estado de Mato Grosso do Sul e 35% no Mato Grosso. Sua planície pluvial é influenciada por rios que drenam a bacia do Alto Paraguai, onde milhares de espécies da fauna convivem harmoniosamente em meio a uma flora exuberante, influenciada por quatro grandes biomas: Amazônia, Cerrado, Chaco e Mata Atlântica (Alho, 2008). Dentro da biodiversidade do Pantanal Mato-Grossense, a ictiofauna desperta particular atenção, por sua importância ecológica e sócio-econômica.

Dessa forma, a importância dos recursos hídricos do Pantanal e o uso crescente de agrotóxicos na região têm estimulado estudos da presença desses compostos nessa bacia. Assim, Laabs et al. (2002) realizaram detalhado levantamento sobre a presença desses xenobióticos nos recursos hídricos na Região do Pantanal Mato-grossense. No total foram encontradas 22 substâncias empregadas como agrotóxicos (fungicidas, herbicidas e inseticidas) sendo detectadas em águas da chuva, em águas de superfície de córregos e rios e em sedimentos na região do Pantanal, variando sua presença e sua concentração conforme o tipo e origem do material analisado. Nesse estudo, um dos grupos de agrotóxicos de alta frequência de detecção e/ou persistência foram as triazinas (atrazina, simazina e ametryn).

## 1.2. Atrazina

### 1.2.1. Composição e mecanismo de ação em organismo-alvo

A atrazina, em dados gerais, possui a seguinte fórmula linear: 6-cloro -N<sup>2</sup>-etil-N<sup>4</sup>-isopropil-1,3,5-triazina-2,4-diamina e seguinte fórmula molecular: C<sub>8</sub>H<sub>14</sub>ClN<sub>5</sub> (World Health Organization, 2010). Este herbicida apresenta-se como um sólido cristalino branco (Paula, 2007), de peso molecular 215,68 g Mol<sup>-1</sup>, densidade 1,187 g/cm<sup>3</sup> a 20°C, pressão de vapor a 20°C de 0,04 mPa, ponto de fusão entre 175 e 177°C, pKa de 1,70 a 21°C, solubilidade em água é de 33mg L<sup>-1</sup> a 20-25°C (Javaroni et al., 1999) e o coeficiente de partição octanol água (K<sub>ow</sub>) de 2,5 a 20-25°C (Dores, 2001).

Dentro da sua classificação, a atrazina é um herbicida da família das *s*-triazinas na qual se incluem os compostos que apresentam na sua estrutura química um anel aromático hexamérico, simétrico, constituído por três átomos de carbono e três átomos de azoto em posições alternadas (Fig. 1). Os herbicidas da família das *s*-triazinas subdividem-se em três grupos: clorotriazinas, metiltiotriazinas e metoxitriazinas. Esta classificação é feita de acordo com o grupo substituinte da posição 2 do anel que poderá ser um cloro (Cl) (clorotriazinas), um grupo SCH<sub>3</sub> (metiltiotriazinas) ou OCH<sub>3</sub> (metoxitriazinas). Na molécula da atrazina o grupo substituinte é um Cl, o que leva à inclusão deste herbicida no grupo das clorotriazinas (Biradar e Rayburn, 1995).

A aplicação deste herbicida é utilizada no controle pré e pós-emergente de ervas daninhas, principalmente em culturas de milho, cana-de-açúcar e sorgo (Sanches, 2003).

Assim, quando aplicada em pré-emergência, a atrazina é absorvida pelas plantas através das raízes e se transloca via xilema até as folhas e quando aplicada em pós-emergência, é absorvida através das folhas, onde penetra rapidamente nos cloroplastos e, nesse caso, atua por contato e praticamente não sofre nenhuma movimentação (Compêndio de defensivos agrícolas, 1999). Geralmente, a aplicação em pós-emergência é a forma mais comum de utilização da atrazina, devido à maior flexibilidade de tempo para sua pulverização e a maior eficiência de controle (Martinazzo, 2010).

O sítio de ação da atrazina é a membrana do cloroplasto, onde ocorre a fase luminosa da fotossíntese, mais especificamente o transporte de elétrons. Uma planta é suscetível à atrazina se o herbicida acoplar-se ao composto Qb (proteína do fotossistema II) e, assim, impossibilitar o transporte de elétrons até a plastoquinona. Dessa forma, não ocorre a produção de ATP, pois a transferência de elétrons e a produção de NADPH<sub>2</sub> são interrompidas. A seletividade das culturas ao produto é alcançada por tolerância fisiológica diferencial, ou seja, devido à capacidade que certas plantas possuem de promover à rápida detoxificação do composto químico absorvido (Fleck e Vidal, 2001).

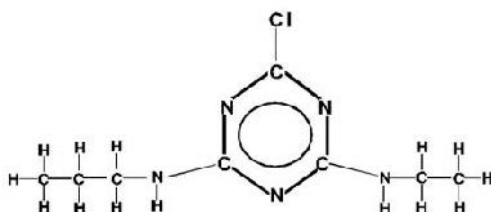


Fig.1 Fórmula estrutural do herbicida atrazina. Fonte: Traghetta et al., 1996.

### 1.2.2. Comportamento da atrazina no ambiente

Devido à sua ampla utilização e elevada persistência, a atrazina e seus metabólitos têm sido frequentemente encontrados em águas superficiais e subterrâneas, solos e sedimentos em diversas partes do mundo (Graymore et al., 2001), como por exemplo, nos Estados Unidos a atrazina é 20 vezes mais frequentemente detectada em águas subterrâneas do que outros herbicidas (Belluck et al., 1991), isso porque a atrazina persiste sob condições de frio, seca e em ambientes com pH estável (Graymore et al., 2001).

Assim, o processo de contaminação por atrazina é mais acentuado quando ocorrem chuvas logo após a aplicação do produto na lavoura (Kleinmitt, 2007) e/ou em solos onde

ocorre erosão (Kookana et al., 1998) ou fluxo preferencial (Ferri et al., 2003) e que possuem baixos teores de argila e de matéria orgânica (Stagnitti et al., 1998; Herwig et al., 2001).

Além dos exemplos citados acima, em relação aos vários possíveis processos de contaminação aquática por atrazina, há muitos estudos que também sugerem que atrazina possa ser transportada via aérea, com distância de até 1.000km (van Dijk e Guicherit, 1999). Assim, a atrazina tem sido encontrada regularmente na água de superfície e de precipitações a grandes distâncias da onde ela é usada, como por exemplo, é encontrada acima do Ciclo Ártico, embora em baixas concentrações (van Dijk e Guicherit, 1999). Em revisão sobre a dispersão atmosférica da atrazina na Europa e nos Estados Unidos, van Dijk e Guicherit (1999) ainda comentam que ela é mais detectada na chuva ou no ar do que outros pesticidas.

De fato, o risco de contaminação por atrazina já tem sido percebido em países onde o monitoramento é mais freqüente, como ocorre nas bacias hidrográficas nos Estados Unidos da América (EUA), onde níveis extremamente altos (acima do permitido pela Agência de Proteção Ambiental dos EUA - US EPA, que é de 3 ppm na média anual em água de consumo) desse herbicida tem sido encontrados em bacias hidrográficas (Tabela I) e em águas de consumo, por todo centro-oeste e sul dos Estados Unidos, onde o cultivo de milho se destaca (Natural Resources Defense Council - NRDC Report, (2009).

**Tabela I. Altos níveis da concentração da atrazina em dez bacias hidrográficas dos EUA**

<b>Bacia Hidrográfica</b>	<b>Ano da amostra colhida</b>	<b>Concentração da atrazina (ppm)</b>	
		<b>Pico Máximo</b>	<b>Média</b>
Little Pigeon Creek, IN	2005	237.50	18.56
South Fabius River, MO	2005	187.75	9.61
Big Blue River, NE	2006	125.00	17.61
Big Blue River, NE	2005	112.19	7.85
Middle Loup Creek, NE	2006	82.00	2.79
Rock Creek, IN	2004	78.1	2.76
Little Sni-A-Bar Creel, MO	2004	59.03	4.42
Youngs Creek, MO	2004	53.75	8.89
Horse Creek, IL	2006	50.7	2.58
Muddy Creek, NE	2005	49.87	4.67

Modificada, fonte: NRDC Report (2009).

De fato, Rohr e Mccoy (2010) comentaram que a água de superfície é provavelmente a primeira fonte da exposição de atrazina aos organismos vertebrados. Esses autores também comentaram que a exposição dos organismos aos agrotóxicos em sistemas lênticos (ambiente que se refere à água parada, como movimento lento ou estagnado, como por exemplo: lagos, lagoas, áreas alagadas e valas/diques) é provavelmente diferente da exposição em sistemas lóticos (ambiente relativo a águas continentais moventes, como por exemplo: córregos e rios). Isso ocorre porque em sistemas lênticos, a água não é trocada como ocorre em sistemas lóticos, assim substâncias químicas podem se concentrar em sistemas lênticos (Rohr e Mccoy, 2010). As concentrações máximas encontradas em sistemas lênticos são frequentemente 2,5-10 vezes mais altas do que as máximas concentrações encontradas em sistemas lóticos (Frank et al. 1990; Edwards et al, 1997), e também, a evaporação da água em sistemas lênticos, pode até aumentar as concentrações residuais para valores maiores do que inicialmente presentes (Solomon et al, 2008).

Dessa forma, dado o uso generalizado da atrazina no mundo, é surpreendente que poucas pesquisas têm sido conduzidas no entendimento do impacto desse herbicida em ecossistemas aquáticos. Um clássico exemplo do efeito de herbicidas no ambiente aquático é o trabalho conduzido por Christopher e Bird (1992), que relacionam o declínio total de peixes e pássaros na baía de Chesapeake, maior estuário dos Estados Unidos, o qual está cercado pelos estados americanos de Maryland e Virgínia (Baía de Chesapeake. In: Wikipédia, 2010), com a perda de plantas submersas, como resultado do alto nível de atrazina nos sedimentos. Porém, a maioria das pesquisas foca nas propriedades biofísicas da atrazina em solos e águas (como: biodegradação e transporte) (Graymore et al., 2001), enquanto que, pesquisa sobre o efeito da atrazina na biota aquática tem sido negligenciada.

#### *1.2.2.1 Presença de atrazina em recursos hídricos do Brasil*

Dado o risco de contaminação e o prejuízo que a atrazina traz ao meio ambiente e a saúde humana, este herbicida já foi proibido em vários países da Europa (European Commission, 2004). No entanto, no Brasil a atrazina ainda é bastante utilizada, tendo o seu valor máximo permitido pelo Conselho Nacional do Meio Ambiente (CONAMA) na resolução 357 de 17/03/2005 de  $2 \mu\text{g L}^{-1}$  em água doce de Classe 1, a qual é destinada: ao abastecimento para consumo humano, com desinfecção; à preservação do equilíbrio natural das comunidades aquáticas; e, à preservação dos ambientes aquáticos em unidades de conservação de proteção integral; e também em água doce de Classe 3, a qual é destinada: ao abastecimento para consumo humano, após tratamento convencional ou avançado; à irrigação de culturas arbóreas, cerealíferas, forrageiras; à pesca amadora; à recreação de contato secundário; e à dessedentação de animais.

Em trabalhos que avaliaram a presença de atrazina em águas superficiais e subterrâneas no Brasil, felizmente foram encontrados valores abaixo do limite permitido pelo CONAMA. Cerdeira et al. (2005) durante o período de 2000 a 2002 analisaram a presença de atrazina em água superficial e subterrânea da microbacia do Córrego Espriado (Ribeirão Preto/SP) e, encontraram em amostras de água superficial a presença de atrazina em concentrações que variaram de 0,04 a 0,09  $\mu\text{g L}^{-1}$ , e em de água subterrânea dos poços da Prefeitura Municipal de Ribeirão Preto, a presença de 0,03  $\mu\text{g L}^{-1}$ . Dores et al., 2006, desenvolveram um estudo sobre a presença de herbicidas, incluindo a atrazina, em água de



superfície e subterrânea da região a Primavera do Leste – Mato Grosso, e observaram a presença de atrazina em água de consumo que apresentava valores entre 0.036-0.063  $\mu\text{g L}^{-1}$  e em água para irrigação valores entre 0.078-0.156  $\mu\text{g L}^{-1}$ . E por fim, Laabs et al., 2002, os quais fizeram um levantamento da presença de pesticidas na água de superfície, na água de chuva e sedimentos no nordeste da Bacia do Pantanal, Brasil, encontraram em águas de superfície a presença de atrazina em 15,4% das amostras colhidas, sendo o valor máximo encontrado desse herbicida equivalente a 0.010  $\mu\text{g L}^{-1}$ , em amostras de águas de chuva encontraram atrazina em 4.3% das amostras sendo o valor máximo encontrado de 0.030  $\mu\text{g L}^{-1}$  e em sedimentos a atrazina não foi encontrada.

### **1.2.3 Degradação da atrazina**

A atrazina pode ser degradada em água de superfície por fotólise e por microorganismos via N-dealquilação e hidrólise do cloro, sendo a meia-vida desse herbicida maior que 100 dias à 20°C. Hidrólise e degradação microbial da atrazina também acontecem no solo, dependendo principalmente da temperatura, umidade e pH. Meia-vida de 20-50 dias a 20-25°C tem sido encontrada em solos sob condições laboratoriais, aumentando-se a meia-vida sob temperaturas menores (U.S. EPA, 1988). As taxas de degradação normalmente diminuem com o aumento da profundidade, sendo que a atrazina pode ser bastante estável em águas subterrâneas (World Health Organization, 2010). Produtos da degradação da atrazina em solos incluem vários dos metabólitos de cloro-s-triazina, que também são comumente encontrados em águas de superfície e subterrâneas (Keller, 1978).

Assim, há vários metabólitos provenientes da degradação da atrazina, os quais possuem variável persistência e toxicidade. Dentre eles podemos citar: a hidroxiatrazina (HA), a deetilatrazina (DEA), a deiosopropilatrazina (DIA), a didealquilatrazina (DDA) e a deetilhidroxiatrazina (DEHA) (Graymore et al., 2001). Como comentado acima, a degradação da atrazina pode ocorrer através da fotodegradação, por ação de microorganismos e também pela adsorção e volatilização. Assim, DIA, DEA e DDA são formados a partir da biodegradação, enquanto que, HA e DEHA podem ser formados ou por reações químicas no solo ou por biodegradação (Graymore et al., 2001).

DEA e DIA são fitotóxicos. DEA é um dos metabólitos mais preocupantes e, atualmente, é considerado quase tão tóxico quanto à própria atrazina (Winkelmann e Klaine, 1991). DDA e HA são considerados produtos de degradação não-fitotóxico (Jones e Winchell, 1984), enquanto pouco é sabido até o momento sobre o DEHA. Algumas evidências toxicológicas indicam que somente metabólitos clorados como: DEA, DIA e DDA, além da própria atrazina, possuem risco a saúde humana (Winkelmann e Klaine, 1991).

### **1.3. A toxicidade da atrazina para organismos aquáticos não-alvo**

Os testes de toxicidade têm sido cada vez mais utilizados para a determinação de efeitos deletérios em organismos aquáticos, em virtude, principalmente, do potencial de risco da transferência de poluentes do ambiente para os organismos, e avaliação da qualidade da água sobre eles (Ferreira, 2002). Os estudos relativos a este assunto podem ser conduzidos através de testes experimentais com metodologias distintas, estabelecidas de acordo com os objetivos que se procura alcançar nessas avaliações (Lombardi, 1999).

Assim, a exposição a um agente tóxico pode ser aguda, quando a dose letal do tóxico é liberada em um único evento e rapidamente absorvida, ou crônica, quando o agente tóxico é liberado em eventos periodicamente repetitivos, em doses subletais, durante um período de tempo (Schvartsman, 1991). Os testes de toxicidade aguda podem durar horas ou dias, sendo os mais frequentemente empregados em organismos aquáticos de duração de 96 horas (Ferreira, 2003). Esses testes têm por objetivo determinar a concentração média letal ( $CL_{50}$ ), isto é, aquela em que metade dos indivíduos morre depois de determinado tempo de exposição ao agente tóxico (Ferreira, 2003).

Os testes de toxicidade crônica dependem diretamente dos resultados dos testes de toxicidade aguda, uma vez que as concentrações subletais são calculadas a partir da  $CL_{50}$  (Barros e Davino, 1996). Entretanto, após um teste de toxicidade aguda, costuma-se utilizar, por motivos de segurança, a  $CL_{50}$  de menor valor no maior tempo (Ferreira, 2003).

Assim, Hellawell (1998) ressalta que além da suscetibilidade individual e qualidade da água, outros fatores devem ser levados em consideração quando se analisa a toxicidade de substâncias. A exposição, por exemplo, de organismos a baixas concentrações de um

determinado produto por um longo período de tempo, pode resultar em um mesmo efeito da exposição a altas concentrações, por um curto período de tempo.

Por fim, os pesquisadores, Schvartsman, (1991), Zagatto e Goldsteins (1991), Abel (1998) e Saldiva e Böhm (1998), salientam a importância da realização destes testes de toxicidade com organismos aquáticos, considerando-os como um instrumento de alerta para um possível problema ambiental, uma vez que os xenobióticos podem ser transmitidos indiretamente a outros organismos.

Organismos aquáticos utilizados em ensaios de toxicidade são chamados de bioindicadores, os quais são espécies, grupos de espécies ou comunidades biológicas cuja presença, quantidade e distribuição indicam a magnitude de impactos ambientais em um ecossistema aquático (Callisto & Gonçalves, 2002), e os bioindicadores mais utilizados são aqueles capazes de diferenciar fenômenos naturais (p.ex. mudanças de estação e ciclos de chuva e seca) de estresses de origem antrópica, relacionados a fontes de poluição pontuais ou difusas (Callisto et al., 2004).

Deste modo, o uso dos bioindicadores é mais eficiente do que as medidas instantâneas de parâmetros físicos e químicos (p.ex. temperatura, pH, oxigênio dissolvido, teores totais e dissolvidos de nutrientes, etc.) que são normalmente medidos no campo e utilizados para avaliar a qualidade das águas (Callisto et al., 2004). A Agência de Controle Ambiental dos Estados Unidos (U.S. Environmental Protection Agency – USEPA) e a Diretriz da União Européia (94C 222/06, 10 de agosto de 1994) recomendam a utilização de bioindicadores como complemento às informações sobre a qualidade das águas (Callisto et al., 2004).

Assim, bioindicadores na avaliação da toxicidade de compostos químicos de origem antrópica em áreas impactadas vem sendo amplamente utilizados nas últimas décadas (Oliveira-Ribeiro et al., 2005).

Dessa forma, como comentado anteriormente, a atrazina é um dos compostos químicos frequentemente encontrado em ambientes aquáticos, incluindo água para consumo. Assim, devido ao risco que a atrazina pode trazer aos organismos aquáticos não-alvo e também ao homem, muitas pesquisas têm avaliado os seus efeitos.

Nas avaliações realizadas quanto à bioacumulação e à bioconcentração da atrazina em organismos aquáticos experimentalmente expostos, Gidding et al., 2005 verificaram que características da atrazina como: pequeno coeficiente de partição octanol-água ( $\log K_{ow} = 2,68$  a 25°C), solubilidade em água relativamente grande, suscetibilidade para metabolismo biológico e rápida eliminação combinam para um pequeno fator de bioconcentração (BCF). De fato, Solomon et al. (2008), em revisão sobre o assunto, destacam que a atrazina não é muito bioconcentrada em peixes e anfíbios, isso porque ela é rapidamente excretada e/ou metabolizada e aparentemente não é acumulada de forma significativa em tecidos específicos.

Em ensaios de outra natureza, a atrazina tem mostrado possuir efeitos neurotóxicos em mamíferos. Assim, Castano et al. (1992) observaram alterações no sistema nervoso central e periférico, destacando: descoordenação motora, espasmos tônicos e clônicos, disfunção do equilíbrio e da posição nistagmo; Podda et al. (1997) observaram uma redução na atividade elétrica espontânea das células de Purkinje, e por fim, Filipov et al. (2007) e Coban and Filipov (2007) observaram efeitos neurotóxicos no sistema dopaminérgico em ratos e em camundongos respectivamente.

Entretanto, há pouca informação a respeito de neurotoxicidade em peixes induzida por esse pesticida. Entre os raros trabalhos, podemos citar: Ton et al. (2006) os quais relataram que em larvas de paulistinha, a atrazina causou um significativo aumento de apoptose no cérebro para a maior concentração testada (100µM), mas teve pouco efeito nos tratos axoniais ou em neurônios catecolaminérgicos, sendo que estes autores ressaltam que a indução de apoptose ou necrose no cérebro de animais expostos a xenobióticos, são indícios de neurotoxicidade.

Quanto à ação genotóxica e mutagênica da atrazina, experimentos realizados em drosófila, fungos e plantas confirmaram esta ação, enquanto que em bactérias isto não foi evidenciado (Ventura et al., 2008). Em relação aos mamíferos, há controvérsia quanto à genotoxicidade da atrazina, pois em alguns testes em células de mamíferos, tanto *in vivo* quanto em *in vitro*, não se observou esse efeito (Roloff et al., 1992; Dunkelberg et al., 1994; Kligerman et al., 2000), no entanto, há resultados positivos para testes de aberrações

cromossomais e danos no DNA em linfócitos humanos (Ribas et al., 1995; Lioi et al., 1998).

Já em trabalhos com peixes, a atrazina mostrou ser genotóxica. Ventura et al. (2008), observaram uma significativa taxa de micronúcleos e anormalidades nucleares para todas as concentrações testadas em *Oreochromis niloticus* e por fim, Zhu et al. (2010), avaliaram o efeito de atrazina em zebrafish através do ensaio do cometa e observaram que os danos no DNA foram concentração-dependente.

Assim, devido ao risco que esse herbicida pode trazer a esses organismos, vários testes de toxicidade aguda têm sido conduzidos, em diferentes fases de vida, para a determinação da CL<sub>50</sub> em organismos não-alvo (Tabela II).

**Tabela II. Toxicidade aguda de atrazina (concentração média letal para 50% em 96 horas) para organismos não-alvo.**

Animal Testado	CL <sub>50</sub> para 96 horas	Idade	Referências
<i>Pseudokirchneriella subcapitata</i>	1,600 (1,100–2,300) µg L <sup>-1</sup>	-	Ralston-Hooper et al., 2009
<i>Daphnia magna</i> *	72 mg L <sup>-1</sup>	0.03 meses	Wan et al., 2006
<i>Hyalella azteca</i>	13 mg L <sup>-1</sup>	Adultos	Wan et al., 2006
<i>Diporeia spp.</i>	> 3,000 µg L <sup>-1</sup>	Adultos	Ralston-Hooper et al., 2009
<i>Rana Catesbeiana</i>	> 16 mg L <sup>-1</sup>	4-6 meses	Wan et al., 2006
<i>Bufo americanus</i>	26,5 µg L <sup>-1</sup>	Primeiro estágio de vida	Solomon et al., 2008
<i>Bufo americanus</i>	10,7 µg L <sup>-1</sup>	Estágio tardio de vida	Solomon et al., 2008
<i>Oncorhynchus Kisutch</i>	12 mg L <sup>-1</sup>	1 mês	Wan et al., 2006
<i>O. tshawytscha</i>	29 mg L <sup>-1</sup>	4-5 meses	Wan et al., 2006
<i>Oreochromis niloticus</i>	5,02 mg L <sup>-1</sup>	Alevinos	Botelho et al., 2009
<i>O. mykiss</i>	4.8-8.8 mg L <sup>-1</sup>	Adultos	Bathe et al., 1972
<i>Rhamdia quelen</i>	10,2 mg L <sup>-1</sup>	Alevinos	Kreutz et al., 2008
<i>Cyprinus carpio</i>	18.8 mg L <sup>-1</sup>	Adultos	Neskovic et al., 1993
<i>Lepomis macrochirus</i>	16 mg L <sup>-1</sup>	Adultos	Elia et al., 2002

\* CL<sub>50</sub> para 48 horas

Como pode ser notado na tabela II, dentre os bioindicadores mais utilizados para os testes de toxicidade aquática, destacam-se os peixes, pois estes respondem de forma similar aos mamíferos em bioensaios, como aqueles que analisam respostas bioquímicas a agentes químicos, como por exemplo, danos oxidativos em hepatócitos (Groff, 2008). As vantagens do uso de peixes como organismo modelo incluem tamanho do corpo relativamente grande, o longo ciclo de vida (Zhou et al., 2008), sua presença em diversos ambientes aquáticos (Lowe-Mc Connell, 1999), facilidade com que essas espécies podem ser mantidas em laboratório e expostas a agentes químicos (Silva et al., 2003) e por fim, apresentam grande importância comercial, já que fazem parte da dieta humana em muitos países e, em vários outros são a principal fonte de proteínas da população (Silva Filho et al., 2000). Assim, contaminação de ambientes aquáticos pode, desta forma, afetar diretamente a saúde do homem quando este se alimenta de um peixe de área contaminada, isso porque, os peixes podem acumular poluentes diretamente da água contaminada e indiretamente pela ingestão de organismos contaminados (Groff, 2008), o que o torna o peixe muito significativo para a análise de biomonitoramento (Zhou et al., 2008).

Assim, várias espécies de peixes têm sido empregadas para biomonitoramento, tais como zebra-fish (*Danio rerio*), medaka (*Oryzias latipes*), *Gobiocypris rarus*, (Zhou et al., 2008), *Salmo trutta* (Rodríguez-Cea et al., 2004; Meland et al, 2010).

Em testes que avaliam o valor da  $CL_{50}$  de atrazina em 96 horas para peixes, os valores variam de 4.5 a 100 mg L<sup>-1</sup> (BCPC, 1991). Esta grande variação de valores da  $CL_{50}$  pode estar relacionada à espécie avaliada, a fase de vida e os diferentes modelos de intoxicação. Como por exemplo, em embriões e larvas de truta arco-íris a  $CL_{50}$  para atrazina variou de 0.87 a 1.11 mg L<sup>-1</sup> (Birge et al., 1979) enquanto que para truta arco-íris adulta a  $CL_{50}$  variou de 4.8 a 8.8 mg L<sup>-1</sup> de atrazina (Bathe et al., 1972), sendo que estes dados demonstram que quanto mais jovem o peixe mais sensível ao xenobiótico ele se apresenta. Ainda, em relação a esse aspecto, Murty (1943) comenta que o fato dos peixes de tamanho/idade maiores serem mais tolerantes é atribuído a uma maior reserva lipídica e também à diminuição na área de superfície branquial em relação ao corpo observado nesses exemplares, quando comparados com peixes menores/mais jovens. Esse autor conclui que a

maior toxicidade do agrotóxico na fase jovem dos peixes parece estar relacionada com: 1- maior taxa de metabolismo e, conseqüentemente, uma maior ingestão alimentar por unidade de peso corporal; 2- maior ingestão do produto tóxico através das brânquias devido à maior área de superfície branquial em relação à massa corporal; e 3- menor reserva de lipídio que pode armazenar menor quantidade do agrotóxico, ficando este mais disponível para exercer efeitos tóxicos.

### **1.3.1 Biomarcadores para avaliação da toxicidade de agrotóxicos em peixe**

Embora estudos para verificação da presença de xenobióticos em coleções de água, como aquele realizado por Laabs et al. (2002), sejam muito importantes para alertar sobre o risco de contaminação por xenobióticos, analisar somente as condições físico-químicas da água não é suficiente para afirmar se esta se apresenta adequada para os organismos ali presentes, pois tais análises fornecem uma resposta momentânea do que pode ser altamente dinâmico.

Assim, ensaios em ecotoxicologia aquática se propõem à verificação da ação dos xenobióticos, através do emprego de bioindicadores, espécies escolhidas por sua sensibilidade ou tolerância a vários parâmetros, como poluição orgânica ou outros tipos de poluentes (Washington, 1984). Nestes organismos, essa verificação ocorre através de biomarcadores, que são definidos como: respostas biológicas adaptativas a estressores, evidenciadas como alterações bioquímicas, celulares, histológicas, fisiológicas ou comportamentais (Depledge, 1993).

Os biomarcadores são administrados a fim de avaliar um estresse induzido nos organismos pela acumulação de xenobióticos, como os agrotóxicos, em seus tecidos. A ação rápida desse xenobiótico em nível celular e molecular faz o biomarcador capaz de fornecer um aviso prévio para o efeito de longo prazo do contaminante. Assim, as respostas prévias e as alterações pré-patológicas podem ser detectadas antes de distúrbios como a ocorrência de doença, mortalidade ou mudança na população. Conseqüentemente, a estratégia de biorremediação pode ser aplicada antecipadamente a fim de prevenir algum dano irreversível ao meio ambiente (Koukouzika e Dimitriadis, 2005). Assim, existem biomarcadores moleculares, celulares ou sistêmicos, sendo alguns deles específicos para determinados poluentes (Livingstone, 1993).

### 1.3.1.1. Biomarcadores comportamentais em peixes

A vida dos peixes está intimamente associada com numerosas interações comportamentais, sendo estas: interespecífica, como por exemplo, a predação, e intra-específica, como por exemplo, sua reprodução e outros processos fisiológicos; as quais dependem do desempenho de um comportamento adequado. Assim, interações comportamentais associadas com fuga do predador, reprodução e comportamentos sociais formam uma parte importante do sucesso da vida do peixe (Scott e Sloman, 2004).

Dessa forma, quando ocorrem alterações nos padrões comportamentais normais causados pela exposição a poluentes, estes representam sérios riscos no sucesso nas populações de peixes (Scott e Sloman, 2004). Estes autores ainda comentam que os complexos comportamentais, que são necessários para a sobrevivência dos peixes, são um produto da integração de muitos sistemas fisiológicos, sendo que todos os sistemas: sensorial, hormonal, neurológico e metabólico contribuem para a execução destes comportamentos. Dessa forma, os efeitos dos poluentes aquáticos no complexo comportamental dos peixes são possivelmente causados pela interferência com uma combinação desses sistemas, assim o impacto dos poluentes nesse conjunto precisa ser considerado (Blaxter and Hallers-Tjabbes, 1992; Hontela, 1998; Scott e Sloman, 2004).

Assim, quanto ao uso da análise comportamental em peixes expostos a agrotóxicos, vários autores ressaltam a validade deste método como indicador de qualidade aquática, já que representa um método de rápida avaliação e baixo custo, somando-se ao fato de que muitos compostos químicos interferem na resposta comportamental por atuarem diretamente no sistema nervoso ou em órgãos sensoriais após sua absorção (Little et al., 1990; Richmonds and Dutta, 1992; Saglio et al., 1996).

Dessa forma, são encontrados na literatura artigos que avaliam o efeito tóxico de agrotóxicos no comportamento de peixes (Tierney et al., 2007; Patil e David, 2010). Kumar et al. (2007), avaliaram o efeito agudo da cipermetrina e  $\lambda$ -cialotrina em *Channa punctatus*. As alterações comportamentais foram observadas logo após 3 horas de exposição a esses piretróides, sendo estas as seguintes: hiperatividade, perda do equilíbrio, rápida natação, aumento da atividade opercular e convulsões. Com relação à atrazina, Saglio e Trijasse (1998), relataram em juvenis de goldfish (*Carassius auratus*) tratados com atrazina



(concentrações 0,5; 5 e 50µg/L) por 24 horas as seguintes alterações comportamentais: natação errática, que segundo os autores pode ser devido a um prejuízo na função olfativa dos peixes; diminuição na formação de grupo, indicando ruptura da coesão social e incapacidade para procurar se esconder o que pode aumentar a vulnerabilidade dos peixes para a predação e então afetar a sobrevivência do animal em condições naturais; e, finalmente, o boquejamento, sendo que este comportamento reflete efeitos prejudiciais ao trato respiratório, resultando na redução do movimento respiratório e uma diminuição da absorção de oxigênio (Reddy et al., 1992). No entanto, ainda são poucos os artigos encontrados na literatura que focam a análise comportamental como um biomarcador de contaminação aquática.

#### *1.3.1.2. Biomarcadores morfológicos em peixes*

No caso dos biomarcadores histológicos em peixes, estes são largamente empregados por oferecem um número de vantagens práticas sobre outros tipos de biomarcadores, como a facilidade de colher e armazenar as amostras, a viabilidade de avaliar vários sistemas e tipos celulares de um mesmo peixe e a oportunidade de investigar peixes muito pequenos que, individualmente, resultariam em material insuficiente para avaliação de outros biomarcadores (Hinton e Laurén, 1990), além do fato de que nenhuma outra técnica permite a identificação do local específico do comprometimento celular (Hinton et al., 1992).

No caso de agrotóxicos, os biomarcadores histológicos têm se mostrado bastante adequados para avaliação da ação dessas substâncias em peixes, uma vez que estas podem comprometer diferentes tecidos e órgãos, refletindo-se este comprometimento em alta taxa de mortalidade, principalmente em indivíduos mais jovens e, portanto, mais sensíveis ou, ainda, afetando a capacidade reprodutiva e a preservação da espécie, já que muitas dessas substâncias podem atuar como disruptores endócrinos (Versonnen et al., 2004; Stuchal et al., 2006).

Ainda, quanto ao emprego da avaliação de alterações morfológicas como biomarcadores de poluição aquática, várias pesquisas relatam quadros histopatológicos que variam de alterações leves ou moderadas, como proliferação de organelas, aumento ou diminuição de inclusões citoplasmáticas, até alterações severas que podem culminar com a

falência de um órgão, como degeneração de células parênquimatosas (Maxwell & Dutta, 2005; Dezfuli et al., 2006; Velisek et al., 2006) que pode resultar em necrose focal ou maciça, em resposta à exposição de agrotóxicos por um período determinado, refletindo estes resultados a sensibilidade do animal que foi exposto, o que, portanto, justifica a validade do emprego desta ferramenta em ecotoxicologia.

Assim, entre os vários órgãos de peixes avaliados frente à ação de agrotóxicos, o fígado e o rim (mesonefro ou rim principal) recebem particular atenção. No caso do fígado, essa atenção se deve ao fato de este órgão ser o principal sítio de biotransformação da maioria dessas substâncias, tanto podendo ocorrer a detoxificação como a bioativação (Dutta et al., 1993), sendo inclusive o mais importante sítio de maior atividade de enzimas da família citocromo P-450 (Sarasquete e Segner, 2000). No caso do rim, Kendall (1975) ressalta a importância desse biomarcador por receber uma grande proporção de sangue pós branquial, sendo as brânquias um dos primeiros sítios de contato e entrada de xenobióticos presentes no ambiente aquático. Além desta característica, células dos túbulos renais também atuam no processo de detoxificação, apresentando enzimas de biotransformação como oxidases de função mista: amino-oxigenases e citocromos P-450 da fase I (Husøy et al., 1994; Husøy et al., 1996; Sarasquete et al., 1999; Pretti et al., 2001) e enzimas de reações de conjugação da fase II (Jee e Kang, 2005; Huang et al., 2007; Ferrari et al., 2007), sendo assim o rim um órgão de importância vital na detoxificação e eliminação de contaminantes aquáticos em peixes (Miller, 2002).

Em relação à atrazina, há trabalhos os quais avaliam a sua toxicidade em peixes em análises estruturais e/ou análises ultraestruturais, tanto em exposição aguda quanto crônica. Assim, no caso de lesões hepáticas, podemos citar o trabalho de Neskovic et al. (1993), os quais observaram, em carpas exposta à atrazina por 14 dias, a ocorrência de vacuolização citoplasmática a partir da exposição à concentração de 3 mg L<sup>-1</sup> de atrazina, já quando expostos à concentração de 6 mg L<sup>-1</sup>, os exemplares apresentaram degeneração gordurosa acompanhada de fibrose e necrose focal. Já em análise ultraestrutural, podemos citar: Segnini et al. (2009), os quais avaliaram o efeito de 2,5 mg/L de atrazina em hepatócitos de acará kraussi (*Caquetaia Kraussii*) por 72 horas. Estes autores observaram: perda da citoarquitetura dos hepatócitos, os quais apresentavam se com diferentes diâmetros e

contornos irregulares, no citoplasma foram observados a tumefação mitocondrial, a fragmentação do retículo endoplasmático rugoso, inclusões lipídicas, aumento no número de autofagossomos, presença de figuras de mielinas e por fim, contornos irregulares no núcleo.

Quanto ao rim, Neskovic et al, (1993) observaram conteúdo coloidal no citoplasma e área de degradação no epitélio tubular e no tecido intersticial. Já, Fischer-Scherl et al. (1991), os quais avaliaram o efeito agudo (1.4 e 2.8 mg L<sup>-1</sup> de atrazina) por 96 horas e o efeito crônico (5, 10, 20, 40 e 80 µg L<sup>-1</sup> de atrazina) por 28 dias em truta arco-íris (*Oncorhynchus mykiss*) através da análise ultraestrutural, notaram na exposição aguda, obliteração do espaço de Bowman no corpúsculo renal, devido à proliferação das células mesangiais, aumento da quantidade de células debris acumulada no espaço de Bowman, aumento no número de lisossomos e tumefação mitocondrial nas células epiteliais do folheto parietal e por fim, células endoteliais do glomérulo exibiram degeneração vacuolar. Nos túbulos renais, os autores observaram extensiva vacuolização citoplasmática, perda do arranjo paralelo do labirinto basal e algumas alterações de mitocôndrias, que se apresentavam escuras e condensadas.

#### **1.4. Pacu como bioindicador de contaminação aquática**

Mesmo sendo um fato a presença de agrotóxicos em águas do Pantanal Mato-grossense (Laabs et al., 2002), pouco se sabe sobre os efeitos de agrotóxicos em espécies de peixe da região (Aguiar et al., 2004; Rudnicki, 2004; Silva Filho, 2004; Lopes et al., 2006).

Entre as várias espécies de peixe dessa região, destacamos aqui o pacu, *Piaractus mesopotamicus*, da família Characidae e subfamília Serrasalminae (Holmberg, 1887), o qual constitui uma espécie endêmica da bacia do Paraná-Paraguai. Trata-se de um peixe onívoro, do tipo podador e de caráter oportunista. Tem como principais características: alta capacidade de aproveitamento de alimento de origem vegetal, carne firme e saborosa, resistente, ótima taxa de crescimento, sendo considerado excelente para o cultivo em sistemas intensivos e desova completa (Costa, 2007, Silva, 1985; Castagnolli, 1992).

Assim, pela importância e características citadas acima, o pacu destaca-se como espécie importante para ser utilizada como organismo-teste em estudos de toxicidade aguda

de agrotóxicos (Cruz, 2004; Lopes et al., 2006; Moron et al., 2006; Sampaio et al., 2008; Winkaler, 2008; Mataqueiro et al., 2009; Tagliaferro, 2009; Silva et al., 2010). Alguns exemplos de estudos com essa espécie são: avaliação da bioconcentração do inseticida organofosforado triclorfon em músculo do peixe (Lopes et al., 2006); alterações histopatológicas em órgãos (brânquia, fígado e rim) de pacu expostos ao triclorfon (Mataqueiro et al., 2009); avaliação da toxicidade aguda do endossulfan em alevinos de pacu, com o emprego de biomarcadores histológicos (Tagliaferro, 2009) e interação do metil-paration com o soro e a albumina do pacu (Silva et al., 2010).

No entanto, ainda poucas pesquisas foram realizadas até o momento empregando o pacu como bioindicador de contaminação aquática. Quanto à ação da atrazina, somente o trabalho de Moron et al. (2006) foi encontrado na literatura até o momento. Estes autores avaliaram, por 96 horas em sistema semi-estático, o efeito de  $0,01 \text{ mg L}^{-1}$  de atrazina em pacu com peso médio de 160,0g. Neste trabalho, eles avaliaram a ação do herbicida atrazina no equilíbrio iônico e o seu potencial clastogênico em pacu. No entanto, trabalhos que visam o efeito da atrazina em biomarcadores comportamentais e/ou morfológicos, não foram registrados até o momento.

Assim, esta pesquisa objetivou avaliar a sensibilidade de alevinos de pacu a atrazina através da determinação da  $CL_{50}$  em 96 horas de exposição em sistema estático e através da análise comportamental e morfológica dos animais expostos a  $CL_{50}$  obtida.

Ao relato exposto acima se somam os seguintes fatos que motivaram a elaboração desta pesquisa: a presença confirmada de agrotóxicos em águas da região do Pantanal Mato-grossense; o fato de haver poucas informações sobre os efeitos de agrotóxicos em espécies de peixe da região (Rudnicki, 2004; Silva Filho, 2004; Lopes et al., 2006) e nenhuma informação sobre a ação de atrazina especificamente; a nossa observação de órgãos com características histopatológicas compatíveis com intoxicação química em exemplares de peixes colhidos em rios da região, durante o desenvolvimento de projeto (no qual atuamos conjuntamente com a equipe do CEPTA/IBAMA) cujo objetivo foi estudar a histofisiologia dessa ictiofauna em seu habitat e, portanto, esperando-se encontrar somente exemplares saudáveis.

Assim, diante de todos os comentários apresentados, acredita-se que os resultados deste trabalho, obtidos a partir da avaliação da sensibilidade do pacu à intoxicação aguda pela atrazina, empregando-se biomarcadores histológicos (em nível de microscopia de luz e de eletrônica de transmissão), poderão oferecer subsídios científicos que contribuirão com as agências governamentais na elaboração de medidas restritivas quanto ao emprego da atrazina na agricultura brasileira, além do uso do pacu como um modelo para o biomonitoramento de contaminação aquática.

## **2. OBJETIVOS**

### **2.1. Objetivo Geral**

Avaliar a sensibilidade de alevinos de *Piaractus mesopotamicus* ao agrotóxico atrazina.

### **2.2. Objetivos específicos**

- Determinar em *P. mesopotamicus* a  $CL_{50}$  em 96 horas para a atrazina;
- Avaliar os efeitos da intoxicação aguda por atrazina através de biomarcadores comportamentais;
- Avaliar os efeitos hepáticos e renais da intoxicação aguda por atrazina através de biomarcadores morfológicos: análise anatomopatológica, histopatológica e ultraestrutural;
- Análise da adequação dos biomarcadores empregados na avaliação dos efeitos tóxicos da atrazina em pacu;
- Avaliar a adequação do emprego de *P. mesopotamicus* como bioindicador de poluição aquática por agrotóxicos.

### 3. REFERÊNCIAS

- Abel PD. 1998. Water pollution biology. 2.ed. London: Taylor & Francis. 286p.
- Aguiar LH, Moraes G, Avilez IM, Altran A., Corrêa CF. 2004. Metabolical effects of Folidol 600 on the neotropical freshwater fish matrinxã, *Brycon cephalus*. Environ Research. 95: 224–230.
- Alho CJR. 2008. Biodiversity of the Pantanal: response to seasonal flooding regime and to environmental degradation. Braz J Biol 68: 957-966.
- Alho CJR, Vieira LM. 1997. Fish and wildlife resources in the Pantanal Wetlandes of Brazil and potential disturbances from the release of environmental contaminants. Environ Toxicol Chem 16 (1): 71-74.
- Baía de Chesapeake. In: Wikipédia, a enciclopédia livre. Disponível em: [http://pt.wikipedia.org/wiki/Ba%C3%ADa\\_de\\_Chesapeake](http://pt.wikipedia.org/wiki/Ba%C3%ADa_de_Chesapeake) . Acesso em: 02 de Janeiro de 2011
- Barros SBM, Davino SC. 1996. Avaliação da toxicidade. In: Oga S. (ED). Fundamentos de toxicologia. São Paulo. Atheneu. p. 59-70.
- Bathe R, Sachesse K, Ullmann L, Hoemann WD, Zak F, Hess R. 1972. The evaluation of fish toxicity in the laboratory. Proc Eur Soc Toxicol. 16: 113-124.
- Belluck DA, Benjamin SL, Dawson T, Groundwater contamination by atrazine and its metabolites: risk assessment, policy, and legal implications: In: Somasundaram L, Coats JR, editors. 1991. Pesticides transformation products fate and significance in the environment. Washington (DC) American Chemical Society. Pp. 254-273.
- BCPC. 1991. The pesticide manual, 9th Ed. Worthing CR, Hance RJ (eds). British crop Protection Council. Surrey. UK.
- Biradar DP, Rayburn AL. 1995. Chromosomal damage induced by herbicide contamination at concentrations observed in public water supplies. J Environ Qual. 24: 1222-1225.
- Birge WJ, Black JA, Hudson JE, Bruser DM. 1979. Embryolarval toxicity tests with organic compounds. Am Soc Tes Mater. 131-147.

- Biziuk M, Przjazny A, Czeruinski J, Wiergowski M. 1996. Occurrence and determination of pesticide in natural and treated water. *J Chromatogr A*. 22: 754 (1-2) 103-123.
- Blaxter JHS, Hallers-Tjabbes CCT. 1992. The effect of pollutants on sensory systems and behaviour of aquatic animals. *Neth J Aquat Ecol*. 26: 43-58.
- Botelho RG, Santos JB, Oliveira TA, Braga RR, Byrro ECM. 2009. Toxicidade aguda de herbicidas a tilápia (*Oreochromis niloticus*). *Planta Daninha*. 27 (3): 621-626.
- Christopher SV, Bird KT. 1992. The effects of herbicide on development of *Myriophyllum spicatum* L. cultured in vitro. *J Environ Qual*. 21:203-207.
- Callisto M, Gonçalves Jr JF. 2002. A vida nas águas das montanhas. *Ciência Hoje*. 31 (182): 68-71.
- Callisto M, Gonçalves Jr JF, Moreno P. 2004. Invertebrados aquáticos como bioindicadores. In: *NAVEGANDO o Rio das Velhas das Minas aos Gerais*. Belo Horizonte: UFMG. 1: 1-12.
- Castagnolli N. Criação de peixes de água doce. 1992. Jaboticabal: FUNEP. 189p.
- Castano P, Ferrario VF, Vizzotto L. 1992. Sciatic Nerve fibers in albino rats after treatment a morphoquantitative study. *Int J Tissue React*. 4: 269-275.
- Cordeira AL, Pessoa MCPY, Santos NAGS, Lanchote VL. Lixiviação de atrazina em solo de área de recarga do aquífero guarani. 2005. *Revista Brasileira de Herbicidas*. RBH241: 92-101.
- Coban A, Filipov NM. 2007. Dopaminergic toxicity associated with oral exposure to the herbicide atrazine in juvenile male C57BL/6 mice. *J. Neurochem*. 100: 1177-1187.
- Compêndio de defensivos agrícolas. 1999. São Paulo: Departamento de defesa e inspeção vegetal. 672p.
- Conselho Nacional do Meio Ambiente (CONAMA) na resolução 357 de 17/03/2005.
- Costa GM. 2007. Estudo histomorfológico e análise dos perfis celulares do rim cefálico, fígado, baço e timo do *Piaractus mesopotamicus* (Holmberg, 1887, Teleosteo, Characidae), pacu. 134f. (Tese de mestrado em Ciências). Área de Concentração:

Anatomia dos Animais Domésticos e Silvestres e Zootecnia, da Faculdade de Medicina Veterinária e Zootecnia da Universidade de São Paulo. SP.

- Cruz C, Machado-Neto JG, Menezes ML. 2004. Toxicidade aguda do inseticida paration metílico e do biopesticida azadiractina de folhas de neem (*Azadirachta indica*) para alevino e juvenil de pacu (*Piaractus mesopotamicus*). Pesticidas: R. Ecotoxicol. e Meio Ambiente. 14: 93–102.
- Depledge, M H. 1993. The rational basis for use of biomarkers as ecotoxicological tools. In: Nondestructive biomarkers in Vertebrates (M C Fosse & C Leonzio, eds.) Lewis Publishers Boca Raton, FL, USA. Pp. 271-285.
- Dezfuli BS Simoni E, Giari L, Manera M. 2006. Effects of experimental terbuthylazine exposure on the cells of *Dicentrarchus labrax* (L.). Chemosphere. 64: 1684–1694.
- Dores EFGC. 2001. Contaminação do ambiente aquático por pesticidas. Estudo de caso: águas usadas para consumo humano em Primavera do Leste, Mato Grosso – Análise Preliminar. Quim Nova. 24 (1): 27-36.
- Dores EFGC, Navickience S, Cunha MLF, Carbo L, Rbeiro ML, De-Lamonica-Freire EM. 2006. Multiresidue determination of herbicides in environmental waters from Primavera do Leste Region (Middle West of Brazil) by SPE-GC-NPD. J Braz Chem Soc. 17 (5): 866-873.
- Dunkelberg H, Fuchs J, Hengstler JG, Klein E, Oesch F, Strueder, K. 1994. Genotoxic effects of the herbicides alachlor, atrazine, pendimethaline, and simazine in mammalian cells. Bull Environ Contam Toxicol. 52: 498–504.
- Dutta HM, Adhikari NK, Singh PK, Munshi JS. 1993. Histopatological Changes induced by malathion in the liver of a freshwater catfish, *Heteropneustes fossilis* (Bloch). Bull Environ Contam Toxicol. 51: 895-900.
- Edwards WM, Shipitalo MJ, Lal R, Owens LB. 1997. Rapid changes in concentration of herbicides in corn field surface depressions. J Soil Water Conserv. 52: 277–281.
- Elia AC, Waller WT, Norton SJ. 2002. Biochemical Responses of Bluegill Sunfish (*Lepomis macrochirus*, Rafinesque) to Atrazine Induced Oxidative Stress. B Environ Contam Toxicol. 68: 809–816.



- European Commission – decision of 10 march 2004; (2004/248/EC). L78/53. Official Journal of the European Union Commission. 16.3.2004.
- Ferrari A, Venturino A, D'Angelo AMP. 2007. Effects of carbaryl and azinphos methyl on juvenile rainbow trout (*Oncorhynchus mykiss*) detoxifying enzymes. *Pestic Biochem Physiol.* 88: 134-142.
- Ferreira CM. 2002. Avaliação da toxicidade do cobre e do uso de gerinos de rã-touro (*Rana Catesbeiana Shaw*, 1802) como animais sentinelas. São Paulo. USP. 109p. (tese de Doutorado) – Faculdade de Medicina. Universidade de São Paulo, SP.
- Ferreira CM. 2003. Testes de toxicidade aquática para monitoramento ambiental. *Biológico.* 65 (1-2) 17-18.
- Ferri MVW, Vidal RA, Fleck NG, Cassol EA, Gomes PA. 2003. Lixiviação do herbicida acetochlor em solo submetido à semeadura direta e ao preparo convencional. *Pesticidas: Revista de Ecotoxicologia e Meio Ambiente*, Curitiba, 13: 147-156.
- Filipov NM, Stewart MA, Carr RL, Sistrunk SC. 2007. Dopaminergic toxicity of the herbicide atrazine in rat striatal slices. *Toxicology.* 232: 68–78.
- Fischer-Scherl T, Veese A, Hoffmann RW, Hühnhäuser C, Negele R-D, Ewringmann T. 1991. Morphological effects of acute and chronic atrazine exposure in rainbow trout (*Oncorhynchus mykiss*). *Arch Environ Contam Toxicol.* 20: 454-461.
- Fleck NG, Vidal RA. 2001. Inibidores do fotossistema 2. In: Vidal RA, Merotto jr A. (ORG.) *Herbicidologia*. Porto Alegre. Ed Autor. p 100-112.
- Frank R, Braun HE, Ripley BD, Clegg BS. 1990. Contamination of rural ponds with pesticide, 1971–85, Ontario, Canada. *Bull Environ Contam Toxicol* 44: 401–409.
- Giddings JM, Anderson TA, Hall LW, Jr Kendall RJ, Richards RP, Solomon KR, Williams WM. 2005. A Probabilistic Aquatic Ecological Risk Assessment of Atrazine in North American Surface Waters. Pensacola, FL: SETAC Press.
- Graymore M, Stagnitti F, Allinson G. 2001. Impacts of atrazine in aquatic ecosystems. *Environ Int.* 26: 483–495.

- Groff A A. 2008. O tambaqui (*Colossoma macropomum*) e o pirarucu (*Arapaima gigas*) como organismos bioindicadores do efeito genotóxico da radiação ultravioleta (UVA e UVB). 77f. (Tese de mestrado). Programa de Pós-graduação em Biologia Celular e Molecular. Centro de Biotecnologia do Estado do Rio Grande do Sul. Universidade Federal do Rio Grande do Sul. Porto Alegre. RS.
- Hellawell JM. 1988. Toxic substances in river and streams. *Environ Pollut.* 50:61-85.
- Herwig U, Klumpp E, Narres HD, Schwuger MJ. 2001. Physiocochemical interactions between atrazine and clay minerals. *Applied Clay Science.* Amsterdam. 8 (5-6):211-222.
- Hinton DE, Bauman PC, Garder GR, Hawkins WE, Hendricks JD, Murchelano RA, Okihiro MS. 1992. In R.J. Hugget, R.A. Kimerle, P.M. Mehrlene, H.L. Bergman (eds.) *Biomarkers, Biochemical, Physiological and Histological Markers of anthropogenic stress.* 201–212. Boca Raton: Lewis Publishers, SETAC publication.
- Hinton DE, Laurén DJ. 1990. Integrative histopathological approaches to detecting effects of environmental stressors on fish. In S.M. Adams (ed.). *Biological Indicators of Stress in Fish.* 51-66. American Fisheries Society. Bethesda Maryland. USA.
- Hontela A. 1998. Interrenal dysfunction in fish from contaminated sites: in vivo and in vivo assessment. *Environ Toxicol Chem.* 17: 44-48.
- Huang DJ, Zhang Y M, Song G, Long J, Liu JH, Ji WH. 2007. Contaminants-Induced Oxidative Damage on the Carp *Cyprinus carpio* Collected from the Upper Yellow River, China. *Environ Monit Assess.* 128:483-488.
- Husøy AM, Myers MS, Willis ML, Collier TK, Celander M, Goksøy A. 1994. Immunohistochemical localization of CYP1A and CYP3A-like isozymes in hepatic and extrahepatic tissue of Atlantic cod (*Gadus morhua* L.), a marine fish. *Toxicol Appl Pharmacol.* 129: 294-308.
- Husøy AM, Myers MS, Goksøy A. 1996. Cellular localization of cytochrome P450 (CYP1A) induction and histology in Atlantic cod and European flounder (*Platichthys flesus*) after environmental exposure to contaminants by caging in Sorsforden, Norway. *Aquatic Toxicol.* 36: 53-74.

- Javaroni RA, Landgraf MD, Rezende MO. 1999. Comportamento dos herbicidas atrazina e alaclor aplicados em solo preparado para o cultivo de cana-de-açúcar. *Quim nova*. 22 (1): 58- 64.
- Jee JH, Kang JC. 2005. Biochemical Changes of Enzymatic Defense system after phenanthrene exposure in olive flounder, *Paralichthys olivaceus*. *Physiol Res*. 54: 585-591.
- Jones TW, Winchell L. 1984. Uptake and photosynthetic inhibition by atrazine and its degradation products of four submerged vascular plants. *J Environ Qual*. 13: 242-247.
- Keller A. 1978. Degradation of atrazine (Gesaprim) in soil under aerobic/anaerobic conditions. Basel, Ciba-Geigy (Unpublished report 25/78).
- Kendall MW. 1975. Acute effect of methylmercury in channel catfish kidney. *Bull Contam Toxicol*. 13 (5): 570-575.
- Kligerman AD, Doerr, CL, Tennant AH, Peng B. 2000. Cytogenetic studies of three triazine herbicides. II. In vivo micronucleus studies in mouse bone marrow. *Mutat Res*. 471: 107–112.
- Kleinchmitt ARB. 2007. Transporte e retenção de triazinas em compartimentos ambientais terrestres e aquáticos em área de milho no sistema de plantio direto. 136p. (Tese de Doutorado). Programa de Pós-graduação em Ciências do Solo. Universidade federal do Rio Grande do Sul. Porto Alegre. RS.
- Kookana RS, Baskaran S, Naidu R. 1998. Pesticide fate and behavior in Australian soils in relation to contamination and management of soils and water: a review. *Australian Journal of Soils research*. Collingwood. 36 (5): 715-764.
- Koukouzika N, Dimitriadis VK. 2005. Multiple biomarker comparison in *Mytilus galloprovincialis* from the Greece Coast: “Lysosomal membrane stability, neutral red retention, micronucleus frequency and stress on stress”. *Ecotoxicol*. 14: 449–463.
- Kreutz LC, Barcellos LJG, Silva TO, Azilheiro D, Martin D, Lorenson M, Materninghe A, Silva LB. 2008. Acute toxicity test of agricultural pesticides on silver catfish (*Rhamdia quelen*) fingerlings. *Ciência Rural*. 38 (4): 1050-1055.

- Kumar A, Sharma B, Pandey RS. 2007. Preliminary Evaluation of the Acute Toxicity of Cypermethrin and  $\lambda$ - Cyhalothrin to *Channa punctatus*. Bull Environ Contam Toxicol. 79: 613-616.
- Laabs V, Amelung W, Pinto AA, Wantzen M, Silva CJ, Zech W. 2002. Pesticides in surface water, sediment and rainfall of the northeastern Pantanal Basin, Brazil, J Environ Qual 31: 1636–1648.
- Lima SC. 1996. As veredas do Ribeirão Panga no triângulo Mineiro e a evolução da paisagem. 260p. (Tese de Doutorado em Geografia Física). Universidade de São Paulo. SP.
- Lioi MB, Scar WMR, Santoro A, Barbieri R, Zeni O, Salvemi F, Di Berardino D, Ursini MV. 1998. Cytogenetic damage and induction of pro-oxidant state in human lymphocytes exposed in vitro to glyphosate, vincozin, atrazine, and DPX-E9636. Environ Mol mutagen. 32: 77–82.
- Little EE, Archeski RD, Flerov BA, Kozlovskaya VI. 1990. Behavioral indicators of sublethal toxicity in rainbow trout. Arch Env Contam.Toxicol. 19: 380-385.
- Livingstone DR. 1993. Biotechnology and pollution monitoring - use of molecular biomarkers in the aquatic environment. J Chem Technol Biotechnol. 57 (3): 195-211.
- Lombardi JV. 1990. Toxicidade aguda de agrotóxicos para o camarão de água doce *Macrobrachium resbergii de Man* (Decapoda, Palaemonidae). 110p. (Tese de Doutorado) – Instituto de Biociências. Universidade Estadual Paulista, Rio Claro, SP.
- Lopes RB, Paraíba LC, Ceccarelli PS, Tornisielo VL. 2006. Bioconcentration of trichlorfon inseticide in pacu (*Piaractus mesopotamicus*). Chemosphere. 64: 56–62.
- Lowe-McConnell RH. 1999. Estudos ecológicos de comunidades de peixes tropicais. (Tradutores: Vazzoler AEAM, Agostinho AA, Cunningham PTM. São Paulo: Ed. USP. 535p.
- Martinazzo R. 2010. Dinâmica da atrazina e da mesotriona em solos: degradação acelerada, sorção e implicações ambientais. 135p (Tese de Doutorado). Programa de Pós-graduação em Ciências do Solo. Faculdade de agronomia. Universidade Federal do Rio Grande do Sul. Porto Alegre. RS

- Mataqueiro, M.I., Nakaghi, L.S. O., de Souza, J.P., da Cruz, C., Oliveira, G.H., Urbinati, E.C. 2009. Histopathological changes in the gill, liver and kidney of pacu (*Piaractus mesopotamicus*, Holmberg, 1887) exposed to various concentrations of trichlorfon. *J Appl Ichthyol.* 25 (1): 124–127.
- Maxwell LB, Dutta HM. 2005. Diazinon-induced endocrine disruption in bluegill sunfish, *Lepomis macrochirus*. *Ecotox Environ Safe.* 60: 21–27.
- Meland S, Salbu B, Rosseland BO. 2010. Ecotoxicological impacts of highway runoff using brown trout (*Salmo trutta* L.) as an indicator model. *J Environ Monit.* 12: 654-664.
- Miller DS. 2002. Xenobiotic export pumps, endothelin signaling and tubularnephrotoxics – a case of molecular hijacking. *J Biochem Mol Toxicol.* 16: 121-127.
- Moron SE, Polez VLP, Artoni, RF, Ribas JLC, Takahashi HK. 2006. Estudos de Alterações na concentração dos íons plasmáticos e da indução de micronúcleos em *Piaractus mesopotamicus* expostos ao herbicida atrazina. *J Braz Soc Ecotoxicol* 1 (1): 27-30.
- Moura VPG. 1989. A pesquisa com Eucalyptus e Pinus na região dos cerrados. In: Simpósio sobre o Cerrado VII: Estratégias de Utilização. Brasília. 1997. Anais. 2ed. rev. Planaltina: EMBRAPA-CPAC. 183-197.
- Murty, A.S. 1943. Toxicity of pesticide to fish. Vol. II. 143p.
- Neskovic NK, Elezovic I, Karan V, Poleksic V, Budimir M. 1993. Acute and sub-acute toxicity of atrazine to carp (*Cyprinus carpio* L.). *Ecotox Environ Saf.* 25: 173–182.
- NRDC Report, (2009): disponível em: <http://www.nrdc.org/health/atrazine/files/fatrazine.pdf>. acessado 11/2010.
- Oliveira Ribeiro CA, Vollaire Y, Sanchez-Chardi A, Roche H. 2005. Bioaccumulation and the effects of organochlorine pesticides, PAH and heavy metals in the eel (*Anguilla Anguilla*) at the Camargue nature reserve. France. *Aquatic Toxicol.* 74: 53-69.
- Paula RT. 2007. Mobilidade de atrazine e ametryn em latossolo vermelho-amarelo. 105f. (Dissertação para obtenção do título de Magister Scientiae). Programa de Pós-graduação em Agroquímica. Universidade Federal de Viçosa. Viçosa, MG.

- Patil VK, David M. 2010. Behavioral and morphological endpoints: as an early response to sublethal malathion intoxication in the freshwater fish, *Labeo rohita*. *Drug Chem Toxicol.* 33 (2): 160-165.
- Podda MV, Deriu F, Solinas A, Demontis MP, Varoni MV, Spissu A, Anania V, Tlu E. 1997. Effect os atrazine administration on spontaneous and evoked cerebellar activity in the rat. *Pharmacol Res.* 36 (3): 199-202.
- Pretti C, Salvetti A, Longo V, Giordi M, Gervasi PG. 2001. Effects of  $\beta$ -naphthoflavone on the cytochrome P450 system, and phase II enzymes in gilthead seabream (*Sparus aurata*). *Comp Biochem Physiol C.* 130: 133-144.
- Primel ED, Zanella R, Kurz MHS, Gonçalves FF, Machado SO, Marchezan E. 2005. Poluição das águas por herbicidas utilizados no cultivo do arroz irrigado na região central do Estado do rio Grande do Sul, Brasil: predição teórica e monitoramento. *Quim Nova.* 28: 605–609.
- Ralston-Hooper K, Hardy J, Hahn L, Ochoa-Acuña H, Lee LS, Mollinhauer R, Sepúlved MS. 2009. Acute and chronic toxicity of atrazine and its metabolites deethylatrazine and deisopropylatrazine on aquatic organisms. *Ecotoxicology.* 18:899–905.
- Reddy DC, Vijayakumari P, Kalarani V, Davies RW. 1992. Changes in erythropoietic activity of *Sarotherodon mossambicus* exposed to sublethal concentrations of herbicide diuron. *Bull Env Contam Toxicol.* 49: 730-737.
- Ribas G, Frenzilli G, Barale R, Marcos R. 1995. Herbicide induced DNA damage in human lymphocytes evaluated by the single-cell gel electrophoresis (SCGE) assay. *Mutat Res.* 344: 41–54.
- Richmonds C, Dutta HM. 1992. Effects of malathion on the optomotor behavior of bluegill sunfish, *Lepomis macrochirus*. *Comp Biochem Physiol.* 102C: 523-526.
- Rodríguez-Cea A, Campa MRF, Sanz-Medel A. 2004. Brown trout as a sentinel organism for organic pollution in the field using catalytic and immuochemical assays of cytochrome P-450 1A. *J Environ Monit.* 6: 368-373).

- Roloff BD, Belluck DA, Meisner LF. 1992. Cytogenetic studies of herbicide interactions *in vitro* and *in vivo* using atrazine and linuron. Arch Environ Contam Toxicol. 22: 267–271.
- Rohr JR, McCoy KA. 2010. A qualitative meta-analysis reveals consistent effects of atrazine on freshwater fish and amphibians. Environ Health Perspect. 118 (1): 484-491.
- Rudnicki CAM. 2004. Análise qualitativa e quantitativa das histopatologias causadas pelo organofosforado Azodrin® 400 sobre o tecido branquial do peixe de água doce *Piaractus mesopotamicus* (Holmberg, 1887) após exposição subletal. 95f. (Tese de Mestrado em Ciências Biológicas). Área de Concentração: Biologia Celular e Molecular, da Universidade Federal do Paraná. Curitiba.
- Saglio P, Trijasse S, Azam, D. 1996. Behavioral effects of waterborne carbofuran in goldfish. Arch Environ Contam Toxicol. 31: 232-238.
- Saglio P, Trijasse S. 1998. Behavioral responses to atrazine and diuron in goldfish. Arch Environ. Contam Toxicol 35: 484-491.
- Saldiva PHN, Böhm GM. 1998. Animal indicators of adverse effects promoted by air pollution. Ecosyst health. 4 (4): 230-235.
- Sampaio FG, Boijunk CL, Oba ET, Santos LRB, Kalinin AL, Rantin FT. 2008. Antioxidant defenses and biochemical changes in pacu (*Piaractus mesopotamicus*) in response to single and combined copper and hypoxia exposure. Comparat Biochem Physiol. C 147: 13–51.
- Sanches SM, Silva CHTP, Campos SX, Vieira EM. 2003. Pesticidas e seus respectivos riscos associados à contaminação da água. Pesticidas: R Ecotoxicol e Meio Ambiente. 13: 53-58.
- Sarasquete C, Muñoz-Cueto JA, Ortiz JB, Rodríguez-Gómez FJ, Dinis MT, Segner H. 1999. Immunocytochemical distribution of cytochrome P450 (CYP1A) in developing gilthead seabream, *Sparus aurata*, Histol Histopathol. 14: 407-415.
- Sarasquete C, Segner H. 2000. Cytochrome P-4501A (CYP1A) in Teleostea fishes. A review of immunohistochemical studies. Sci Total Environ. 247: 313-332.

- Scott GR, Sloman KA. 2004. The effects of environmental pollutants on complex fish behaviour: integrating behavioural and physiological indicators of toxicity. *Aquat Toxicol.* 68: 369-392.
- Schvartsman S. 1991. Intoxicações agudas. 4ed. São Paulo: Sarvier. 355p.
- Segnini de Bravo MI, Medina J, Marcano S, Finol HJ. 2009. Alteraciones ultraestructurales de los hepatocitos de *Caquetaia kraussii* (pices: Cichlidae) debido a la atrazina. *Acta Microscópica.* 18 (2): 81-84.
- Silva AJ. 1985. Aspectos de alimentação do pacu adulto (*Colossoma mitrei* (Berg. 1985) (Pisces, Characidae) no Pantanal do Mato grosso. 92p. (tese de mestrado em ciências biológicas) Universidade Federal do Rio de Janeiro, Rio de Janeiro.
- Silva D, Cortez-Moreira M, Bastos VKF, Bastos JC, Cortez CM. 2010. The interaction of methyl-parathion with serum and albumin of the neotropical fish *Piaractus mesopotamicus*. *Ecotoxicol Environ Safe.* 73: 32-37.
- Silva Filho MV, Oliveira MM, Bastos VLF, Alves MV, Bastos J. 2000. Validação de espécies sentinelas por biomarcação com colinesterase em peixes. In: Espindola ELG, Paschoal CMB, Rocha O, Bohrer MBC, Oliveira Neto AL. Editores. *Ecotoxicologia: perspectiva para o séc. XXI.* São Carlos: Rima. P 147-164.
- Silva Filho MV, Oliveira MM, Salles JB, Bastos VLFC, Cassano VPF, Bastos JC. 2004. Methyl-paraoxon comparative inhibition kinetics for acetylcholinesterases from brain of neotropical fishes. *Toxicol Lett.* 153(2): 247-254.
- Silva J, Heuser V, Andrade VM. 2003. Biomonitoramento Ambiental. In: Silva J, Erdtmann B, Henriques JAP, editors. *Genética Toxicológica.* Porto Alegre: Alcance. P: 165:180.
- Silva LL. 2000. O papel do estado no processo de ocupação das áreas de Cerrado entre as décadas de 60 e 80. *Caminhos de Geografia.* 1(2): 24-36.
- Solomon KR, Carr JA, Giesy JP, Kendall RJ, Smith EE, van Der Kraak GJ. 2008. Effects of atrazine on fish, amphibians, and aquatic reptiles: A critical review. *Crit Rev Toxicol.* 38: 721-772.
- Stagnitti F, Sherwood J, Allison G, Evans L, Alisson M, Li L, Phillips I. 1998. An investigation of localized soil heterogeneities on solute transport using a multisegment



- percolation system. *New Zealand Journal of Agricultural Research*. Wellington. 41 (4): 603-612.
- Stuchal LD, Kleinow KM, Stegeman JJ, James M. 2006. Demethylation of the pesticide methoxychlor in liver and intestine from untreated, methoxychlor-treated, and 3-methylcholanthrene-treated channel catfish (*Ictalurus punctatus*): Evidence for roles of CYP1 and CYP3a family isozymes. *Drug Metab Dispos*. 34 (6): 932-938.
- Tagliaferro AF. 2009. Avaliação da toxicidade aguda do inseticida endossulfan em alevinos de pacu (*Piaractus mesopotamicus*), com o emprego de biomarcadores histológicos. 147p. (Tese de mestrado). Programa de Pós-graduação em Biologia Celular e Estrutural. Instituto de Biologia. Universidade Estadual de Campinas. Campinas. São Paulo.
- Tierney KB, Singh CR, Ross PS, Kennedy CJ. 2007. Relating olfactory neurotoxicity to altered olfactory-mediated behaviours in rainbow trout exposed to three currently-used pesticides. *Aquat Toxicol*. 81: 55-64.
- Ton C, Lin Y, Willett C. 2006. Zebrafish as a model for developmental neurotoxicity testing. *Birth Defects Res A*. 76, 553-567.
- Traghetta DG, Vaz CMP, Machado SAS, Crestana S, Vieira EM, Martin-Neto L. 1996. Mecanismo de sorção da atrazina em solos: estudos espectroscópicos e polarográficos. *Embrapa*. CT/14: 1-7.
- USEPA. 1988. Method 525. Determination of organic compounds in drinking water by liquid–solid extraction and capillary column gas chromatography/mass spectrometry. In: *Methods for the determination of organic compounds in drinking water*. Cincinnati, OH, United States Environmental Protection Agency, Environmental Monitoring Systems Laboratory, pp. 325–356 (EPA Report No. EPA-600/4-88/039; NTIS PB89-220461).
- Van Dijk HFG, Guicherit R. 1999. Atmospheric dispersion of current-use pesticide: a review of the evidence from monitoring studies. *Water Air Soil Pollut*. 115: 21-70.
- Velisek J, Wlasow T, Gomulka P, Svobodova Z, Dobsikova R, Novotny L, Dudzik M. 2006. Effects of cypermethrin on rainbow trout (*Oncorhynchus mykiss*). *Vet Med*. 51(10): 469–476.

- Ventura BC, Angelis DF, Marin-Morales MA. 2008. Mutagenic and genotoxic effects of the Atrazine herbicide in *Oreochromis niloticus* (Perciformes, Cichlidae) detected by the micronuclei test and the comet assay. *Pestic Biochem Physiol.* 90: 42–51.
- Versonnen BJ, Goemans G, Belpaire C, Janssen CR. 2004. Vitellogenin content in European eel (*Anguilla anguilla*) in Flanders. *Belgium Environ Pollut.* 128 (3): 363-371.
- Vidal RA, Merotto jr A. (ORG.) *Herbicidologia.* Porto Alegre. Ed Autor. p 100-112.
- Wan MT, Buday C, Schroeder G, Kuo J, Pasternak J. 2006. Toxicity to *Daphnia magna*, *Hyalella azteca*, *Oncorhynchus kisutch*, *Oncorhynchus mykiss*, *Oncorhynchus tshawytscha*, and *Rana Catesbeiana* of atrazine, metolachlor, simazine, and their formulated products. *Bull Environ Contami Toxicol.* 76: 52-58.
- Washington HG. 1984. Diversity, biotic and similarity indices. A review with special relevance to aquatic ecosystems. *Water Research.* 18: 653–694.
- World Health Organization (WHO). 2010. Atrazine and its metabolites in drinking-water. Background document for development of WHO Guideline for Drinking-water Quality. 23p. Geneva, Switzerland.
- Winkaler EU. 2008. Aspectos ecotoxicológicos dos inseticidas diflubenzuron e teflubenzuron para pacu (*Piaractus mesopotamicus*). 79f. Tese (Doutorado em Aquicultura). Área de concentração: Aquicultura de Águas Continentais, da Universidade Estadual Paulista, Jaboticabal.
- Winkelmann DA, Klaine SJ. 1991. Degradation and bound residue formation of four atrazine metabolites, deethylatrazine, deisopropylatrazine and hydroxyatrazine, in a western Tennessee soil. *Environ Toxicol Chem.* 10: 347-354.
- Zagatto PA, Goldstein EG. 1991. Toxicidade em águas do Estado de São Paulo. *Ambiente.* 5 (1): 13-20.
- Zhou Q, Zhang J, Fu J, Shi J, Jiang G. 2008. Biomonitoring: An appealing tool for assessment of metal pollution in the aquatic ecosystem. *Analytica Chimica Acta.* 606: 135-150.

Zhu L, Dong X, Xie H, Wang J, Wang J, Su, J, Yu, C. 2010. DNA Damage and effects on glutathione-s-transferase activity induced by atrazine exposure in zebrafish (*Danio rerio*). *Environl Toxicol.* pp. 01-09.

#### **4. RESULTADOS**

Os resultados do presente trabalho foram organizados na forma de manuscrito científico, intitulado: “Behavioral and morphological biomarkers for assessing acute toxicity of atrazine in pacu (*Piaractus mesopotamicus*) fingerlings, a freshwater species from Brazilian Pantanal wetland”, a ser submetido para publicação em revista especializada.

### **Behavioral and Morphological Biomarkers for Assessing Acute Toxicity of Atrazine in Pacu (*Piaractus mesopotamicus*) fingerlings, a Freshwater Species from the Brazilian Pantanal Wetland**

**P. P. Paiva & S. Arana**

Laboratory of Histophysiology and Experimental Histopathology in Ectotherms, Department of Histology and Embryology, Institute of Biology, State University of Campinas (UNICAMP), PO Box 6109, 13083-970, Campinas, SP, Brazil

**ABSTRACT:** Atrazine is a widely used herbicide in intensive agriculture and a frequent contaminant of waterways in the Pantanal region of Brazil. In view of the potential risks of atrazine to the ichthyofauna of this region, in this work we examined the LC<sub>50</sub> of atrazine in pacu (*Piaractus mesopotamicus*) fingerlings. For this study, done in duplicate, fish (5.06±0.31g; mean±SD) were housed eight per glass aquarium and exposed to various concentrations of atrazine (0, 13.2, 17.6, 22.0, 26.4, 30.8, 35.2 and 39.6 mg L<sup>-1</sup>) for 96 h in static system, after which the LC<sub>50</sub> was determined. Changes in fish behavior were monitored throughout the experiment. The histopathological alterations caused by atrazine were examined, in the same conditions mentioned above, in six fish (6.68 ± 0.36g;

mean±SD) using the LC<sub>50</sub> (28.58 mg L<sup>-1</sup>) calculated from the concentration-response curve obtained above. The LC<sub>50</sub> for pacu was 28.58 mg L<sup>-1</sup>. Treatment with atrazine produced marked behavioral change, such as: darkening of the skin, alterations in the intensity of movements, loss of balance and an increase in the frequency of gasping and also anatomopathological alterations, such as: dilation of the ventral region, exophthalmia, lip protrusion, skin hyperemia, the presence of air and/or water in the stomach, and bloody ascites. Several histopathological changes were observed, but the more significant changes were: in liver, the presence of hyaline inclusions in the cytoplasm of hepatocytes, and tubular degeneration in the kidney. The ultrastructure showed that the atrazine caused several membrane alterations suggestive of oxidative stress and lipid peroxidation. These lesions are consistent with chemical intoxication and indicate that the liver and kidney are good biomarkers of aquatic contamination in pacu and provide an excellent tool for environmental monitoring.

**Keywords:** Ecotoxicology, Herbicide, Histopathology, Kidney, Liver, Ultrastructure.

Correspondence to: Sarah Arana; e-mail: [aranas@unicamp.br](mailto:aranas@unicamp.br)

Paula P Paiva; e-mail: [paula.p21@gmail.com](mailto:paula.p21@gmail.com)

Department of Histology and Embryology

Institute of Biology

State University of Campinas (UNICAMP), PO Box 6109,

13083-970, Campinas SP, Brazil

Phone: +55 19 3521 – 6242

## INTRODUCTION

Laabs et al. (2002) conducted a detailed survey on the presence of xenobiotics in water resources in the Brazilian Pantanal, world's largest wetland ecosystems (Alho and Vieira, 1997). Thus, among the pesticides detected by Laabs et al. (2002), atrazine occurred at a high frequency in surface water and rainfall in this region.

Thus, the atrazine, an herbicide of the *s*-triazine family, is widely used to control weeds in agricultural and industrial areas and to deal with submerged vegetation in stagnant water, such as occurs in fish farm tanks (Solomon et al., 1996). Although atrazine has been

banned in the European community (European Commission, 2004), in Brazil this herbicide is widely used in sugar cane and corn crop plantations (Moron et al., 2006).

Although atrazina has been detected in the Pantanal river basin (Labbs et al., 2002), very few studies have examined the effects of this compound on the local ichthyofauna (Aguilar et al., 2004; Lopes et al. 2006).

Thus, we examined the effects of atrazine on the hepatic and renal morphology of pacu fingerlings because these two organs are important sites for the metabolism and excretion of xenobiotics (Bernet et al., 1999). In fish species from temperate regions, extensive lesions were observed in these organs after exposure to atrazina (Neskovic et al., 1993). Similar studies with atrazine have so far not been reported for Brazilian neotropical fish species.

The aim of this work was therefore to examine the activity of this herbicide in pacu (*Piaractus mesopotamicus*) fingerlings. This species was chosen for be one of the most representative fish species of Brazilian fish culture, produced in most Brazilian States due to its great socio-economic value and its importance for food diet (Lopes et al., 2006). In the Pantanal Mato-grossense, the pacu is widely used in sport fishing and fish farming (Lopes et al., 2006).

## **MATERIAL AND METHODS**

### **Atrazine**

A stock solution of atrazine (6-chloro-N2-ethyl-N4-isopropyl-1,3,5-triazine-2,4-diamine; 500g L<sup>-1</sup> in Gesaprim 500 - CIBA-GEIGY Syngenta), was dissolved in distilled water to obtain the desired concentration and then added to the aquariums. Control fish were treated with the same amount of solvent used to prepare the test solution.

### **Fish**

Pacu fingerlings (*Piaractus mesopotamicus* - Holmberg, 1887) were obtained from a fish farm, located in Mogi Mirim in São Paulo state. This fish farm has its own water source that is free of contamination from agricultural runoff, industrial waste and/or domestic sewage. The fingerlings were transferred to standard tanks containing dechlorinated, aerated tap water in the Laboratory of Histophysiology and Experimental

Histopathology in Ectotherms in the Department of Histology and Embryology, where they were kept in quarantine under controlled temperature, pH and oxygen level on a 12 h light/dark photoperiod. The fish were fed daily with commercial fish feed (Pirá 36, containing 2-4 mm pellets, Guabi Animal Nutrition) a rate of 1.5% of their mean body weight.

### **Determination of median lethal concentration (LC<sub>50</sub>)**

This experiment was done twice. After acclimatization in the laboratory, the fingerlings were weighed and randomly distributed in eight glass tanks, each containing 50 liters of dechlorinated water; one aquarium served as the control group whereas the other seven aquariums were for the groups treated with atrazine. Eight pacu fingerlings (5.06±0.31g, mean±SD, mean total length: 6.47±0.15cm) were used for each concentration tested (total fish per concentration, n=16). For seven days (period of acclimatization to experimental conditions), the fish were maintained in conditions similar to those of the stock-tank, i.e., water pH 8.14 ± 0.05, temperature 25.3 ± 0.4 °C, dissolved oxygen 8.61 ± 0.46 mg L<sup>-1</sup> and hardness bland. The diet was suspended two days before the start of the experiment.

The nominal concentrations of atrazine tested were: 0, 13.2, 17.6, 22.0, 26.4, 30.8, 35.2 and 39.6 mg L<sup>-1</sup>. The fish were exposed to the herbicide for 96 h in a static system and the mortality was monitored every 24 h up to 96 h of exposure.

The median lethal concentration (LC<sub>50</sub>) and 95% confidence intervals were obtained using the TSK methods (Trimmed Spearman-Kärber method) Version 1.5, available from the United States Environmental Protection Agency (U.S. EPA) (Trimmed Spearman-Kärber, method available from: <http://www.epa.gov/eerd/stat2.htm>) (Hamilton et al., 1977).

### **Behavioral analysis in the experiment of determination CL<sub>50</sub>**

Based on preliminary tests, was created a table of observations divided into time intervals. (Anexo I)

During the first 3 hours after application of atrazine, the observations were done every 30 minutes. After the first 3 hours, the observations were done every four hours. In both cases the observations were done during 1 minute per aquarium.

The behavioral alterations observed were: (1) pigmentation: normal or altered, (2) clustering: normal, isolated or formation of shelf, (3) intensity of movement: normal, lethargic, agitated with or without swimming or erratic swimming, (4) location in the aquarium: on the bottom, in the middle or at the surface, (5) balance: normal or altered, and (6) gasping for air: yes or no.

### **Acute toxicity of atrazine in pacu fingerlings**

Once the LC<sub>50</sub> had been determined, this concentration was used to assess the histopathological alterations caused by this herbicide in pacu. The fish were exposed to the LC<sub>50</sub> for 96 h in a static system and the experiment was done twice. After acclimatization in the laboratory, the fingerlings (12 per group; 6.32 ± 0.41g, mean total length 7.05 ± 0.05cm) were weighed and randomly distributed to four 50L glass tanks containing dechlorinated water, i.e., two control groups and two groups exposed to atrazine. All of the groups were housed under similar conditions, i.e., water pH 8.03 ± 0.02, temperature 24.5 ± 0.7, dissolved oxygen 11.36 mg L<sup>-1</sup> ± 0.23 and hardness bland. The mortality in all groups was monitored every 24 h up to 96 h.

### **Anatomopathological analysis**

Anatomopathological analysis was done in both toxicity tests by examining the outer surface of the fish and the internal organs *in loco*. In the experiment to determine the LC<sub>50</sub> of atrazine, all of the fish were examined, i.e., those that died during the 96 h exposure and those that survived until the end of the experiment, whereas in the acute toxicity experiment using the LC<sub>50</sub> only fish that survived the 96 h exposure were examined. The fish that survived the 96 h exposure were killed with an overdose of 2-phenoxyethanol (Sigma Chemical Co., St. Louis, MO, USA) diluted 1:1000 in dechlorinated water.

### **Histopathological analysis**

#### **Light microscopy**

Liver and kidney (mesonephron) samples were fixed in Bouin solution at room temperature for 24 h followed by washing with tap water for 12 h. The samples were subsequently dehydrated through a graded series of ethanol, cleared in xylene and embedded in paraffin. Sections 4 µm thick obtained with an electronic microtome (Leica

RM 2145) were stained by the following methods: hematoxylin-eosin, picro-sirius red (Montes and Junqueira, 1991) and hematoxylin, periodic acid-Schiff (PAS) and salivary amylase + PAS. For the amylase + PAS stain, sections were incubated in 1% amylase (diástase) solution for 1 hour at 37°C in wet chamber and rinsed thoroughly prior to performing PAS staining with hematoxylin counterstaining.

The stained sections were examined with a Nikon Eclipse E-800 light microscope (Nikon, Japan) equipped with a Cool SNAP-Pro-color video camera (Media Cybernetics, San Diego, CA, USA) and images were captured with Image Pro-Plus software (Media Cybernetics – version 4.1.1.2). The images were processed and analyzed in the Laboratory of Experimental Embryology and Cryomethods in the Department of Histology and Embryology at UNICAMP.

### Semi-quantitative scoring

The intensity of the hepatic and renal histopathological alterations caused by atrazine was assessed semi-quantitatively based on scores ranging from 0 (zero) to 3, where zero indicated no occurrence, 1 indicated that the injury was rarely observed, 2 corresponded to frequent injury, and 3 indicated a very frequent lesion (modified from Schwaiger et al., 1997 and Gernhöfer et al., 2001).

### Transmission electron microscopy

Liver and kidney samples were fixed in modified Karnovsky solution (2.0% paraformaldehyde, 2.5% glutaraldehyde in 0.1 M phosphate buffer, pH 7.4, at 4°C) before post-fixation with 1% osmium for 1 h at 4°C. The material was washed with a glucose-saline solution, dehydrated in acetone and embedded in Embed 812 epoxy resin (Epon-EMS kit, USA). Ultrathin sections (60-70 nm) were contrasted with uranyl acetate and 2% lead citrate and examined with a Zeiss LEO-906E transmission electron microscope in the Cellular Biology Laboratory of the Instituto Butantan in São Paulo.

### Statistical analysis

For analysis of the anatomopathological alterations observed during LC<sub>50</sub> determination experiment, the numbers of animals showing each type of change (scored as presence or absence) in relation to the atrazine concentration were compared using the Chi-



square test. Fisher's exact test was used to check for significant differences between treated and control fish in experiments to determine the  $LC_{50}$  and in acute toxicity experiments with the  $LC_{50}$ . For histopathological analysis, the scores associated with each type of hepatic and renal lesion were expressed as the mean  $\pm$  SD. These results were evaluated using the F test of analysis of variance (ANOVA) followed by Dunnett's test. In all cases, the level of significance was set at  $p < 0.01$  (modified from Jiménez-Tenório, 2008). All statistical analyses were done with the software Minitab 15.1 (Minitab Company Information – State College, PA, USA).

## **RESULTS**

### **$LC_{50}$ determination**

The  $LC_{50}$  (95% confidence limits) of atrazine in pacu fingerlings after 24 h and 96 h was  $34.4 \text{ mg L}^{-1}$  ( $33.63 - 35.15 \text{ mg L}^{-1}$ ) and  $28.58 \text{ mg L}^{-1}$  ( $26.16 - 31.23 \text{ mg L}^{-1}$ ), respectively.

### **Anatomopathological findings**

Pacu fingerlings in the control group showed external anatomical features typical of this species, formed by the rhomboid-shaped body, with dorsal pigmentation more dark (silver), and ventral surface more light (yellowish white). Fins showed yellow-orange pigment, especially those located in the ventral region (Fig. 1A). In contrast, fingerlings treated with atrazine showed the following external anatomical changes (Table I): dilatation of the ventral region (Fig. 1B), hyperemia in the opercular region and in all fins (Fig. 1B), and lip protrusion and exophthalmia (Fig. 1C). A longitudinal ventral incision revealed the presence of water and air in the stomach and bloody ascites in the body cavity.

### **Behavioral alterations**

Control fish had a normal pigmentation (Fig. 1A) and showed the usual behavior for this species, i.e., normal swimming during which they spent most of the time at the bottom of the aquarium and became agitated only when they felt threatened. The first change observed in all fish exposed to atrazine was darkening of the skin (Fig. 1B) and in the

clustering, which the fish showed formation of shelf and isolate. Fish exposed at 13.2 mg L<sup>-1</sup> of atrazine showed only these initial behavioral changes and recovered after 3 h, with only slight agitation on the last day of the experiment. In addition to the alterations seen with 13.2 mg L<sup>-1</sup> of atrazine, fish exposed to 17.6 mg L<sup>-1</sup> of atrazine also showed agitation with and without swimming and on the last day the fish were found at the surface of the aquarium (without gasping for air) and two specimens were lethargic.

Fish exposed to higher concentrations showed the behavioral changes described above and more serious manifestations such as a loss of balance and changes in swimming movements (including lethargy) that appeared at different times in the various groups. Fish exposed at 22.0 mg L<sup>-1</sup> of atrazine showed those alterations after 24 h, those exposed to 26.4 and 30.8 mg L<sup>-1</sup> showed them after 2 h and those exposed at 35.2 and 39.6 mg L<sup>-1</sup> showed them immediately after atrazine application. All of the fish that survived in these groups showed an increase in opercular movement and gasping for air at the aquarium surface.

### **Acute toxicity (LC<sub>50</sub>) of atrazine in pacu fingerlings**

#### **Anatomopathological findings**

Control pacu fingerlings showed external anatomical features typical of this species (Fig 1A) whereas fingerlings exposed to atrazine showed the same external macroscopic changes mentioned above but with a different intensity (Table II).

#### **Histopathological findings**

##### Light microscopy

##### *Liver*

Control pacu fingerlings showed the liver covered by a delicate connective tissue capsule, with an intra-hepatic exocrine pancreas that accompanied the adventitia of branches of the hepatic vein (Fig. 2A). The liver parenchyma consisted mainly of hepatocytes, polyhedral cells with a centrally located circular nucleus and a prominent nucleolus but little condensed chromatin (Fig. 2B). Occasionally, the hepatocytes had two nuclei. The hepatocytes were arranged in the form of tubules, with the lumen towards the

preductular cells and the basal region of the tubule towards the capillary sinusoids (Fig. 2B).

In fingerlings exposed to atrazine, histopathological changes were observed only in hepatocytes and included nuclear vacuolization, in which the vacuoles were translucent and circular (Fig. 3A), nuclear inclusions, cytoplasmic vacuolization (Fig. 3B), cytoplasmic hyaline inclusions (Fig. 3C and D) and necrosis (Fig. 4A). Hepatocytes with cytoplasmic and nuclear vacuolization were seen mainly in the perivascular region. Hyaline inclusions (HI) were circular, homogeneous in appearance and showed strong eosinophilic staining. These inclusions showed affinity for PAS (periodic acid-Schiff) stain (Fig. 3D) with and without amylase digestion process. The size and quantity of these hyaline inclusions varied among hepatocytes; in some cases the inclusion was sufficiently large to occupy the entire cytoplasm, or occurred as several small inclusions that occupied a small part of the cytoplasm. Hepatocytes with hyaline inclusions were arranged in foci or distributed throughout the parenchyma, with the latter arrangement being more common. There were no alterations in the liver stroma.

The statistical analyses showed that the nuclear and cytoplasmic vacuolization and hyaline inclusions were more frequent than in control fish and that hyaline inclusions were the alteration most significant inside from histopathological alterations (Table III).

### *Kidney*

Control pacu fingerlings showed the renal morphology typical of this species. The kidney consisted of nephrons that were divided into corpuscle and renal tubules, collecting tubules and collecting duct, these structures were surrounded by hematopoietic tissue (Fig. 5A).

The renal corpuscle (RC) (Fig. 5A) consisted of Bowman's capsule and the glomerulus. The capsular epithelium was continuous with the renal tubular epithelium such that the isthmus (Fig. 5A) located between the RC and the proximal tubule consisted of a single layer of low epithelial cells with basophilic staining. The proximal tubule (PT) (Figs. 5A and 6A) consisted of cuboidal cells with a brush border and eosinophilic staining. The intermediate tubule (Fig. 6B) also consisted of cuboidal cells with a centrally located

nucleus and little cytoplasm; basophilia was observed in this region. Finally, the distal tubule (DT) (Fig. 6C) was composed of a simple cuboidal epithelium with brush border that was less dense than in the proximal tubule and stained lightly and uniformly with eosin.

The collecting duct system consisted of tubules joining small ducts that in turn united with larger ducts to form the mesonephric ducts. A layer of smooth muscle and connective tissue surrounded the basement membrane of the collecting duct in increasing quantities as the mesonephric duct was approached. Cells of the collecting tubules changed from cuboidal to columnar and the collecting duct consisted of a pseudostratified epithelium (Fig. 6D).

In atrazine-treated fish, the histopathological changes included edema in hematopoietic tissue (Fig. 7A), tubular degeneration only in the proximal tubule (Fig. 7B) and cytoplasmic hyaline inclusions in proximal tubule cells (Fig. 7C). There were no alterations in the renal corpuscle. In tubular degeneration, the basolateral region was the most affected, with the appearance of vacuolization (Fig 7B). Hyaline inclusions were observed in the proximal tubules and had the same appearance as those observed in the liver; they also stained positively with PAS (Fig. 7D) with and without amylase digestion process.

The kidneys of control and atrazine-treated fish were frequently infected with the parasites (*Myxobolus* sp.), particularly the hematopoietic tissue and collecting ducts (Fig. 6B); these areas also contained melanomacrophage infiltrates.

Statistical analysis showed that tubular degeneration and edema were the most significant alterations in the treated fish, with tubular degeneration being the alteration most significant inside from histopathological alterations (Table IV).

## Transmission electron microscopy

### *Liver*

The normal hepatocyte ultrastructure consisted of a centrally located round nucleus with a prominent nucleolus and little condensed chromatin (Fig. 8A). The cytoplasm contained round and elongated mitochondria (Fig. 8B), a well-developed rough endoplasmic reticulum arranged in parallel layers around the nucleus (Fig. 8B), smooth

endoplasmic reticulum and a Golgi apparatus. There was little glycogen and this was distributed throughout the cytoplasm; a few lipofuscin granules were also observed. The apical portion of the hepatocytes contained microvilli that projected towards the bile canaliculi (Fig. 8C) whereas the basal portion of these cells had cytoplasmic projections towards the perisinusoidal space.

The first element of the biliary system was the bile canaliculi (Fig. 8C), observed only by TEM. The preductular epithelial cells (Fig. 8D), located between the bile canaliculi and subsequent ductules, formed the second element of the biliary system. These cells, a single layer of which formed the preductular epithelium, had an elongated nucleus with condensed chromatin and little cytoplasm (Fig. 8D). The transition from preductular epithelial cell to ductule occurred when the lumen of the ductule was completely surrounded by a simple pavement of epithelial cells. Finally, the transition from ductule to duct was characterized by the appearance of a basal lamina and connective tissue around the epithelial cells.

In pacu fingerlings treated with atrazine the nuclei of most hepatocytes contained lipid inclusions of variable size and quantity (Fig. 9A). The hepatocyte cytoplasm had a large number of lipid inclusions that varied considerably in size (Fig. 9B), a large number of lipofuscin granules (Fig. 9B), glycogen accumulation in the perinuclear region, degranulation of the rough endoplasmic reticulum (RER) (Fig. 10B) and dilation of the RER lumen (Fig. 10A), swollen mitochondrial (Fig. 10A), occasionally with a loss of cristae (Fig. 10A), myelin figures in the matrix mitochondrial and in the cytoplasm (Fig. 10C), and an increase in the number of lysosomes (Fig. 10B,10D). Degenerating hepatocytes were also observed (Fig. 10E), and there were large intercellular space between these cells (Fig. 11A). The bile canaliculi showed a partial loss of microvilli (Figs. 10G and 11A) associated with the presence of myelin figures in the lumen. There were no cellular alterations in preductular cells and other structures of the biliary system.

### *Kidney*

In control fish, the RC appeared normal, with the glomerular capsule consisting of parietal and visceral layers (Fig. 12A, B). The parietal layer was composed of simple squamous cells while the visceral layer consisted of modified cells with primary and

secondary extensions known as podocytes, i.e., foot processes that cover the outer surface of the capillary (Fig. 12A,B); there was a basal lamina beneath the podocytes (Fig. 12 B). The capillary was formed from fenestrated endothelial cells (fig 12 B). There were no changes in the RC of atrazine-treated fish (Fig. 12C, D).

The renal tubules showed a regular arrangement and the epithelial cells appeared normal. The PT had prismatic epithelial cells with microvilli covering the apical surface (Fig. 13A), as well as ciliated cells (Fig. 13B). The cytoplasm of the PT cells contained some electron lucent vesicles in the apical region, dispersed mitochondria in the lower two-thirds of the cell and inclusions of different electron densities (Fig. 13B). The DT had a narrow lumen and dense apical vacuoles with a moderately dense matrix (Fig. 13C, D).

TEM confirmed that the PT was the section of nephron affected by atrazine. PT cells contained swollen mitochondria (Figs. 14A and 15D), inclusions with different electron densities (Fig. 14B) and lipid inclusions (Fig. 15B). The basal region of PT cells frequently contained myelin figures, occasionally located within vacuoles, and a large number of electron lucent vacuoles (Fig. 15A, B). There was an increase in the intercellular space (Fig. 15A). The extent of PT degeneration ranged from the alterations described above to the total loss of cellular structure and organization (Fig. 15C, D).

## DISCUSSION

The 96 h LC<sub>50</sub> (28.58 mg L<sup>-1</sup>) of atrazine in pacu fingerlings indicated that this compound was only slightly toxic to pacu (EPA, 1985). Other studies of fingerlings exposed to atrazine in static system have reported LC<sub>50</sub> values of 5.02 mg L<sup>-1</sup> for tilápia, *Oreochromis niloticus* (Botelho et al., 2009) and 10.2 mg L<sup>-1</sup> for jundiá, *Rhamdia quelen* (Kreutz et al., 2008). These data show that pacu is more tolerant to atrazine than other species. Although the LC<sub>50</sub> for atrazine in pacu was comparatively high, an analysis of behavioral, anatomopathological and histopathological alterations indicated that atrazine had quite severe effects in this species. These results also indicate that the use of mortality as the sole biomarker of aquatic contamination is of limited usefulness (Neskovic et al., 1993). Although the severe damage observed here was not directly lethal, it could possibly compromise the survival of these fish in the wild.

The behavioral alterations caused by atrazine in pacu may adversely affect the survival of this species by compromising the ability of these fish to escape from predators or to capture food in the wild. These behavioral changes were also observed by Saglio and Trijasse (1998) in juvenile goldfish (*Carassius auratus*) treated with atrazine (0.1, 0.5, 1, 5, 10 and 50  $\mu\text{g L}^{-1}$ ) for 24 h. These authors suggested that mouth opening (gaspings) at the water surface and bursts of swimming were related to the damage to respiratory function caused by this herbicide. Indeed, atrazine-induced histopathological changes have been observed in gills (Neskovic et al., 1993, Yang et al., 2010) and with other herbicides from the triazine family (Velisek, et al., 2008). An increase in surfacing activity may reflect the effects of these herbicides on neuromuscular transmission via acetylcholinesterase inhibition (Chatuverdi, 1993; Davies et al., 1994), resulting in a reduction of respiratory movements and a decrease in oxygen uptake (Reddy et al., 1992).

Based on these observations, we suggest that the behavioral changes induced by atrazine in pacu, including the loss of balance and erratic swimming, were probably attributable to a neurotoxic action of this compound. In fact, previous studies with mammals reported the existence of peripheral and central nervous system alterations in animals chronically exposed to atrazine administration, in particular motor dyscoordination, clonic and tonic spasms, position nystagmus and equilibrium dysfunction (Castano et al., 1992). Podda et al. (1997) evaluated the effect of atrazine oral administration (100 mg  $\text{kg}^{-1}$ ) on cerebellar forelimb projection area in rats *in vivo* and observed a significant decrease in spontaneous Purkinje cell firing rate, decreased in the cerebellar potentials evoked by electrical stimulation of the ipsilateral radial nerve, affecting mostly the response to climb fiber input. These authors also commented that the effects on the cerebellar somatosensory cortex could be responsible for motor disorders frequently observed in animals intoxicated with atrazine.

However, there is little information on the neurotoxicity induced by this pesticide in fish. Ton et al. (2006) reported that in larvae of zebrafish atrazine (100  $\mu\text{M}$ ) significantly increased the frequency of apoptosis in the brain but had little effect on axon tracts or catecholaminergic neurons. These authors concluded that the induction of cerebral apoptosis or necrosis in these fish was indicative of the neurotoxicity of atrazine. Tierney et

al. (2007) examined the effect of atrazine on behavioral and neurophysiological responses in rainbow trout by measuring changes in nasal epithelial voltage (as an indicator of changes in olfactory sensory neuron activity) and changes in L-histidine (an amino acid associated with preference behavior). Atrazine ( $\geq 1\text{g/L}$ ) reduced the preference behavior of the fish and the authors argued that this decreased attractiveness to certain amino acids may result in decreased foraging success and, consequently, decreased animal fitness.

The most significant anatomopathological change observed in pacu exposed to atrazine was dilation of the ventral region that was probably caused by the accumulation of water and/or air in the stomach. This accumulation may have resulted from the gasping for air at the aquarium surface. Another fact that may have contributed to this scenario was the presence of bloody ascites in the body cavity. Velisek et al. (2008) observed that a 96 h exposure of rainbow trout to metribuzin ( $89.3\text{ mg L}^{-1}$ ), a triazine herbicide, resulted in darkening of the skin and ventricle expansion that the authors attributed to the presence of transudate in the body cavity. This transudate apparently resulted from the escape of proteins following damage to renal tubular epithelial cells, a conclusion supported by the presence of marked hypoproteinemia in these fish. As described above, we also observed renal alterations such as tubular degeneration in pacu fingerlings exposed to atrazine. This damage could explain the edema observed in hematopoietic tissue, the ocular region and lower lip. The lip protrusion observed here reflects the ability of pacu to extend their lower jaw forward to skim the highly oxygenated water-air interface for oxygen (Rantin et al., 1998). This behavior may also be related to a deleterious effect of atrazine in the gills, as also reported for other fish species treated with this pesticide (Neskovic et al., 1993; Yang et al., 2010).

The histological arrangement of pacu liver was of the tubular form, defined by 5-9 pyramidally shaped hepatocytes in a tubular arrangement, with their apices directed towards a central biliary canal and their bases directed toward sinusoids (Hampton et al., 1988), as also described for several Characidae (Akiyoshi and Inoue, 2004). In contrast, previous histological analyses of pacu liver characterized this organ as having a cord-like form (Souza et al., 2001; Cruz, 2005) that is characterized by a simple lining (single layer) of hepatocytes and sinusoidal capillaries that are enlarged with straight capillaries



(Akiyoshi and Inoue, 2004). The discrepancy between our findings and those of previous studies may reflect the fact that most authors have based their characterization of fish liver structure on the histological arrangement of mammalian liver (Hampton et al., 1985). In contrast, Akiyoshi and Inoue (2004) reported that in most teleosts the liver has a tubular arrangement, with the more evolved species having a cord arrangement, the latter being associated with a high level of blood perfusion, as occurs in mammals.

The vacuolization and lipid inclusion seen in the hepatocyte nuclei of pacu exposed to one LC<sub>50</sub> of atrazine agreed with the findings of previous studies with this compound (Biagianti-Risbourg and Bastide, 1995) and other xenobiotics (Giari et al., 2007; Oliveira Ribeiro et al., 2002). The mechanisms responsible for these alterations have not been elucidated but could involve lipid peroxidation of the nuclear envelope. Indeed, the physical integrity of biological membranes is an indispensable prerequisite for the regulation of many cellular processes and alterations in cell membrane integrity caused by lipid peroxidation are common in cellular injury (Segner and Braunbeck, 1998).

Vacuolization of the hepatocyte cytoplasm was a common finding in our specimens, and ultrastructural analysis revealed the presence of lipid in these vacuoles. Several reports have described similar alterations in fish exposed to atrazine, e.g., Segnini et al. (2009) who analyzed a neotropical fish, *Caquetaia kraussii*, and Biagianti-Risbourg and Bastide (1995), who evaluated the effect of atrazine on the liver of juvenile grey mullet, *Liza ramada*, exposed to 0.71 mg L<sup>-1</sup> for 21 days. In the latter case, the authors also observed hepatic lipid degeneration. Cheville (1994) commented that an increase in the number of lipid inclusions reflects a decline in protein synthesis and reduced use of lipids for lipid-protein conjugation.

Hyaline inclusions were the most important cellular alterations seen in hepatocytes, although this phenomenon was not reported in other studies of fish exposed to atrazine. Other xenobiotics are also capable of inducing this change. Camargo and Martinez (2007) and Marchand et al. (2008) observed eosinophilic granules in the cytoplasm of hepatocytes of fish collected from contaminated water systems, but there was no clear relationship between this finding and any specific physiological disturbance. van Dyk et al. (2007), who

evaluated the effect of cadmium and zinc in *Oreochromis mossambicus*, suggested that the presence of hyaline droplets could result from a disturbance in protein synthesis.

There have been few reports in fish on the occurrence of hyaline droplets such as described here. However, this cellular structure in pacu had the same morphological characteristics described in some human neuro-degenerative conditions such as Parkinson's and Alzheimer's diseases (Denk et al., 2004) and liver diseases such as alcoholic and non-alcoholic steatohepatitis (Riley et al., 2003; Denk et al., 2004). These cellular inclusions, generally referred to as Mallory bodies (MB), are characterized as aggregates of misfolded proteins (cytokeratins, primarily K8 and K18), chaperones (Hsp 70, Hsp 90 and others) and proteins involved in the machinery of intracellular protein degradation (ubiquitin, p62 and proteasome subunits) (Riley et al., 2003; Zatloukal et al., 2007).

Oxidative stress has been implicated in the pathogenesis and progression of many liver diseases in which MBs are often observed. Hanada et al. (2007, 2010) showed that xenobiotics capable of inducing oxidative stress can influence endoplasmic reticulum function, thereby leading to an increase in the frequency of misfolded proteins and resulting in the formation of inclusions. This increase in the production of misfolded proteins could lead to the formation of MBs (Mori, 2000).

Although Mbs have not been described in fish, several reports have shown that triazine herbicides induce oxidative stress (Winston and Di Giulio, 1991; Stolze and Nohl, 1994; Elia et al., 2002), thus supporting the hypothesis that this process may induce cellular inclusions in pacu. In addition, atrazine also caused alterations in the endoplasmic reticulum in pacu.

There were several changes in the RER and mitochondrial and plasma membranes, in addition to the presence of myelin figures in the cytoplasm. Similar cellular changes have also been observed in previous studies of the effects of atrazine and other xenobiotics in fish. Thus, mitochondrial swelling was observed in juvenile *Liza ramada* (Biagianti-Risbourg and Bastide, 1995) and *Caquetaia kraussii* (Segnini et al., 2009) exposed to atrazine. RER dilation was observed by Giari et al. (2007), who examined the effect of cadmium in sea bass (*Dicentrarchus labrax*), and Dezfuli et al. (2006) who observed the

presence of myelin figures in the cytoplasm of hepatocytes from *Dicentrarchus labrax* (L.) exposed to 7.08 mg L<sup>-1</sup> of terbythylazine.

As mentioned above, atrazine (Stolze and Nohl, 1994) and other herbicides, such as paraquat (Winston and Di Giulio, 1991), exert their effects by causing oxidative stress in mammalian and fish tissues (Elia et al., 2002). Based on these observations, we suggest that membrane changes seen in pacu resulted from lipid peroxidation and oxidative stress. Strmac and Braunbeck (2000), who examined the biochemical and ultrastructural alterations in hepatocytes trout (*Oncorhynchus mykiss*) from contaminated small river systems, suggested that vesiculation of the RER cisternae was probably related to high rates of lipid peroxidation. Bus and Gibson (1979) showed that mitochondrial and endoplasmic reticulum membranes are particularly rich in unsaturated lipids and could thus be preferentially affected by lipid peroxidation. Halbreich and Mayer (1969) suggested that the vesiculation and dilation of RER cisternae resulted from a failure to renew certain membrane components following the inhibition of phospholipid and protein synthesis by xenobiotics. Indeed, lipid peroxidation is one of the molecular mechanisms involved in pesticide-induced toxicity (Banerjee et al., 1999).

Exposure to atrazine increased the number of secondary lysosomes and the number and size of lipofuscin granules and residual bodies in hepatocyte of pacu. Biagianti-Risbourg and Bastide (1995) reported that atrazine increased the size of lipofuscin granules in hepatocytes of *Liza ramada*. Strmac and Braunbeck (2002) also observed an increase in the number of lysosomes in hepatocytes of rainbow trout (*O. mykiss*) exposed to a mixture of 20 pollutants. These authors suggested that the proliferation of lysosomes most likely represented a general adaptive mechanism to compensate for an increased turnover of cellular components during oxidative stress.

Normal pacu kidney showed the typical structure described for this species (Ferraz de Lima et al., 1993) and other teleost fish (Anderson and Loewen, 1975; Sakai, 1985). Exposure to atrazine resulted in various alterations, of which proximal tubule degeneration was the most significant. This finding agrees with those of Neskovic et al. (1993), who observed degradation of the tubule epithelium in carp exposed to 3 mg of atrazine L<sup>-1</sup>. Our findings represent one of the few studies to identify the tubule region damaged by

xenobiotics. Oulmi et al. (1995) examined the regional selectivity of renal tubule damage in rainbow trout exposed to sublethal concentrations of atrazine, observed in the proximal and distal tubule: enlargement of the basal invaginations and the presence of numerous and small electron lucent vacuoles. However, these authors commented that there were important differences in the sensitivities of these two regions, with changes occurring in the proximal and distal tubules at concentrations of 10 mg L<sup>-1</sup> and 20 mg L<sup>-1</sup>, respectively. These results indicated that the proximal tubule was more sensitive to atrazine than the distal tubule.

In mammals, the proximal tubule is the main target for several xenobiotics (Thévenod et al., 2000). Cojocel et al. (2002), in a study of the metabolic heterogeneity of proximal and distal renal tubules in Sprague-Dawley rats, observed that cytochrome P-450 (which participates in detoxification processes) is localized in proximal tubular cells and that the O-deethylation of 7-ethoxycoumarin was higher in proximal than in distal tubule. Few studies have examined the specific location of cytochrome P450 enzymes involved in detoxification processes in renal tubules. Zodrow et al. (2004) examined the acute toxicity of 2,3,7,8-tetrachlorodibenzo-p-dioxin (TCDD) in zebrafish and observed significant TCDD-dependent induction of CYP1A in renal proximal tubules. Based on these findings, we suggest that proximal tubules were more severely affected in pacu because they are the principal site of atrazine detoxification in kidney.

The presence of hyaline inclusions in renal proximal tubules has been observed in other fish species exposed to atrazine (Neskovic et al., 1993). According to Rangsayatorn et al. (2004), the occurrence of hyaline droplets is characteristic of renal epithelial cell degeneration and may result from increased glomerular filtration or from a general metabolic disturbance leading to intensified reabsorption of amino acids and small proteins from the ultrafiltrate (Bucher and Hofer, 1993). In extreme cases, excessive accumulation of granules may lead to necrosis (Rangsayatorn et al., 2004).

The occurrence of mitochondrial swelling with eventual loss of cristae and the possible presence of myelin figures in this organelle in the proximal tubule of pacu exposed to atrazine have also been described for other species of fish exposed to this herbicide and metals (Fischer-Scherl et al., 1991; Rangsayatorn et al., 2004). Mitochondrial swelling

results from the uncontrolled entry of water and solutes, and may eventually lead to the dissolution and/or degeneration of this organelle (Ghadially, 1988). As mentioned above, the primary cause of these mitochondrial alterations is likely to be lipid peroxidation. This conclusion agrees with Labbe et al. (2008), who stated that mitochondrial ultrastructural alterations are not necessarily a direct consequence of drug toxicity but may be collateral effects linked to the generation of free radicals (and/or lipid peroxidation products) in extra-mitochondrial compartments (Matsushashi et al., 1997).

Parasites of the genus *Myxobolus* were observed in control and treated fish, particularly in the collecting ducts and in hematopoietic tissue. The presence of parasites, especially of the genus *Myxobolus*, is very common in fish in the wild (Adriano et al., 2002), and is also expected in specimens obtained from fish farms, where the intermediate host (oligochaetes belonging to the families Tubificidae and Naididae) also occur (Lom and Dykova, 1992). These parasites stimulate the migration of melanomacrophages that can promote the degeneration of cysts and renal tubules, thereby hindering investigation of the possible effects of atrazine on these structures. For this reason, the collecting ducts are not the best biomarkers for histological evaluation of the renal effects of atrazine.

## CONCLUSIONS

The results of this work suggest several important conclusions, namely: (1) that the use of semiquantitative analysis in combination with morphological biomarkers is very useful for evaluating the severity and extent of lesions induced by xenobiotics, (2) that the use of mortality index in acute toxicity as the sole marker in ecotoxicological assays is inadequate and should be completed with other biomarkers such as behavioral and morphological analyses, and (3) that hepatic and renal histomorphological alterations are good biomarkers of atrazine contamination in pacu, with the kidney being the most affected of the two organs. Since the major route of triazine excretion in mammals and fish is via the kidneys, renal lesions would be expected to be a good indicator of environmental pollution by this group of substances.

We hope that these results will stimulate the use of pacu as a bioindicator in ecotoxicological assays and that our findings might assist governmental agencies in taking measures to restrict the use of atrazine in Brazil.

## ACKNOWLEDGEMENTS

The authors wish to thank Dra. Marta Maria Antoniazzi, researcher at the Instituto Butantan for kindly to lent the use of transmission electron microscope in the Cellular Biology Laboratory in São Paulo.

This research was supported by CAPES/PROEX.

P.P Paiva was supported by scholarships from National Council for Scientific and Technological Development (Brazilian CNPq).

## REFERENCES

- Adriano AA, Arana S, Ceccarelli PS, Cordeiro NS. 2002. Light and scanning electron microscopy of *Myxobolus porofilus* sp. N. (Myxosporea: Myxobolidae) infecting the visceral cavity of *Prochilodus lineatus* (Pisces: Characiformes: Prochilodontidae) cultivated in Brazil. *Folia Parasitol.* 49: 259-262.
- Aguiar LH, Moraes G, Avilez IM, Altran AE, Corrêa, CF. 2004. Metabolical effects of Folidol 600 on the neotropical freshwater fish matrinxã, *Brycon cephalus*, *Environ. Res* 95: 224–230.
- Alho CJR, Vieira LM. 1997. Fish and wildlife resources in the Pantanal Wetlandes of Brazil and potential disturbances from the release of environmental contaminants. *Environ Toxicol Chem* 16 (1): 71-74.
- Akiyoshi H, Inoue A. 2004. Comparative histological study of teleost livers in relation to phylogeny. *Zoological Science.* 21: 841-850.
- Anderson BG, Loewen RD. 1975. Renal Morphology of freshwater trout. *The Am J Anat.* 143 (1): 93-114.
- Banerjee BD, Seth V, Bhattacharya A. 1999. Biochemical effects of some pesticides on lipid peroxidation and free-radical scavengers. *Toxicol Lett.* 107: 33-47.
- Bernet D, Schmidt H, Meier W, Burkhardt-Holm P, Wahli T. 1999. Histopathology in fish: proposal for a protocol to assess aquatic pollution. *Journal of Fish Diseases* 22:25-34.

- Biagianti-Risbourg S, Bastide J. 1995. Hepatic perturbations induced by a herbicide (atrazine) in juvenile grey mullet *Liza ramada* (Mugilidae, Teleostei): an ultrastructural study. *Aquat Toxicol.* 31: 217-229.
- Botelho RG, Santos JB, Oliveira TA, Braga RR, Byrro ECM. 2009. Toxicidade aguda de herbicidas a tilápia (*Oreochromis niloticus*). *Planta Daninha.* 27 (3): 621-626.
- Bradway DE, Moseman RF. 1982. Determination of urinary residue levels of the N-dealkyl metabolites of triazine herbicides. *J Agric Food Chem.* 30: 244–247.
- Bucher F, Hofer R, 1993. The effects of treated domestic sewage on three organs (gill, kidney, liver) of brown trout (*Salmo trutta*). *Water Res.* 27: 255-261.
- Bus JS, Gibson JE. 1979. Lipid peroxidation and its role in toxicology. In *Reviews in Biochemical Toxicology* (Hodgson E, Bend JR, Philpot RM, Eds.). pp. 125-149. Elsevier, Amsterdam.
- Camargo MMP, Martinez CBR. 2007. Histopathology of gills, kidney and liver of a neotropical fish caged in an urban stream. *Neotropical Ichthyology.* 5 (3) 327-336.
- Castano P, Ferrario VF, Vizzotto L. 1992. Sciatic Nerve fibers in albino rats after treatment a morphoquantitative study. *Int J Tissue React.* 4: 269-275.
- Chatuverdi AK. 1993. Toxicological evaluation of mixtures of ten widely used pesticides. *J Appl Toxicol* 13: 183–188
- Cheville NF. 1994. *Ultrastructural Pathology.* Iowa State University Press, Ames
- Cojocel C, Maita K, Pasino DA, Kuo C-H, Hook JB. 1983. Metabolic heterogeneity of the proximal and distal kidney tubules. *Life Science.* 33 (9): 855-861.
- Cruz C. 2005. Aspectos toxicológicos de parathion metílico e de extrato aquoso de folhas secas de nim (*Azadirachta indica*) para pacu (*Piaractus mesopotamicus*) e eficácia no controle de monogenea Dctylogyridae. Tese (Doutorado em Aquicultura)- Universidade Estadual Paulista, Jaboticabal.
- Davies PE, Cook LSJ, Goenarso D. 1994. Sublethal responses to pesticides of several species of australian freshwater fish and crustaceans and rainbow trout. *Environ Toxicol Chem* 13:1341– 1354.

- Denk H, Stumptner C, Fuchsbichler A, Zatloukal K. 2004. Mallory bodies and liver diseases. *J Gastroenterol Hepatol*. 19: 349–352.
- Dezfuli BS, Simoni E, Giari L, Manera M. 2006. Effects of experimental terbuthylazine exposure on the cells of *Dicentrarchus labrax* (L.). *Chemosphere*. 64: 1684–1694.
- Elia AC, Waller WT, Norton SJ. 2002. Biochemical Responses of Bluegill Sunfish (*Lepomis macrochirus*, Rafinesque) to Atrazine Induced Oxidative Stress. *B Environ Contam Toxicol*. 68: 809–816.
- EPA. Hazard Evaluation Division. Standard Evaluation Procedure. 1985. Acute toxicity test for estuarine and marine organisms (Estuarine fish 96-hour acute toxicity test). EPA-540/9-85 009. Washington, June. 11p.
- European Commission – decision of 10 march 2004; (2004/248/EC). L78/53. Official Journal of the European Union Commission. 16.3.2004.
- Ferraz de Lima CLB, Reis NS, Ceccarelli PS. 1993. Estudo topográfico e histológico do rim de pacu *Piaractus mesopotamicus* Holmberg , 1887 (Teleostei, serrasalminae). *Bol. Tec. CEPTA*. 6 (2): 41–52.
- Fischer-Scherl T, Veeseer A, Hoffmann RW, Hühnhäuser C, Negele R-D, Ewringmann T. 1991. Morphological effects of acute and chronic atrazine exposure in rainbow trout (*Oncorhynchus mykiss*). *Arch Environ Contam Toxicol*. 20: 454-461.
- Ghadially FN. 1988. Ultrastructural pathology of the cell and Matrix. 3ed. vol 1. 587p.
- Giari L, Manera M, Simoni E, Dezfuli BS. 2007. Cellular alterations in different organs of European sea bass *Dicentrarchus labrax* (L.) exposed to cadmium. *Chemosphere*. 67: 1171–1181.
- Gernhöfer M, Pawert M, Schramm M, Müller E, Triebkorn R. 2001. Ultrastructural biomarkers as tool to characterize the health status of fish in contaminated streams. *J Aquat Ecosyst Stress Recov*. 8: 241–260.
- Gunkel VG. 1981. Bioaccumulation of a herbicide (Atrazine, S-Triazine) in the whitefish (*Coregonus fera* J.): Uptake and distribution of the residue in fish. *Arch Hydrobiol Suppl*. 59:252–287.



- Halbreich A, Mayer J. 1969. Early effects of carbon tetrachloride on the synthesis of phospholipids in the rat liver and their possible pathogenic role in fatty liver. *Biochim Biophys Acta*. 187: 458-587.
- Hamilton MA, Russo RC, Thurston RV. 1977. Trimed Spearman-Kärber method for estimating median lethal concentration in toxicity bioassays. *Environ Sci Technol*. 7 (11): 714-719.
- Hampton AJ, McCuskey PA, McCuskey R, Hinto, DE. 1985. Functional Units in rainbow trout (*Salmo gairdneri*, Richardson) Liver: I. Arrangement and histochemical properties of hepatocytes. *Anat Rec*. 213: 166-175.
- Hampton AJ, Lantz RC, Goldblatt PJ, Lauren DJ, Hinton DE. 1988. Functional units in rainbow trout (*Salmo gairdneri*, Richardson) Liver: II. The biliary system. *Anat Rec*. 221: 619-634.
- Hanada S, Harada M, Kumemura H, Omary MB, Koga H, Kawaguchi T, Taniguchi E, Yoshida T, Hisamoto T, Yanagimoto C, Maeyama M, Ueno T, Sata M. 2007. Oxidative stress induced the endoplasmic reticulum stress and facilitates inclusion formation in cultured cells. *J hepatol*. 47: 93-102.
- Hanada S, Snider NT, Brunt EM, Hollenger PF, Omary MB. 2010. Gender dimorphic formation of mouse Mallory-Denk Bodies and the role of xenobiotic metabolism and oxidative stress. *Gastroenterology*. 138 (4): 1607-1617.
- Jiménez-Tenório N, Salamanca MJ, García-Luque E, Canales MLG, DelValls TA. 2008. Chronic bioassay in benthic fish for the assessment of the quality of sediments in different areas of the coast of Spain impacted by acute and chronic oil spills. *Environ Toxicol*. 23: 634-642.
- Kreutz LC, Barcellos LJG, Silva TO, Azilheiro D, Martin D, Lorenson M, Materninghe A, Silva LB. 2008. Acute toxicity test of agricultural pesticides on silver catfish (*Rhamdia quelen*) fingerlings. *Ciência Rural*. 38 (4): 1050-1055.
- Laabs V, Amelung W, Pinto AA, Wantzen M, Silva CJ, Zech W. 2002. Pesticides in surface water, sediment and rainfall of the northeastern Pantanal Basin, Brazil. *J Environ Qual* 31: 1636-1648.

- Labbe G, Pessayre D, Fromenty B. 2008. Drug-induced liver injury through mitochondrial dysfunction: mechanisms and detection during preclinical safety studies. *Fundam Clin Pharmacol.* 22 (4): 335-353.
- Lom J, Dykova I. 1992. Protozoan parasites of fishes. Development in aquaculture and fisheries science, 26, Elsevier Science Publishers, Amsterdam.
- Lopes RB, Paraíba LC, Ceccarelli PS, Tornisielo VL. 2006. Bioconcentration of trichlorfon insecticide in pacu (*Piaractus mesopotamicus*). *Chemosphere* 64: 56–62.
- Marchand MJ, van Dyk JC, Pieterse GM, Barnhoorn IEJ, Bornman MS. 2008. Histopathological alterations in the liver of the sharptooth catfish *Clarias gariepinus* from polluted aquatic systems in South Africa. *Environ Toxicol.* 24 (2): 133-147.
- Matsushashi T, Liu X, Karbowski M, Wozniak M, Antosiewicz J, Wakabayashi T. 1997. Role of free radicals in the mechanism of the hydrazine-induced formation of megamitochondria. *Free Radic Biol Med.* 23: 285-293.
- Montes GS, Junqueira LCU. 1991. The use of the picrosirius-polarization method for the study of the biopathology of collagen, *Mem. Instituto Oswaldo Cruz* v.86 (suppl. III), p.1-11.
- Mori K. 2000. Tripartite management of unfolded proteins in the endoplasmic reticulum. *Cell.* 101:451–454.
- Moron SE, Polez VLP, Artoni, RF, Ribas JLC, Takahashi HK. 2006. Estudos de Alterações na concentração dos íons plasmáticos e da indução de micronúcleos em *Piaractus mesopotamicus* expostos ao herbicida atrazina. *J Braz Soc Ecotoxicol.* 1(1): 27-30.
- Neskovic NK, Elezovic I, Karan V, Poleksic V, Budimir M. 1993. Acute and sub-acute toxicity of atrazine to carp (*Cyprinus carpio L.*). *Ecotoxicol Environ Safe.* 25: 173–182.
- Podda MV, Deriu F, Solinas A, Demontis MP, Varoni MV, Spissu A, Anania V, Tlu E. 1997. Effect os atrazine administration on spontaneous and evoked cerebellar activity in the rat. *Pharmacol Res.* 36 (3): 199-202.
- Oliveira Ribeiro CA, Schatzmann M, Silva de Assis HC, Silva PH, Pelletier E, Akaishi FM. 2002. Evaluation of tributyltin subchronic effects in tropical freshwater fish (*Astyanax bimaculatus*, Linnaeus, 1758). *Ecotoxicol Environ Saf.* 51: 161-167.

- Oulmi Y, Negele R-D, Braunbeck T. 1995. Segment specificity of the cytological response in rainbow trout (*Oncorhynchus mykiss*) renal tubules following prolonged exposure to sublethal concentrations of atrazina. *Ecotoxicol Environ Saf.* 32: 39–50.
- Rangsayatorn N, Kruatrachue M, Pokethitiyook P, Upatham ES, Lanza GR, Singhakaew S. 2004. Ultrastructural changes in various organs of the fish *Puntius gonionotus* fed cadmium-enriched cyanobacteria. *Environ Toxicol.* 19 (6): 585–593.
- Rantin FT, Guerra CDR, Kalinin AL, Glass ML. 1998. The influence of aquatic surface respiration (ASR) on cardio-respiratory function of the serralmid fish *Piaractus mesopotamicus*. *Comp Biochem Physiol A.* 119: 991-997.
- Reddy DC, Vijayakumari P, Kalarani V, Davies RW. 1992. Changes in erythropoietic activity of *Sarotherodon mossambicus* exposed to sublethal concentrations of the herbicide diuron. *Bull Env Contam Toxicol* 49:730–737
- Riley NE, Li J, McPhaul LW, Bardag-Gorce F, Lue YH, French SW. 2003. Heat shock proteins are present in Mallory bodies (cytokeratin aggesomes) in human liver biopsy specimens. *Exp Mol Pathol.* 74: 168–172.
- Saglio P, Trijasse S. 1998. Behavioral responses to atrazine and diuron in goldfish. *Arch Environ Contam Toxicol.* 35: 484-491.
- Sakai T. 1985. The structure of the kidney from the freshwater teleost *Carassius auratus*. *Anat Embryol.* 171: 31-39.
- Segner H, Braunbeck T. 1998. Cellular response profile to chemical stress. In *Ecotoxicology* (G. SchuKuKrmann and B. Markert, Eds.). pp. 521-569. Wiley/Spektrum Akadem. Verlag, New York/Heidelberg.
- Segnini de Bravo MI, Medina J, Marcano S, Finol HJ. 2009. Alteraciones ultraestructurales de los hepatocitos de *Caquetaia kraussii* (pices: Cichlidae) debido a la atrazina. *Acta Microscópica.* 18 (2): 81-84.
- Schwaiger J, Wanke R, Adam S, Pawert M, Honnen W, Tribskorn. 1997. The use of histopathological indicators to evaluate contaminant-related stress in fish. *J Aquat Ecosys Stress Recov.* 6: 75–86.

- Solomon KR, Baker DB, Richards RP, Dixon KR, Klaine SJ, La Point TW, Kendall RJ, Weisskoff CP, Gidding JM, Giesy JP, Hall LW, Williams WM. 1996. Ecological risk assessment of atrazine in North American surface water. *Environ Toxicol Chem.* 15(1): 31-76
- Souza VL, Lunardi LO, Vasques LH, Casaletti L, Nakaghi LSO, Urbinati EC. 2001. Morphometrical alterations in hepatocytes and ultrastructural distribution of liver glycogen in pacu (*Piaractus mesopotamicus*, Holmberg, 1887) during food restriction and refeeding. *Braz J morphol Sci.* 18(1), 15-20.
- Stolzer K, Nohl H. 1994. Effect of xenobiotics on the respiratory activity of rat heart mitochondria and the contaminant formation of superoxide radicals. *Environ Toxicol Chem.* 3:499-502.
- Strmac M, Braunbeck T. 2000. Isolated hepatocytes of rainbow trout (*Oncorhynchus mykiss*) as a tool to discriminate between differently contaminated small river systems. *toxicol in vitro.* 14: 361-377.
- Strmac M, Braunbeck T. 2002. Cytological and biochemical effects of a mixture of 20 pollutants on isolated rainbow trout (*Oncorhynchus mykiss*) hepatocytes. *Ecotoxicol Environ Safe.* 53: 293-304.
- Thévenod F, Friedmann JM, Katsen AD, Hauser IA. 2000. Up-regulation of multidrug resistance P-glycoprotein via nuclear factor-kB activation protects kidney proximal tubule cells from cadmium- and reactive oxygen species-induced apoptosis. *J Biol Chem.* 275 (3): 1887-1896.
- Tierney KB, Singh CR, Ross PS, Kennedy CJ. 2007. Relating olfactory neurotoxicity to altered olfactory-mediated behaviours in rainbow trout exposed to three currently-used pesticides. *Aquat Toxicol.* 81: 55-64.
- Ton C, Lin Y, Willett C. 2006. Zebrafish as a model for developmental neurotoxicity testing. *Birth Defects Res A.* 76, 553-567.
- Trimmed Spearman-Kärber, method available from: <http://www.epa.gov/eerd/stat2.htm>.

- Van Dyk JC, Pieterse GM, Van Vuren JHJ. 2007. Histological changes in the liver of *Oreochromis mossambicus* (Cichlidae) after exposure to cadmium and zinc. *Ecotoxicol Environ Saf.* 66: 432-440.
- Velisek J, Svobodova Z, Piackova V, Novotny L, Blahova J, Sudova E, Maly V. 2008. Effects of metribuzin on rainbow trout (*Oncorhynchus mykiss*), *Vet Med.* 53 (6): 324-332.
- Winston GW, Di Giulio RT. 1991. Prooxidant and antioxidant mechanisms in aquatic organisms. *Aquat Toxicol.* 19: 137-161.
- Yang L, Zha J, Li W, Li Z, Wang Z. 2010. Atrazine affects kidney and adrenal hormones (Ahs) related genes expressions of rare minnow (*Gobiocypris rarus*). *Aquat Toxicol.* 97: 204-211.
- Zatloukal k, French SW, Stumptner C, Stand P, Harada M, Toivola DM, Cadrin M, Ormary MB., 2007. From Mallory to Mallory-Denk bodies: What, how and why?. *Experimental Cell Res.* 313: 2033-2049.
- Zodrow JM, Stegeman JJ, Tanguay RL. 2004. Histological analysis of acute toxicity of 2,3,7,8-tetrachlorodibenzo-*p*-dioxin (TCDD) in zebrafish. *Aquat toxicol.* 66: 25-38.

## TABLE LEGENDS

**Table I. Number of fish with anatomopathological changes at each atrazine concentration during determination of the LC<sub>50</sub>.**

Concentration (mg L <sup>-1</sup> )	Anatomopathological alterations					
	Dilatation of ventral region	Lip protrusion	Stomach with water and air	Exophthalmia	Bloody ascites	Skin hyperemia
0.0	0	0	0	0	0	0
13.2	0	0	0	0	0	0
17.6	8 <sup>ab</sup>	0	8 <sup>ab</sup>	0	0	0
22.0	12 <sup>ab</sup>	4 <sup>a</sup>	12 <sup>ab</sup>	0	4 <sup>a</sup>	2
26.4	16 <sup>ab</sup>	12 <sup>a</sup>	16 <sup>ab</sup>	10 <sup>a</sup>	4 <sup>a</sup>	4 <sup>a</sup>
30.8	16 <sup>ab</sup>	16 <sup>a</sup>	16 <sup>ab</sup>	16 <sup>a</sup>	0	16 <sup>a</sup>
35.2	16 <sup>ab</sup>	16 <sup>a</sup>	16 <sup>ab</sup>	16 <sup>a</sup>	10 <sup>a</sup>	16 <sup>a</sup>
39.6	16 <sup>ab</sup>	16 <sup>a</sup>	16 <sup>ab</sup>	12 <sup>a</sup>	0	16 <sup>a</sup>

n =16

<sup>a</sup> p<0.01 compared to control fish (zero atrazine).

<sup>b</sup> The most significant (p<0.01) of the anatomopathological alterations.

**Table II. Number of fish with anatomopathological changes after exposure to LC<sub>50</sub> of atrazine (28.58 mg L<sup>-1</sup> for 96 h).**

Concentration (mg L <sup>-1</sup> )	Anatomopathological alterations					
	Dilatation of ventral region	Lip protrusion	Stomach with water and air	Exophthalmia	Bloody ascites	Skin hyperemia
0.0	0	0	0	0	0	0
28.58	6 <sup>ab</sup>	2	6 <sup>ab</sup>	0	2	5

n =12

<sup>a</sup> p<0.01 compared to control fish (zero atrazine).

<sup>b</sup> The most significant (p<0.01) of the anatomopathological alterations.

**Table III. Scores for the hepatic histopathological alterations in control and atrazine-treated (28.58 mg L<sup>-1</sup> for 96 h) pacu fingerlings.**

Histopathological alterations	Groups	
	Control	Treated
Nuclear vacuolization	0 ± 0	1.00 ± 0.0
Nuclear inclusion	0 ± 0	1.00 ± 0.63 <sup>a</sup>
Cytoplasmic vacuolization	0 ± 0	1.83 ± 0.98 <sup>a</sup>
Hyaline inclusion	0 ± 0	2.83 ± 0.40 <sup>ab</sup>
Necrosis	0 ± 0	0.33 ± 0.51

The values are the mean±SD (n = 12).

<sup>a</sup> p<0.01 compared to control fish.

<sup>b</sup> The most significant (p<0.01) of the histopathological alterations.

**Table IV. Scores for the renal histopathological alterations in control and atrazine-treated (28.58 mg L<sup>-1</sup> for 96 h) pacu fingerlings.**


Histopathological alterations	Groups	
	Control	Treated
Tubular degeneration	0 ± 0	2.83 ± 0.40 <sup>ab</sup>
Hyaline inclusion	0 ± 0	0.83 ± 1.16
Edema	0 ± 0	2.16 ± 0.75 <sup>a</sup>

The values are the mean±SD (n = 12).

<sup>a</sup> p<0.01 compared to control fish.

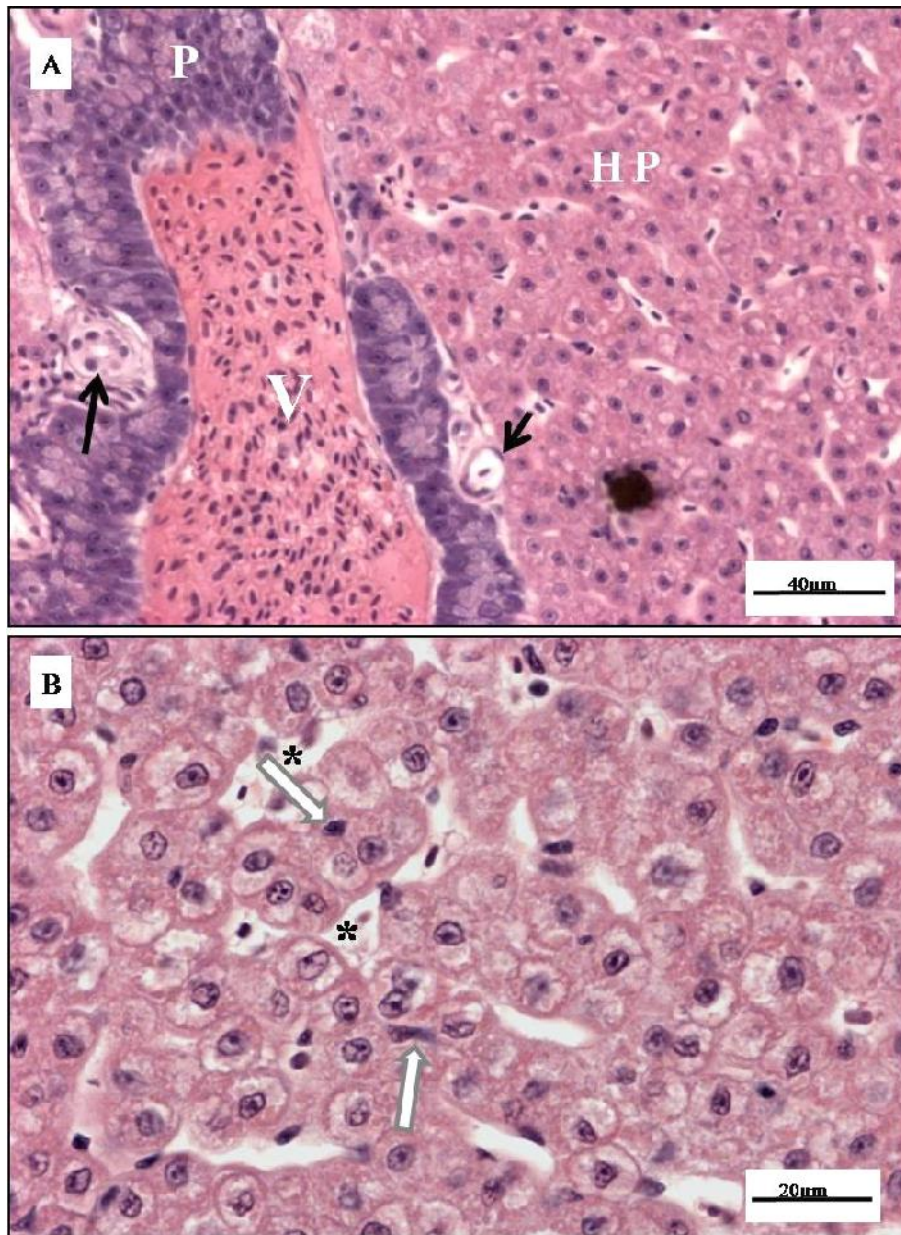
<sup>b</sup> The most significant (p<0.01) of the histopathological alterations.

## FIGURE LEGENDS

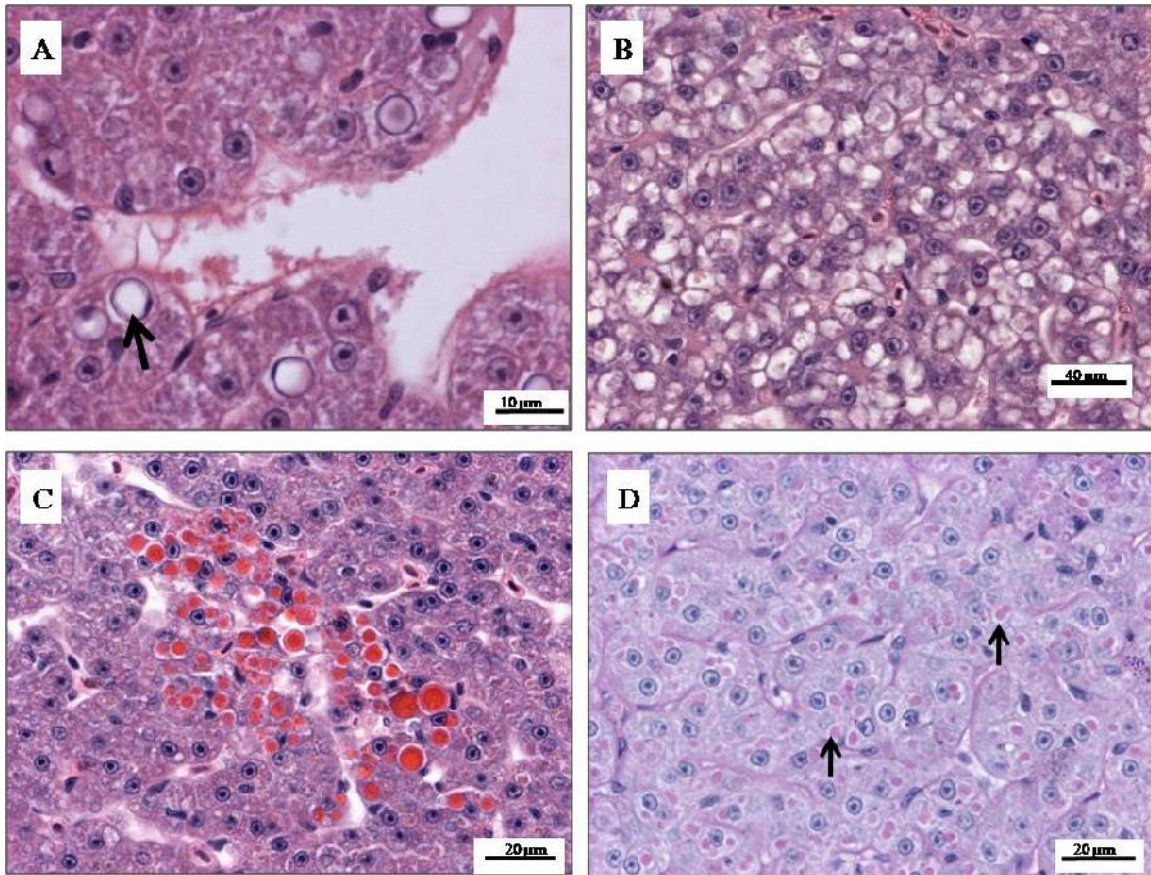


**Fig. 1** (A) Control pacu fingerling showing typical features of the species and normal pigmentation. (B) Pacu fingerling treated with 35.2 mg L<sup>-1</sup> of atrazine. Note the darkening of the skin, dilation of the ventral region (short black arrow) and skin hyperemia in the opercular region (white arrowhead) and in all the fins (long black arrow). (C) Pacu fingerling treated with 22 mg L<sup>-1</sup> of atrazine. Note the lip protrusion (short white arrow) and exophthalmia (long white arrow).

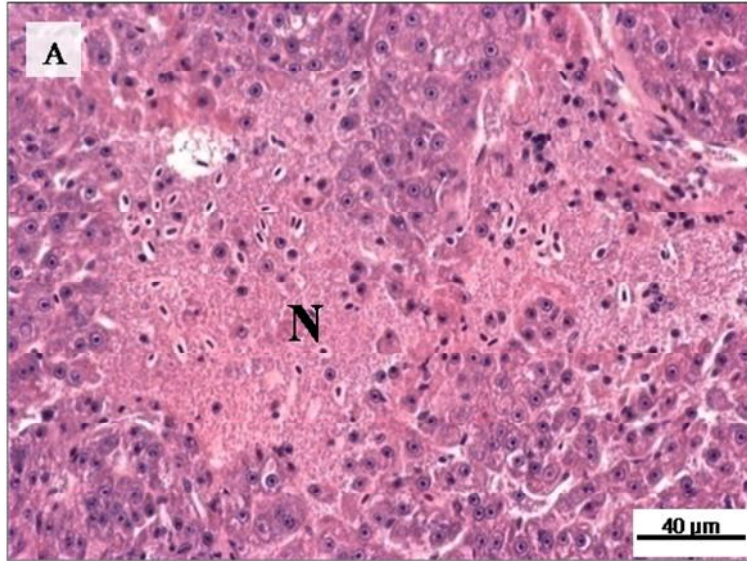




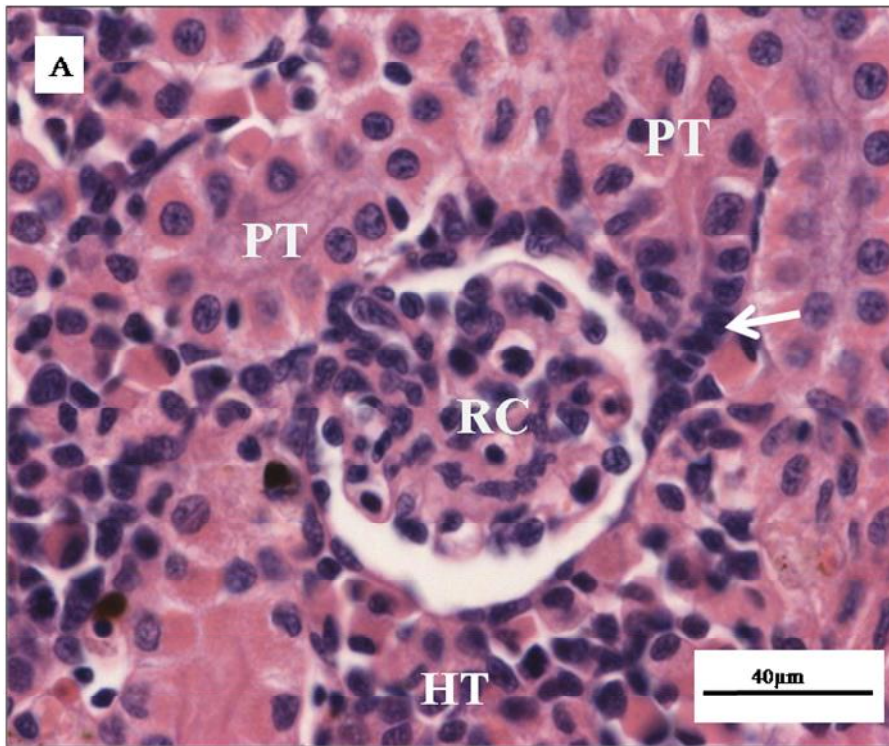
**Fig. 2** (A,B) Light micrographs of control pacu liver. (A) Note the intra-hepatic exocrine pancreas (P), vein (V), bile duct (long black arrow), arteriole (short black arrow) and hepatic parenchyma (HP). HE staining. Scale bar: 40  $\mu$ m. (B) Note the tubular arrangement of the hepatocytes, with a double layer of these cells surrounding the sinusoidal capillary (\*), and predutular cells in the center of the tubule (white arrow). HE staining. Scale bar: 20  $\mu$ m.



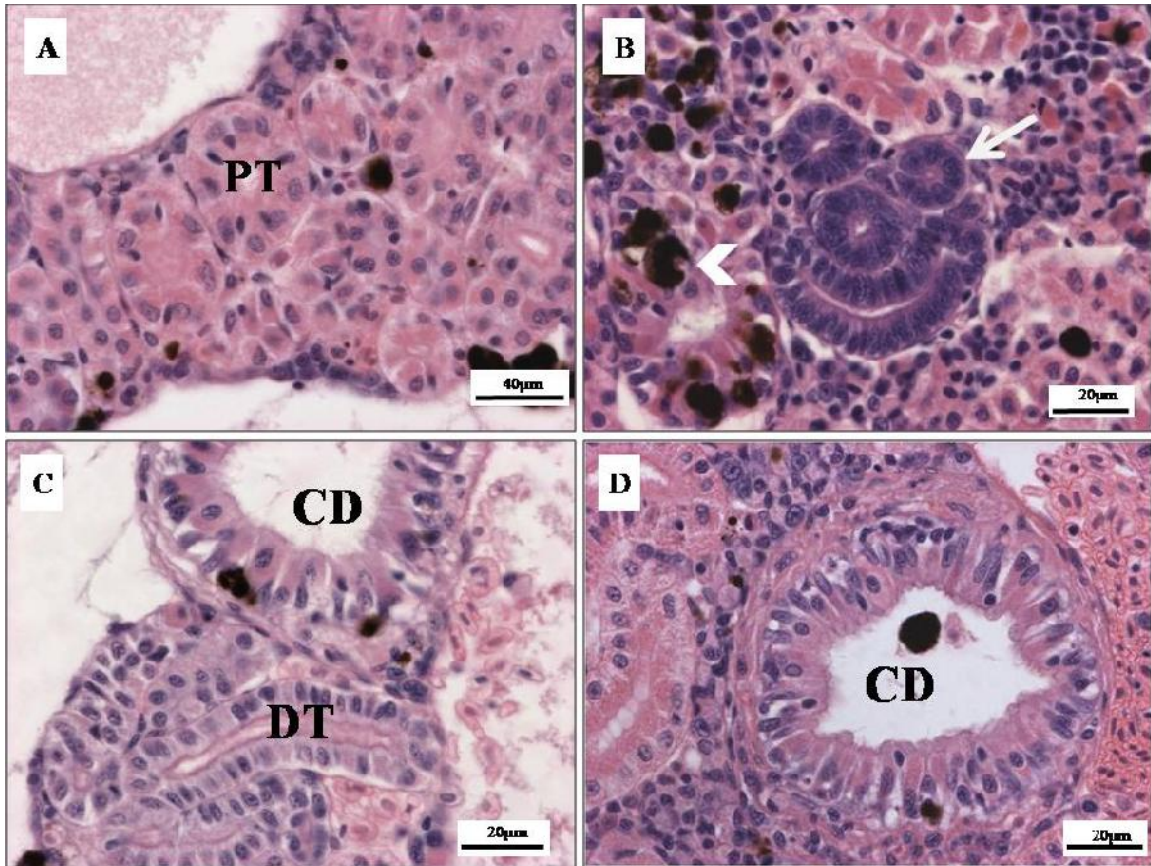
**Fig. 3** (A – D) Light micrographs of liver from pacu fingerlings exposed to 28.58 mg L<sup>-1</sup> of atrazine. (A) Hepatocyte showing nuclear vacuolization (black arrow). (B) Hepatocytes showing cytoplasmic vacuolization. (C) Liver showing foci of cells with hyaline inclusion. (D) Liver showing cytoplasmic hyaline inclusion throughout the parenchyma (black arrow). (A – C) HE staining and (D) PAS staining. Scale bars: 10 μm in (A), 40 μm in (B) 20 μm in (C) and (D).



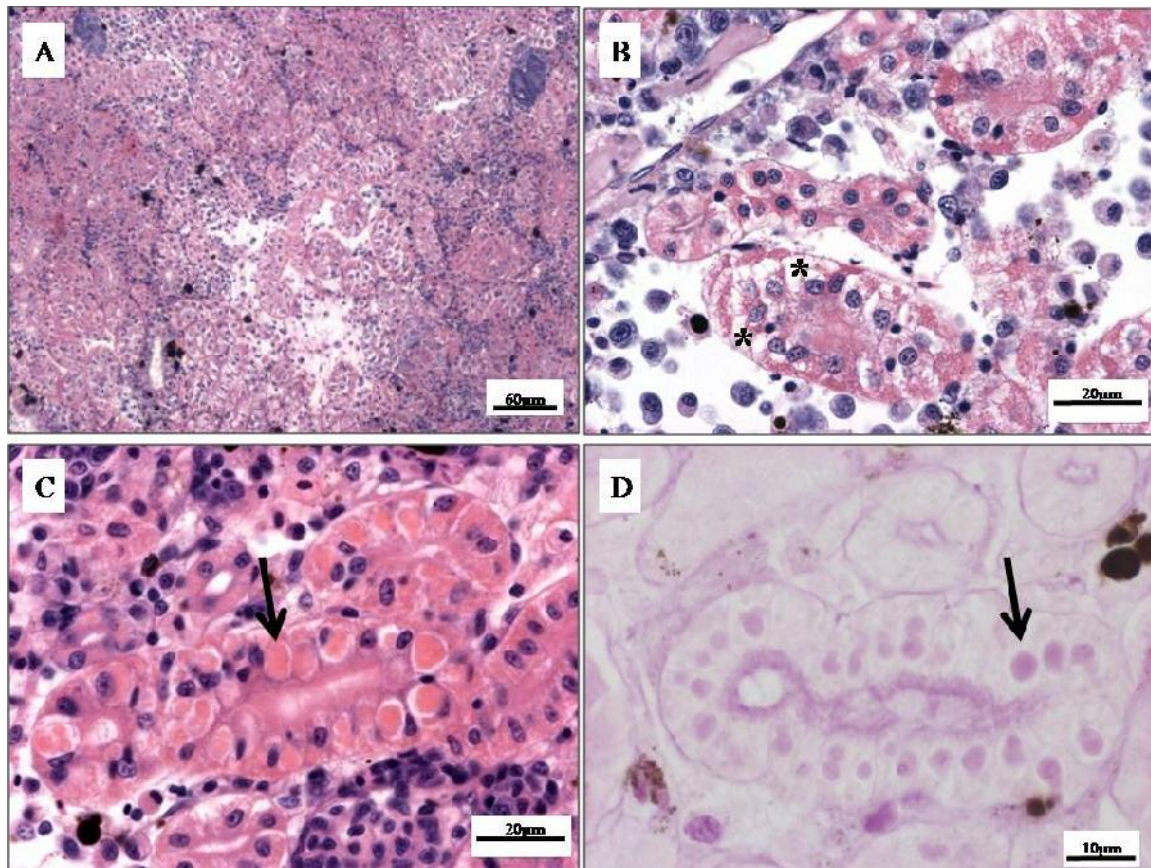
**Fig. 4 (A)** Light micrograph of liver from pacu fingerling exposed to 28.58 mg L<sup>-1</sup> of atrazine. Note the area of parenchymal necrosis (N). HE staining. Scale bar: 40 μm.



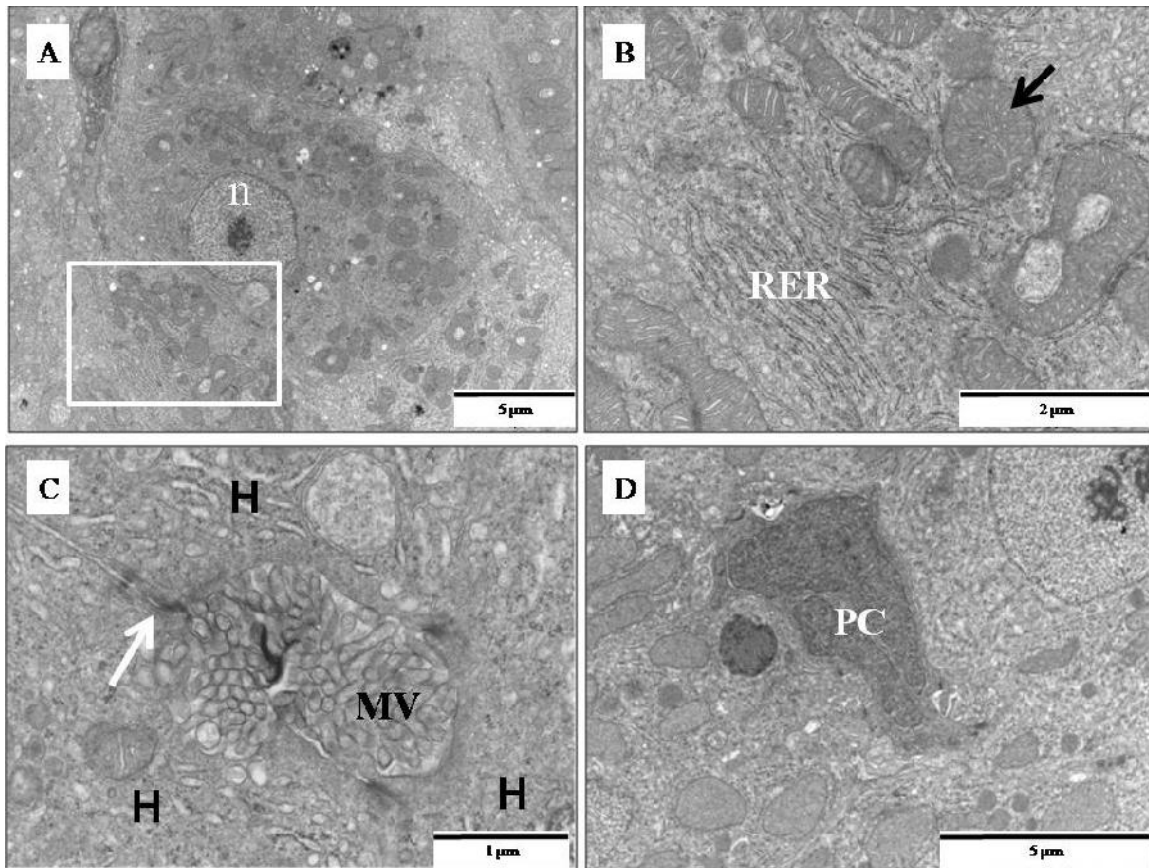
**Fig. 5 (A)** Light micrograph of control pacu kidney. Note the renal corpuscle (RC), isthmus (white arrow) and proximal tubule (PT). All of these structures were surrounded by hematopoietic tissue (HT). HE staining. Scale bar: 40  $\mu\text{m}$ .



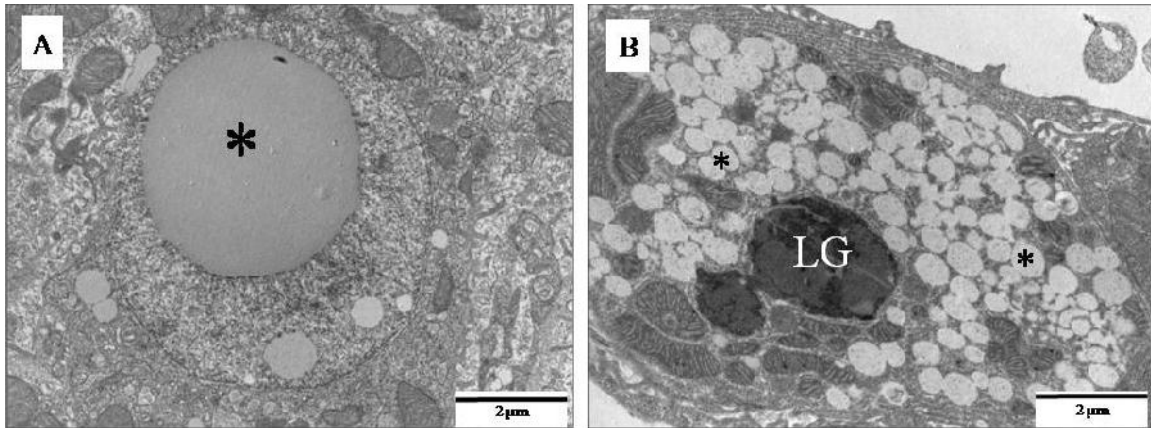
**Fig. 6** (A – D) Light micrographs of control pacu kidney. (A) Proximal tubule (PT). (B) Intermediate tubule (white arrow). Note the collecting duct with a melanomacrophage infiltrate (white arrowhead). (C) Distal tubule (DT) and collecting duct (CD). (D) Collecting duct (CD). HE staining in all cases. Scale bars: 40  $\mu\text{m}$  in (A) and 20  $\mu\text{m}$  in (B-D).



**Fig. 7** (A – D) Light micrographs of kidney from pacu fingerlings treated with  $28.58 \text{ mg L}^{-1}$  of atrazine. (A) Edema in hematopoietic tissue. (B) Proximal tubule showing tubular degeneration. Note the vacuolization in the basal region of the tubule (\*). (C) Proximal tubule showing cytoplasmic hyaline inclusion (black arrow). (D) Proximal tubule showing cytoplasmic hyaline inclusion (black arrow). HE staining in (A-C) and PAS staining in (D). Scale bars:  $60 \mu\text{m}$  in (A),  $20 \mu\text{m}$  in (B) and (C), and  $10 \mu\text{m}$  in (D).

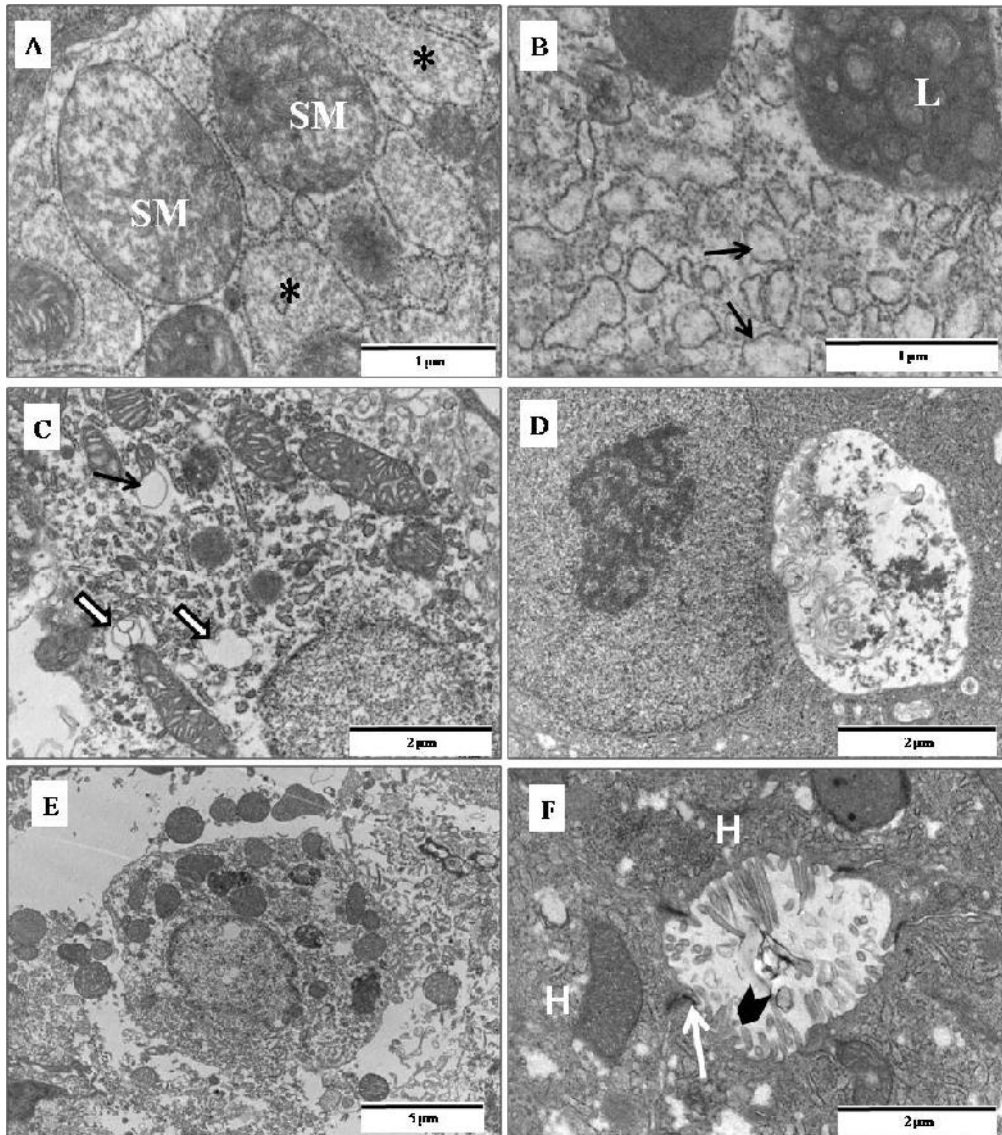


**Fig. 8** (A – D) Transmission electron micrographs of control pacu liver. (A) Normal hepatocyte showing nucleus (n) with a prominent nucleolus and little condensed chromatin. (B) Detail from (A) showing normal RER and mitochondria (black arrow). (C) Note the bile canaliculi formed solely by junctional complexes (white arrow) between hepatocyte plasma membranes (H). The canalicular lumen was nearly completely filled with hepatocyte microvillar processes (MV). (D) A productular epithelial cell (PC) surrounded by hepatocytes. Scale bars: 5  $\mu\text{m}$  in (A) and (D), 2  $\mu\text{m}$  in (B), 1  $\mu\text{m}$  in (C).

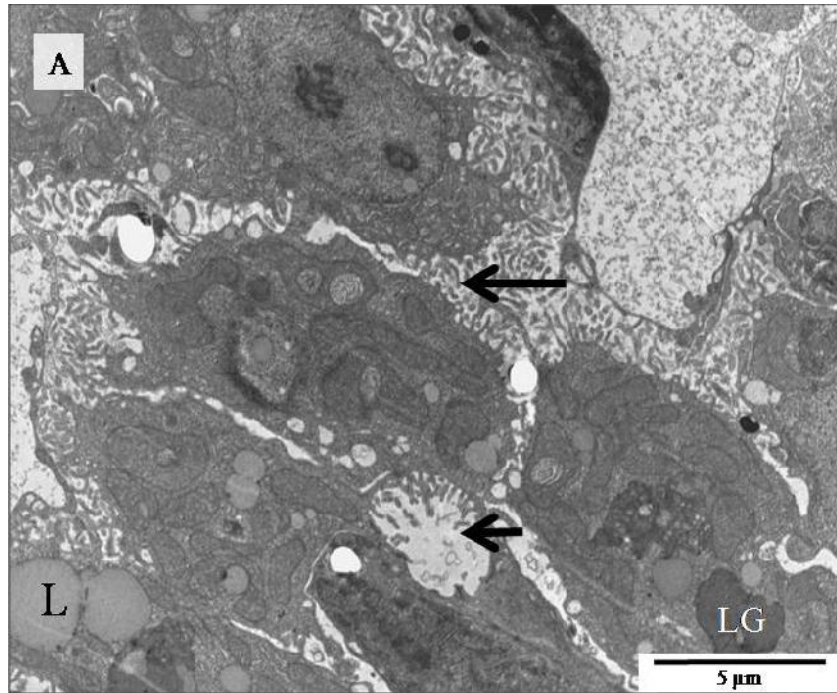


**Fig. 9** (A – B) Transmission electron micrographs of liver from pacu with 28.58 mg L<sup>-1</sup> of atrazine. (A) Hepatocyte with a nuclear lipid inclusion (\*). (B) Hepatocyte with several lipid inclusions (\*) and a lipofuscin granule (LG) in the cytoplasm. Scale bars: 2 μm in (A) and (B).

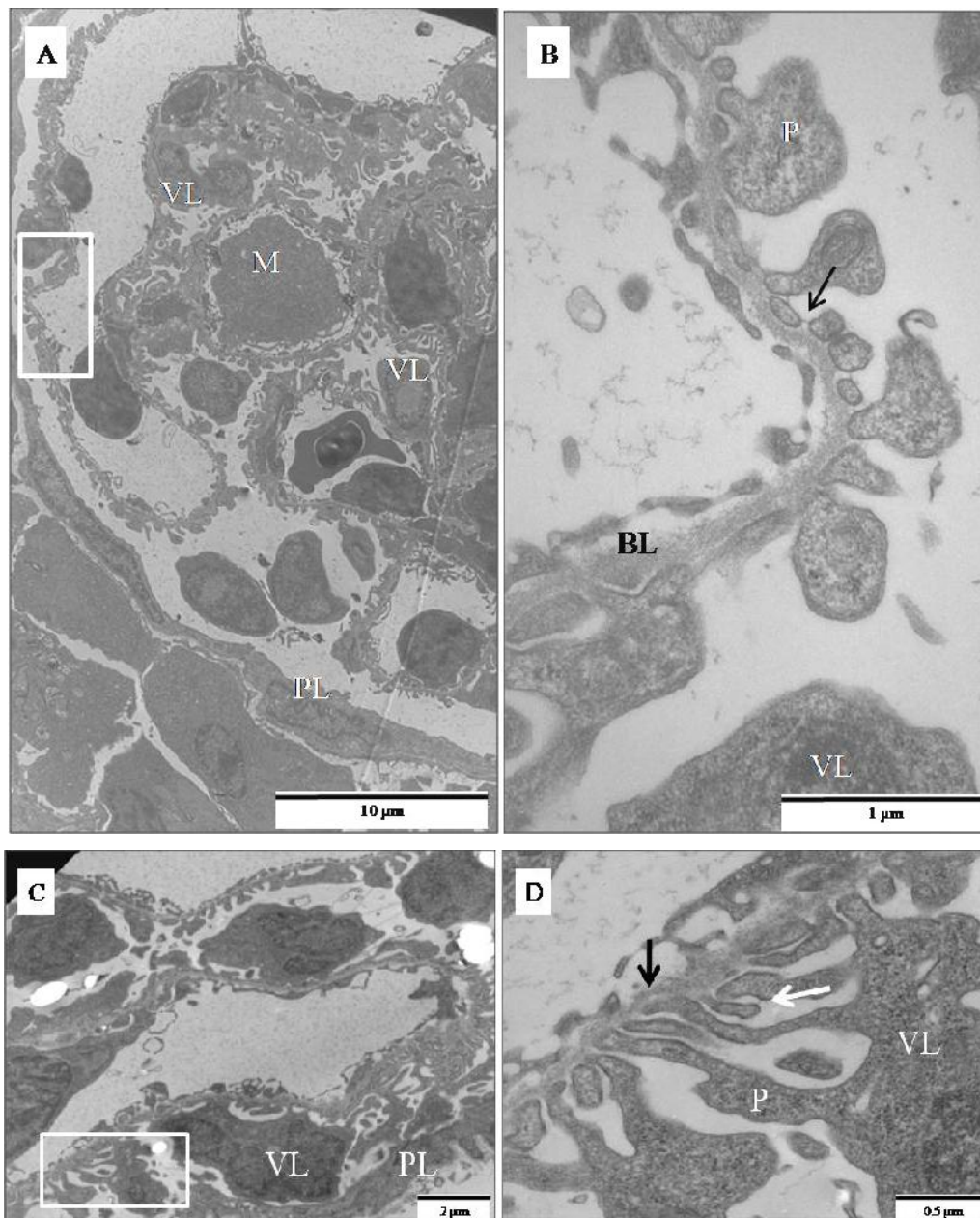




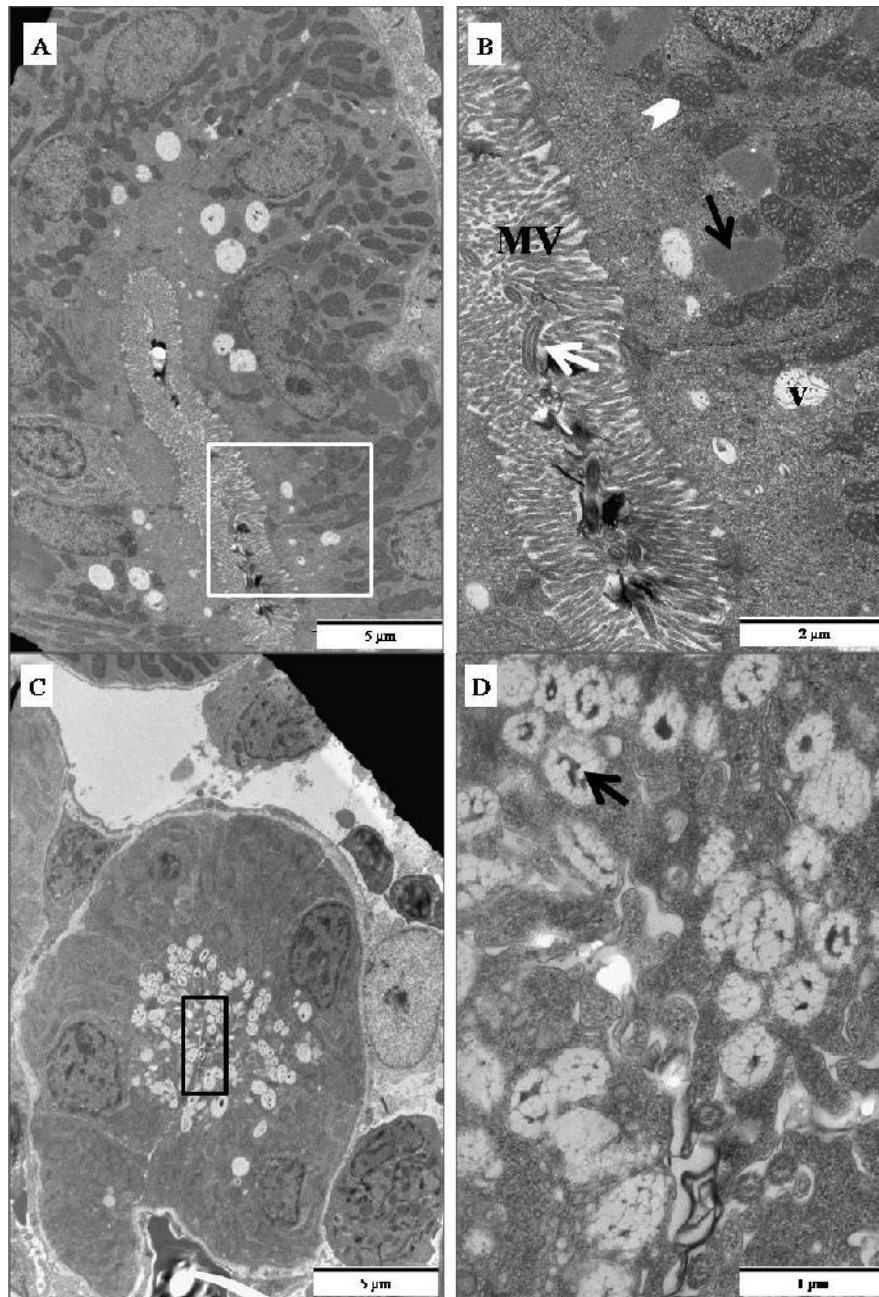
**Fig. 10** (A – G) Transmission electron micrographs of liver from pacu treated with 28.58 mg L<sup>-1</sup> of atrazine. (A) Hepatocyte with swollen mitochondria (SM) with a loss of cristae and swollen RER (\*). (B) Hepatocyte with degranulation of the RER (black arrow) and the presence of secondary lysosomes (L). (C) Hepatocyte in degeneration. Note the presence of myelin figures in the cytoplasm (white arrow) and swollen mitochondria (black arrow). (D) Hepatocyte with a large residual body. (E) Hepatocytes with degeneration (F) Bile canaliculi formed solely by junctional complexes (white arrow) between the plasma membranes of hepatocytes (H) in tubular arrangement. Note the partial loss of microvilli (black arrowhead) in the bile canaliculi. Scales bars: 1  $\mu\text{m}$  in (A) and (B), 2  $\mu\text{m}$  in (C), (D) and (F), 5  $\mu\text{m}$  in (E).



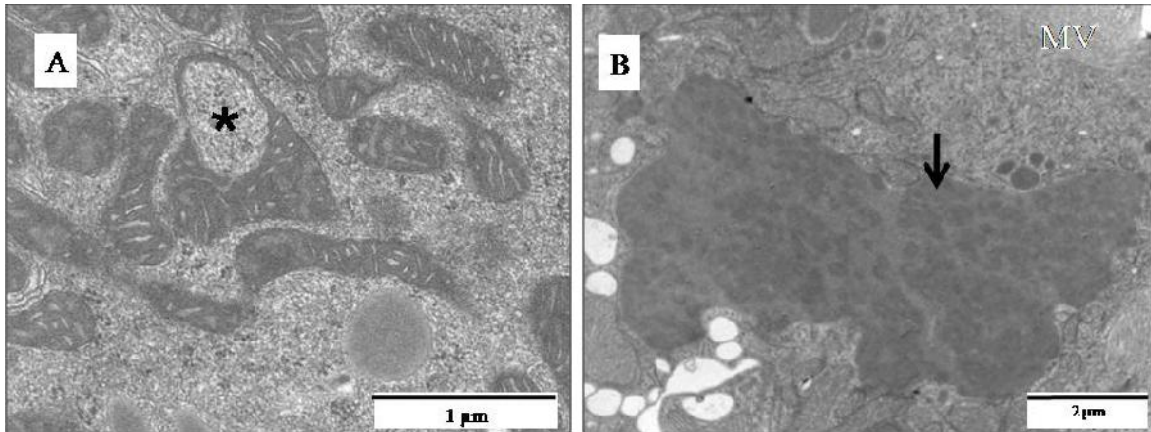
**Fig. 11 (A)** Transmission electron micrograph of liver from pacu treated with  $28.58 \text{ mg L}^{-1}$  of atrazine. Note the large intercellular space between hepatocytes (long black arrow) and partial loss of microvilli in the bile canaliculi (short black arrow) (L: lipid inclusion; LG: lipofuscin granule). Scale bar:  $5 \mu\text{m}$ .



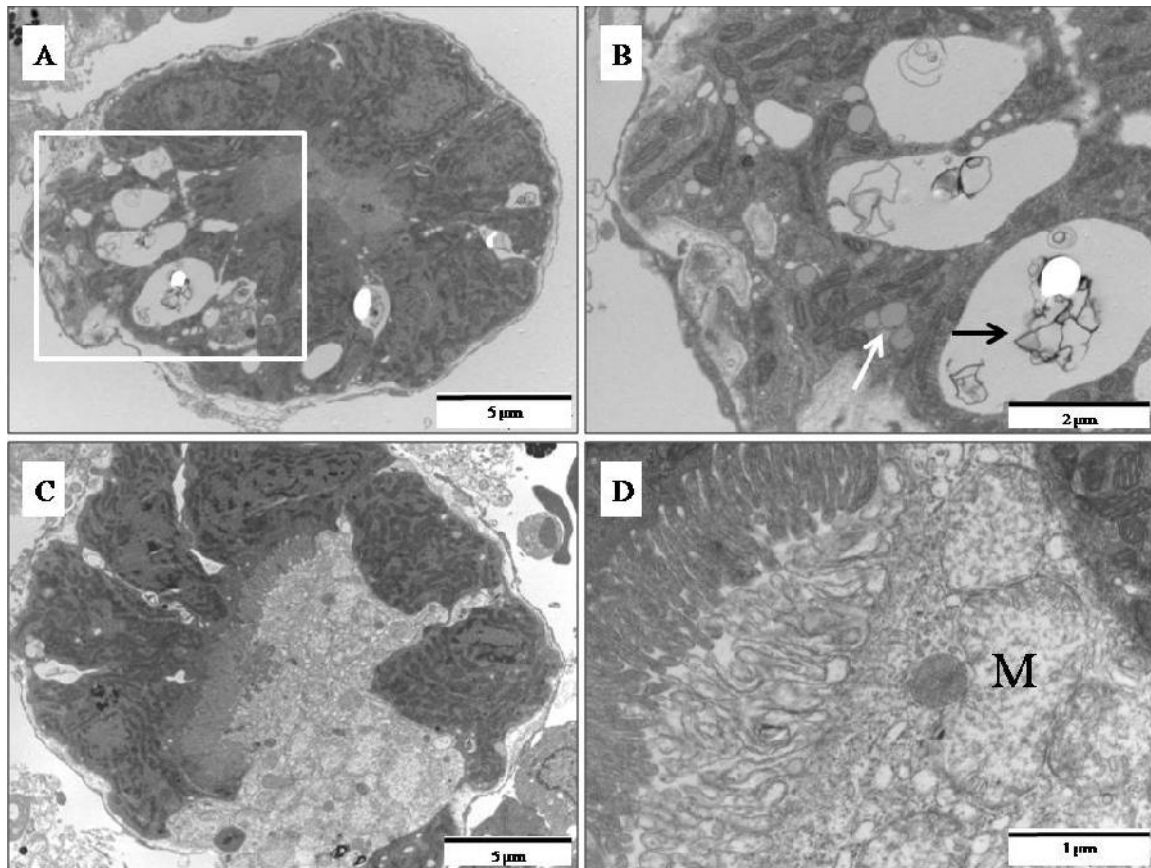
**Fig. 12** (A – B) Transmission electron micrographs of control pacu kidney. (A) Renal corpuscle showing epithelial cells of the parietal (PL) and visceral (VL) layers and a mesangial cell (M). (B) Detail of A. Renal corpuscle showing an epithelial cell of the visceral layer (VL), podocytes (P) and their filtration slits (black arrow) and the basal lamina (BL). (C – D) Transmission electron micrographs of kidney from fish exposed to  $28.58 \text{ mg L}^{-1}$  of atrazine. (C) Renal corpuscle showing epithelial cells of the parietal (PL) and visceral (VL) layers. (D) Detail of C. Renal corpuscle showing an epithelial cell of the visceral layer (VL), podocytes (P) and their filtration slits (white arrow) and the basal lamina (black arrow), none of which show damage when compared to control tissue. Scale bars:  $10 \mu\text{m}$  in (A),  $1 \mu\text{m}$  in (B),  $2 \mu\text{m}$  in (C) and  $0.5 \mu\text{m}$  in (D).



**Fig. 13** (A – D) Transmission electron micrographs of control pacu kidney. (A) Proximal tubule. (B) Detail from A. Note the microvilli (MV), cilia (white arrow) and electron lucent vesicles (v) in the apical region, in addition to inclusions with a homogeneous electron-dense morphology (black arrow) and mitochondria (white arrowhead). (C) Distal tubule. (D) Detail from C. Note the vesicle with a moderately dense matrix (black arrow) in the apical cytoplasmic zone. Scale bars: 5 μm in (A) and (C), μm in (B) and 1 μm in (D).



**Fig. 14** (A – B) Transmission electron micrographs of kidney from pacu treated with 28.58 mg L<sup>-1</sup> of atrazine. (A) Epithelial cell of the proximal tubule showing swollen mitochondria (\*). (B) Epithelial cell of the proximal tubular showing inclusions of different electron densities. MV: microvilli. Scale bars: 1 μm in (A) and 2 μm in (B).





**Fig. 15** (A – D) Transmission electron micrographs of kidney from pacu treated with 28.58 mg L<sup>-1</sup> of atrazine. (A) Proximal tubule showing a large number of electron lucent vacuoles in the cytoplasmic basal region. (B) Detail from A. The basal cytoplasmic region contains myelin figures within vacuoles (black arrow) and lipid inclusions (white arrow). (C) Proximal tubule in degeneration. Note the large intercellular space. (D) Detail from C. Note the cellular components during degeneration. M: mitochondria. Scale bars: 5 μm in (A) and (C), 2 μm in (B) and 1 μm in (D).

## 5. CONCLUSÃO FINAL

1. A  $CL_{50}$  para atrazina em pacu foi de 28,58 mg L<sup>-1</sup>, sendo este herbicida considerado levemente tóxico para esta espécie quando se avalia o parâmetro mortalidade;
2. As análises comportamentais e morfológicas indicaram que sérios danos foram induzidos pela  $CL_{50}$  para atrazina em pacu. Tais resultados indicam que em ensaios ecotoxicológicos, é fundamental associar vários biomarcadores para avaliar os efeitos tóxicos de um xenobiótico.
3. O emprego de análise semi-quantitativa para o registro das alterações morfológicas se mostrou fundamental para avaliação da severidade provocada pelas mesmas;
4. Dilatação da região ventral e a presença de ar e/ou água no estômago foram comparativamente as mais significativas alterações anatomopatológicas induzidas por atrazina em pacu.
5. Inclusão hialina em hepatócitos se mostrou a alteração celular mais significativa para o fígado.
6. A análise comparativa indicou a degeneração tubular no túbulo proximal como a alteração renal mais significativa em pacu tratado com atrazina;
7. Tanto o fígado quanto o rim se mostraram bons biomarcadores para avaliação do efeito de atrazina em pacu, contudo a análise comparativa indicou ser o rim o órgão mais comprometido por este herbicida.
8. Finalmente, o conjunto destas observações indicou ser o pacu, *P. mesopotamicus*, na fase de alevino, um bom modelo para ensaios de contaminação aquática induzida por atrazina;

## 6. ANEXO I

Todo o manejo dos peixes foi realizado de acordo com as normas da Comissão de Ética na Experimentação Animal do Instituto de Biologia da UNICAMP, tendo sido o presente projeto submetido e aprovado por essa Comissão: (Protocolo nº. 1196-1).

 UNICAMP	Universidade Estadual de Campinas Instituto de Biologia	 CEEA-IB-UNICAMP
--	--	--

---

**Comissão de Ética na Experimentação Animal  
CEEA-IB-UNICAMP**



**CERTIFICADO**

Certificamos que o Protocolo nº **1196-1**, sobre "**Avaliação da toxicidade dos pesticidas: endossulfan e atrazina em pacu (Piaractus mesopotamicus), espécie da ictiofauna da região do Pantanal Mato-Grossense**", sob a responsabilidade de **Profa. Dra. Sarah Arana**, está de acordo com os Princípios Éticos na Experimentação Animal adotados pelo Colégio Brasileiro de Experimentação Animal (COBEA), tendo sido aprovado pela Comissão de Ética na Experimentação Animal (CEEA)-IB-UNICAMP em 27 de fevereiro de 2007.

**CERTIFICATE**

We certify that the protocol n° **1196-1**, entitled "**Acute and chronic toxicity intoxication of endosulfan and atrazine in pacu (Piaractus mesopotamicus), fish from Pantanal Mato-Grossense/Brazil**", is in agreement with the Ethical Principles for Animal Research established by the Brazilian College for Animal Experimentation (COBEA). This project was approved by the institutional Committee for Ethics in Animal Research (State University of Campinas - UNICAMP) on February 27, 2007.

Campinas, 27 de fevereiro de 2007.

 Profa. Dra. Ana Maria A. Guaraldo Presidente	 Fátima Alonso Secretária Executiva
--	---

<p>CEEA/IB - Unicamp Caixa Postal 6139 13003-970 Campinas, SP - Brasil</p>	<p>Telefone: (19) 3521-6359 Telefax: (19) 3521-6358 E-mail: <a href="mailto:com.sih@unicamp.br">com.sih@unicamp.br</a> <a href="http://www.ib.unicamp.br/institucional/ceea/index.htm">http://www.ib.unicamp.br/institucional/ceea/index.htm</a></p>
--	--



Tabela desenhada para o registro do número de alevinos de pacu com alterações comportamentais (intervalo x) Data: \_\_ / \_\_ / \_\_

Alteration	Control	13,2mg L <sup>-1</sup>	17,6mg L <sup>-1</sup>	22,0mg L <sup>-1</sup>	26,4mg L <sup>-1</sup>	30,8mg L <sup>-1</sup>	35,2mg L <sup>-1</sup>	39,6mg L <sup>-1</sup>
	n=8	n=8	n=8	n=8	n=8	n=8	n=8	n=8
<b>Pigmentation</b>								
Normal								
altered								
<b>Clustering</b>								
Normal								
Isolated								
Formation of shelf								
<b>Intensity of movement</b>								
Normal								
Lethargic								
Agitated without swimming								
Agitated with swimming								
Erratic swimming								
<b>Location in the aquarium</b>								
Bottom								
Middle								
Surface								
<b>Balance</b>								
Normal								
Altered								
<b>Gasping for air</b>								
Yes								
No								

X: equivale ao intervalo de observação que varia de 1 a 20