

Identificação: GTM, 3 anos, natural e residente em Ibitinga.

QP: “Endurecimento na perna”.

HDA: Paciente compareceu ao nosso serviço, acompanhado pelos pais, referindo que há cerca de 1 ano iniciou com área de endurecimento em membro inferior direito (coxa), com aumento progressivo até abdome. Queixava-se de dor ao deambular, principalmente ao final do dia. Procurou dermatologista na cidade de origem, realizando biópsia da coxa direita, com resultado inconclusivo. Encaminhada para outro serviço de dermatologia, onde realizou nova biópsia. De acordo com a mãe, foi prescrito MTX 10 mg/sem. A paciente fez uso da medicação por duas semanas, porém os familiares a suspenderam por conta própria. Procurou novamente outro serviço de referência, realizando outra biópsia. Após várias consultas, conforme descrição da mãe foi feito o diagnóstico da paciente. Prescrito tratamento com UVB 2x/semana, porém pela proximidade da cidade de origem à Bauru, procurou nosso serviço para dar início ao tratamento. Mãe referia desenvolvimento neuropsicomotor normal e negava história de consanguinidade.

HPP: Negava comorbidades ou quadros cutâneos semelhantes na família. Sem intercorrências durante a gestação.

Exame dermatológico: placa acastanhada endurecida, não pregueável, circundando a coxa direita até próximo ao joelho e abdome superior (até flanco), sem hipertricose, sem deformidades articulares (FIGURAS 1 a 4).

Exames laboratoriais e de imagem:

- -FAN, AC anti-Scl-70, anticentrômero, complemento, VHS, PCR, enzimas musculares, função hepática/renal/ perfil lipídico: normais;
- Avaliação oftalmológica, US/RNM quadril direito, RNM coxa direita: dentro da normalidade;

- US de coxa direita: espessamento difuso e homogêneo da pele no terço proximal da coxa, sobretudo em sua face anterior, ausência de lesões nodulares associadas.

Conduta: Solicitado aos familiares que trouxessem as biópsias realizadas nos outros serviços e retorno pra análise histopatológica da lesão e discussão a respeito da condução clínica do caso (FIGURA 5 a 8).

FIGURA 1

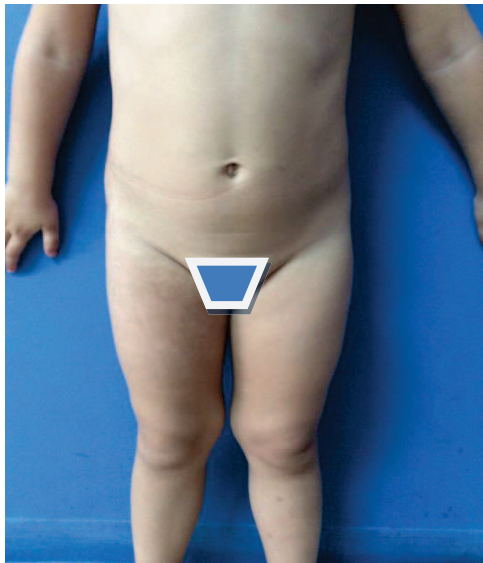

FIGURA 2

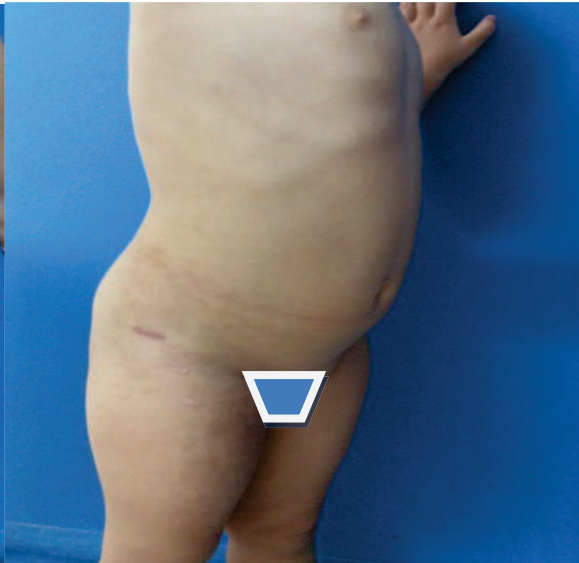


FIGURA 3

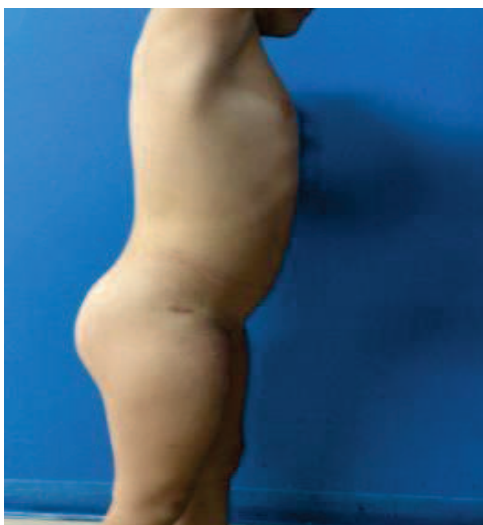


FIGURA 4

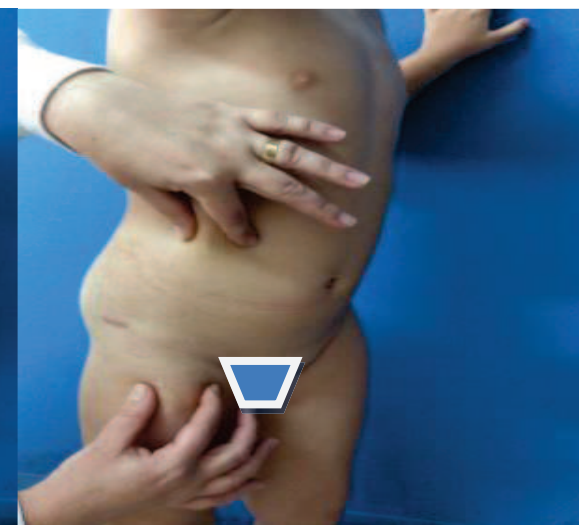

FIGURA 5: HE x2

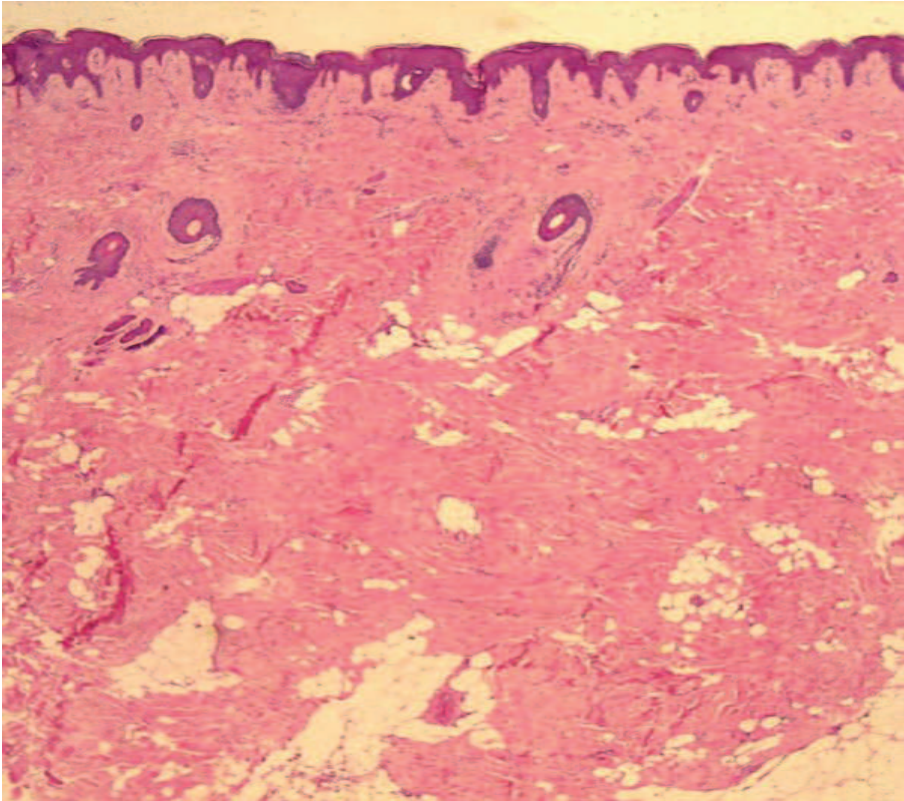


FIGURA 6: HE x2

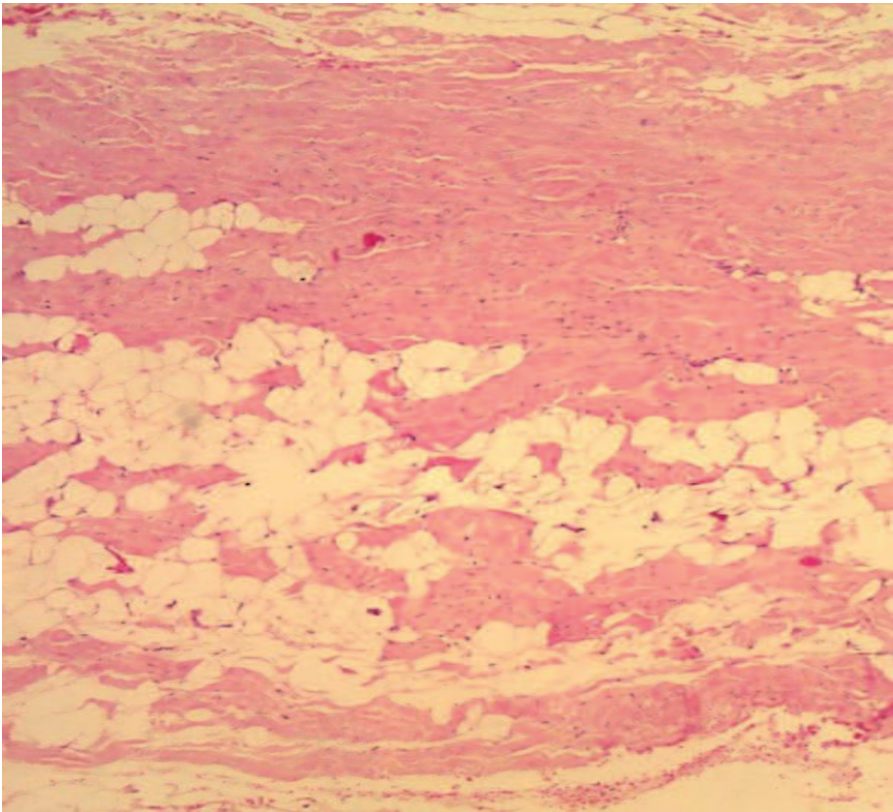


FIGURA 7 : HE x2

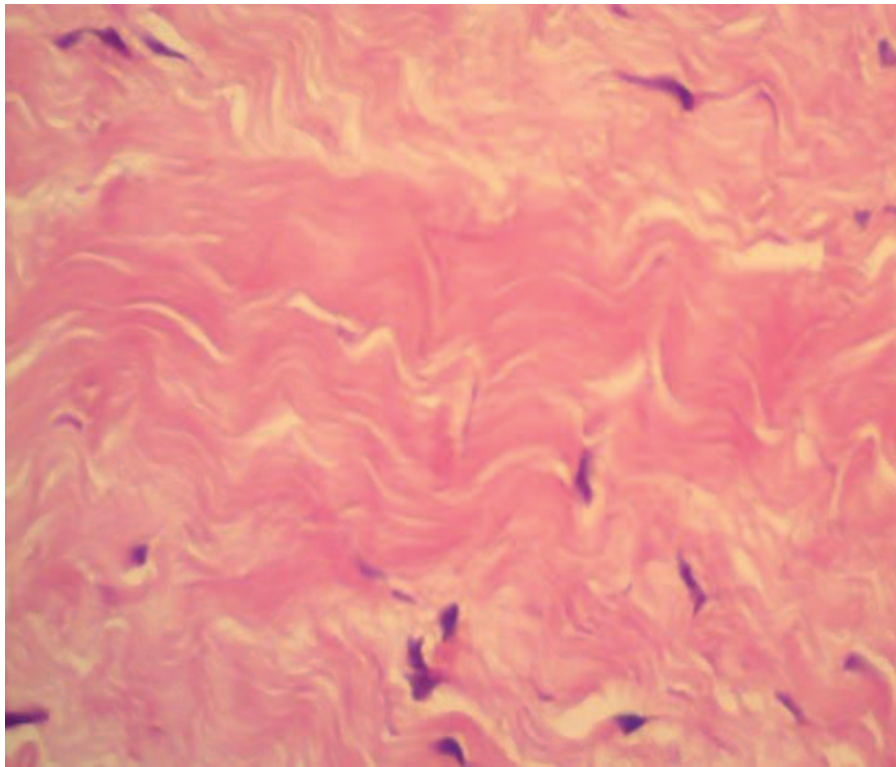


FIGURA 8 TRICRÔMICO DE MASSON x10

