

Identificação: JR, 69 anos, procedente de Reginópolis, aposentado (trabalhador rural), casado.

QP: “Lesão em pé esquerdo”.

HDA: Paciente em acompanhamento com a fisioterapia e ortopedia, por mal perfurante plantar (FIGURA 1) veio encaminhado ao ambulatório de dermatologia para avaliação de lesão verrucosa em face lateral e dorso do pé esquerdo, assintomática, com cerca de 6 meses de evolução.

HPP: Hanseníase, tratada em 1985, diabetes mellitus, cardiopatia, insuficiência venosa e gastrite.

H. Social: Negava etilismo e tabagismo.

Exame dermatológico: pápulas e nódulos coalescentes em face lateral e dorso do pé esquerdo, de coloração rósea e aspecto verrucoso (FIGURA 2).

Conduta: Realizada biópsia incisional em fuso da lesão (FIGURA 3 e 4), baciloscopia de pontos-índices, PGL-1 e Mitsuda.

FIGURA 1.

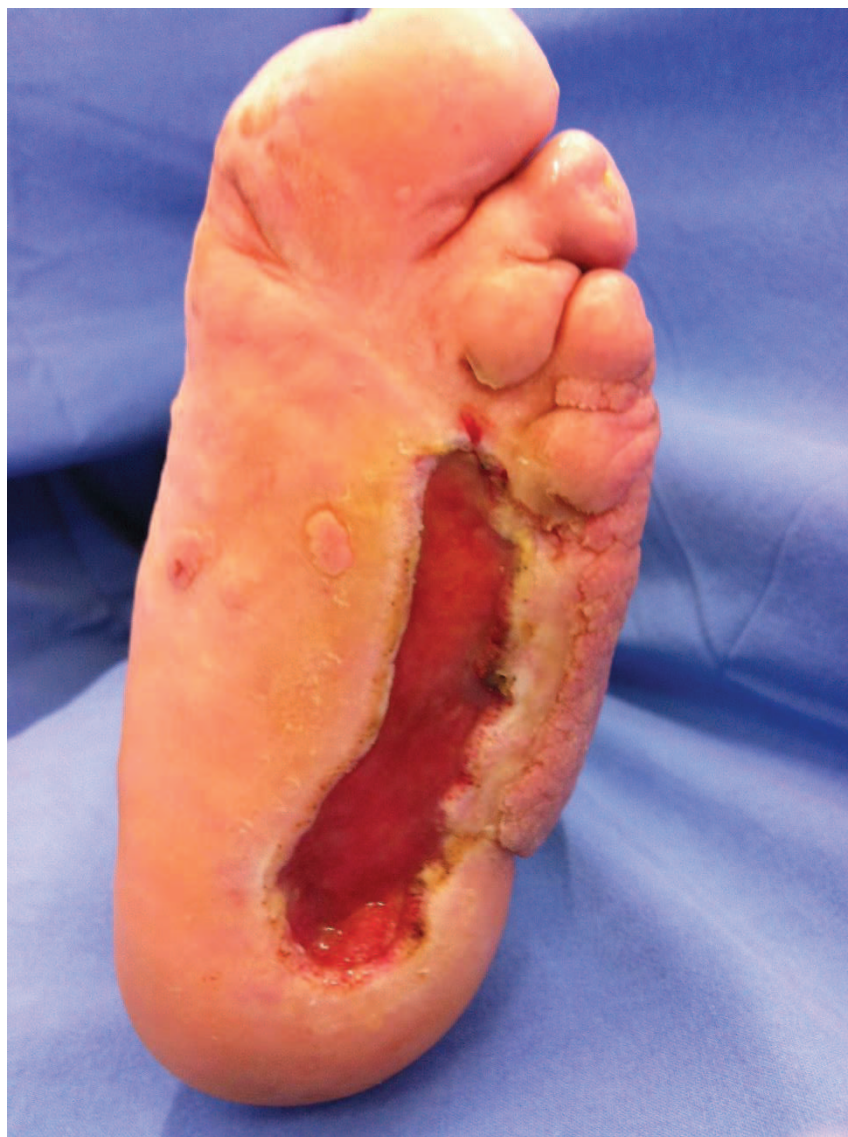

FIGURA 2.

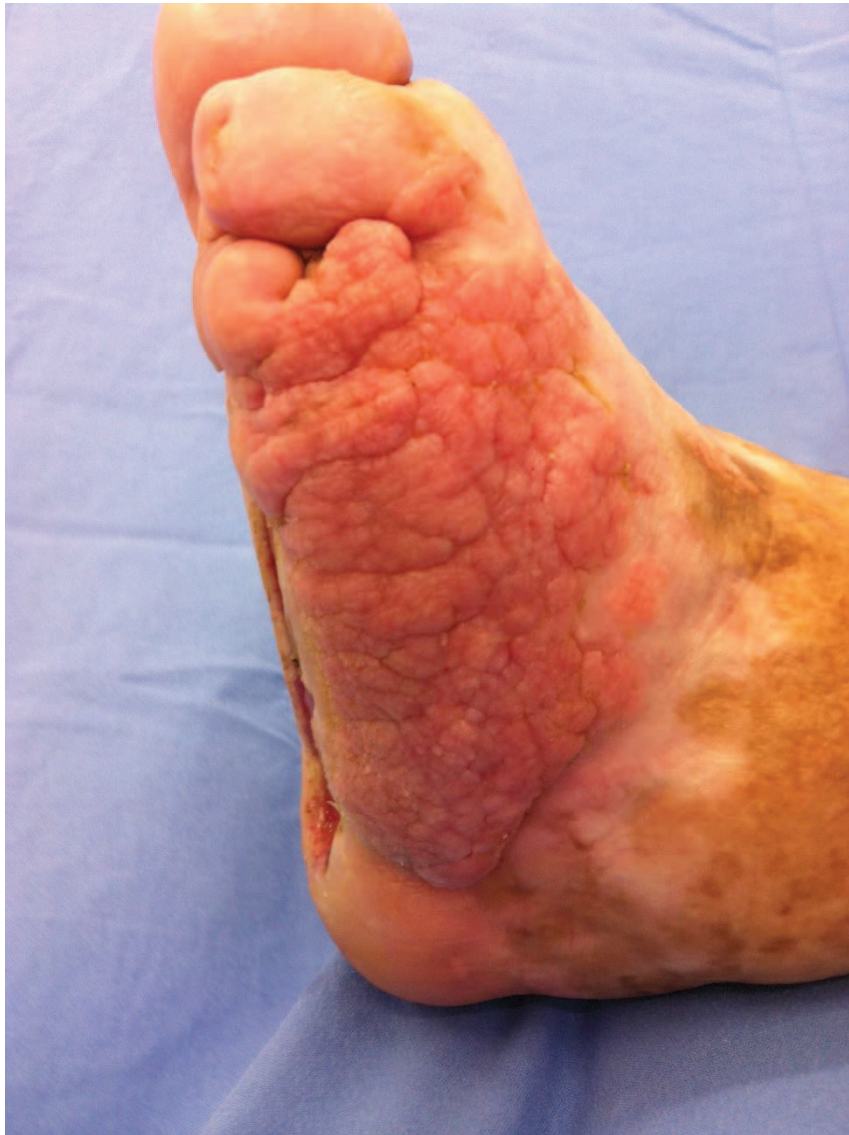

FIGURA 3. HE 2X.

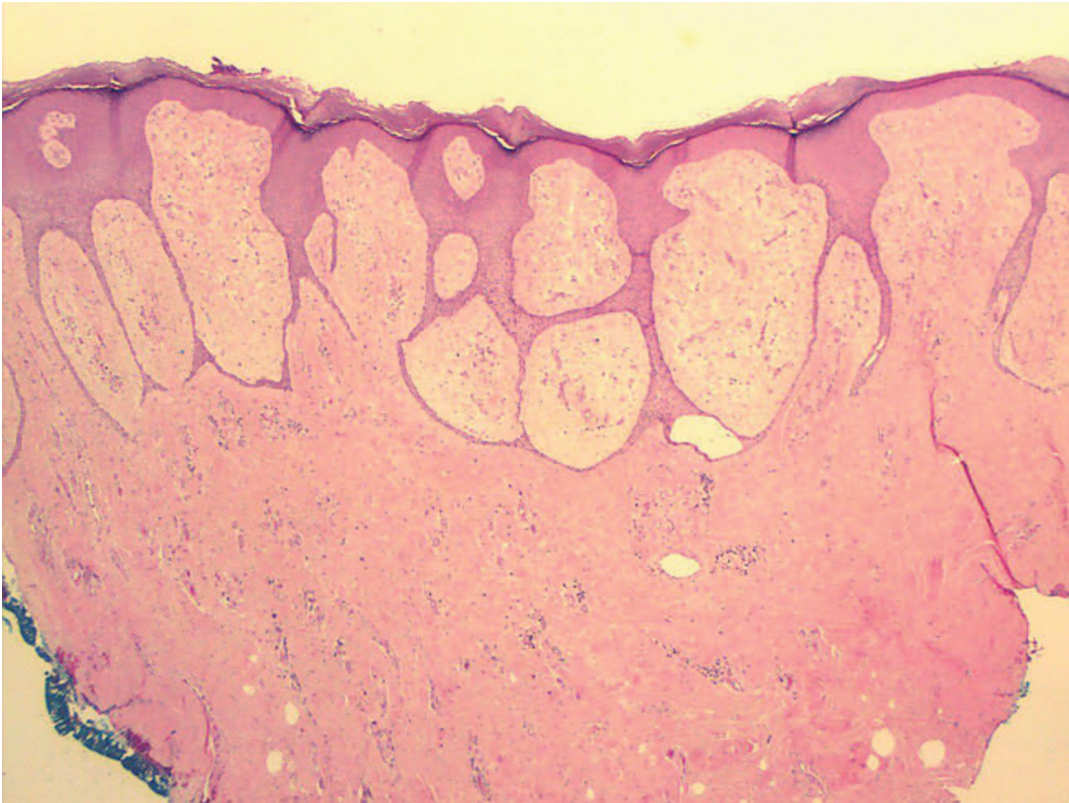


FIGURA 4. HE 20X.

