



## Artigo Original ●●●

# Realocação vertical da cicatriz umbilical em abdominoplastias do grupo IV de bozola e psillakis – padronização tática

*Vertical relocation of the umbilical scar in abdominoplasty of Bozola and Psillakis Group IV cases – standardization of procedures*

JOSÉ RENATO BARBIERI GALLO<sup>1</sup>

### RESUMO

**Introdução:** O umbigo é a única cicatriz natural visível do corpo. É parte essencial da estética abdominal, fato que torna a umbilicoplastia fundamental no sucesso da abdominoplastia. A posição e a naturalidade de contorno são os dois fatores mais relevantes na avaliação do resultado estético da cicatriz umbilical. Classificações e padronizações têm sido ferramentas importantes para aprimoramento do diagnóstico e refinamentos no tratamento dos distúrbios estéticos do abdome. Além disso, têm facilitado a reprodutibilidade dos procedimentos e servido de base para estudos comparativos. **Objetivos:** Apresentar a experiência do autor com uma padronização tática para o reposicionamento e reimplante da cicatriz umbilical em casos de abdominoplastias do grupo IV. Demonstrar a tática de realocação vertical do umbigo com detalhamento da nova posição, avaliar a qualidade do resultado obtido e o grau de satisfação das pacientes. **Métodos:** Vinte pacientes, todas do sexo feminino, foram submetidas ao procedimento entre maio de 2010 e maio de 2012. O período mínimo de acompanhamento foi de trinta dias e o máximo, de dois anos. Resultados: A maioria dos resultados foi considerada excelente, atingindo alto nível de satisfação das pacientes, sem apresentar grandes complicações. Não foram necessárias reintervenções. A técnica mostrou-se segura, simples e de fácil execução. **Conclusão:** A marcação e o planejamento cirúrgico, com a proposta de um limite caudal máximo para o reposicionamento da cicatriz umbilical, podem ser de grande valia tanto no auxílio aos diagnósticos mais complexos dos tipos de defeitos estéticos do abdome quanto nas indicações das técnicas de abdominoplastias mais adequadas ao tratamento.

**Descritores:** Umbilicoplastias; Abdominoplastias; Umbigo; Cicatriz Umbilical; Onfaloplastia.

### ABSTRACT

**Introduction:** The navel is the only natural visible scar on the body. It is an essential part of abdominal aesthetics, making umbilicoplasty critical for the success of abdominoplasty. The position and natural contour are the two important factors that are most relevant in evaluating the aesthetic result of the umbilical scar. Classifications and standards are important tools to improve the diagnosis and refine the treatment of abdomen aesthetic disorders. Furthermore, it has facilitated appro-

Instituição: Trabalho elaborado no Hospital Nilton Lins (HNL) e no Hospital CHECK UP, ambos na cidade de Manaus, com pacientes do consultório privado do autor.

Artigo submetido: 04/10/2013.  
Artigo aceito: 30/10/2013.

DOI: 10.5935/2177-1235.2014RBCP0016

1-Cirurgião Plástico – Membro Titular da SBCP – Doutor pela faculdade de medicina de São José do Rio Preto – FAMERP.

priate reproduction of the procedure and served as a basis for comparative studies.

**Objectives:** This study presents the author's experience with procedure standardization for repositioning and re-implantation of the umbilical scar in abdominoplasty group IV cases. The study demonstrates the navel vertical relocation technique, along with details of the new position, and assesses the quality of results obtained and the degree of patient satisfaction. Case studies and methods: Twenty female patients underwent the procedure between May 2010 and May 2012. The minimum follow-up period was thirty days and the maximum follow-up period was two years. **Results:** Most results were considered excellent, with a high level of patient satisfaction and no major complications. There was no need for re-intervention. The technique was shown to be safe, simple and easy to perform. **Conclusion:** The marking and surgical planning, with a proposed maximum end limit for repositioning of the umbilical scar, can be valuable both in aiding the most complex diagnoses of aesthetic abdomen defect types and evaluating the technical aspects of abdominoplasty that are most appropriate for treatment.

**Keywords:** Umbilicoplasties; Abdominoplasties; Navel; Umbilical Scar; Omphaloplasty.

## INTRODUÇÃO

As classificações e padronizações são instrumentos fundamentais para a evolução e propagação do conhecimento em suas diversas áreas. A Cirurgia Plástica, historicamente, também se utiliza dessas estratégias para consolidar-se como ciência de real e efetiva possibilidade de estudo e aprendizado.

Desde o final do século XIX, a abdominoplastia com ressecção ampla em sentido transversal<sup>1</sup> vem sendo realizada e aprimorada por cirurgiões do mundo inteiro. Contudo, somente em 1988, quando Bozola e Psillakis<sup>2</sup> desenvolveram uma classificação para as variações estéticas (de acordo com os erros anatômicos) existentes entre os abdômes, este procedimento cirúrgico alcançou e estabeleceu sua posição definitiva como prática de caráter científico e reprodutível.

Nos últimos anos, diversos fatores têm gerado grandes mudanças no perfil das pacientes candidatas à abdominoplastia. A maior abrangência e a precocidade do acesso à cirurgia plástica têm trazido aos consultórios e clínicas mulheres cada vez mais jovens, cujas alterações estéticas mostram-se mais leves, e nas quais os anseios por procedimentos menos agressivos e resultados mais naturais são maiores. Nesse contexto, as abdominoplastias do grupo IV ganharam importância não só pelo aumento da frequência como também pelas crescentes exigências de maior refinamento técnico, principalmente relacionado à cicatriz umbilical. Tais mudanças epidemiológicas também trouxeram consigo um maior número de casos de difícil diagnóstico, com erros anatômicos limitrofes entre dois grupos de classificação, principalmente entre os grupos IV e V, situação que coloca diante do cirurgião a complexa decisão de gerar ou não uma cicatriz cirúrgica em torno do umbigo.

Dentro da composição estética do abdome, o umbigo ocupa posição de destaque. Sendo assim, a umbilicoplastia tem papel fundamental no sucesso de qualquer abdominoplastia<sup>3</sup>. Várias técnicas de onfaloplastia<sup>4-11</sup> já foram descritas, contudo, o reposicionamento da cicatriz umbilical nunca obteve grande destaque, já que, na grande maioria dos casos, sua posição

é mantida, havendo apenas a preocupação com o contorno estético, a profundidade e a qualidade da cicatriz cirúrgica periumbilical. Apenas no tratamento dos abdômes do grupo IV, nos quais o umbigo ocupa posição muito alta, gerando prejuízo à proporção entre os segmentos supra e infraumbilical, verificamos uma real e efetiva mudança de posição da cicatriz umbilical. O umbigo é mobilizado em conjunto com o retalho abdominal, tornando desnecessária a confecção de cicatriz em mini-T e possibilitando uma cicatriz horizontal mais baixa e de melhor qualidade.

Os objetivos deste trabalho são: apresentar a experiência pessoal do autor, numa série de 20 (vinte) casos de abdominoplastias do grupo IV, nas quais a umbilicoplastia (reimplante da cicatriz umbilical) foi realizada seguindo uma proposta de padronização tática para a redefinição das duas características estéticas mais importantes do umbigo: posição vertical e contorno. Descrever de forma detalhada a realocação da cicatriz umbilical no sentido vertical com a proposição de uma altura mínima limite a ser respeitada. Avaliar, em conjunto com as pacientes, a qualidade dos resultados obtidos, atribuindo conceitos classificatórios (excelente, bom, regular e ruim) para a abdominoplastia como um todo e para o umbigo isoladamente.

## MÉTODOS

No período entre maio de 2010 e maio de 2012 foram selecionadas e operadas 20 (vinte) pacientes, todas do sexo feminino, com idades entre 26 e 42 anos (média de 34) e com histórico de pelo menos uma gestação. Os demais critérios de inclusão utilizados foram o desejo, por parte das pacientes, de melhora estética do abdome e o enquadramento, por parte do cirurgião, em um abdome do grupo IV, após o exame físico detalhado.

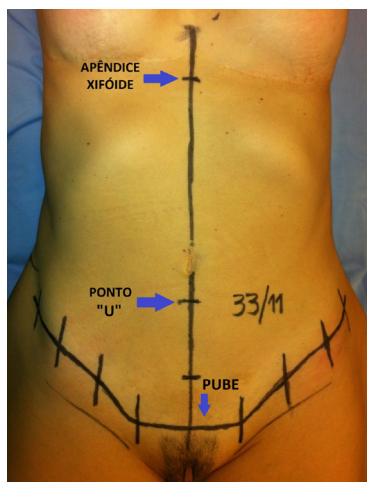
Os critérios de exclusão foram o sexo masculino, ausência de histórico de gestação, presença de cirurgias abdominais estéticas prévias e enquadramento do abdome em grupo "não-IV".

Todas as pacientes foram submetidas a um conjunto de exames pré-operatórios de rotina e passaram por avaliação de risco cirúrgico, feito por cardiologista, além de consulta pré-anestésica.

Os procedimentos foram realizados em hospitais privados, na cidade de Manaus, sempre pelo mesmo cirurgião e equipe. Todas as pacientes foram submetidas a anestesia do tipo bloqueio peridural com Levobupivacaína 2% associada a sedação endovenosa com Midazolam. A duração média das cirurgias foi de quatro horas, dependendo da realização (ou não) de lipoaspiração concomitante. Todas as pacientes utilizaram botas de compressão pneumática intermitente e foram submetidas a outras medidas de prevenção a fenômenos tromboembólicos quando necessário, de acordo com a estratificação de risco feita no pré-operatório.

### Técnica

A marcação, com caneta dermatográfica, foi feita com as pacientes em pé (pregas inguinais) e sentadas com o tronco levemente fletido para evidenciar as pregas cutâneas naturais do abdome, possibilitando assim demarcar a linha da incisão suprapúbica. Ainda em pé, a linha média do abdome foi marcada desde o apêndice xifoide até a sínfise púbica. Com a paciente em posição supina, foi tomada e anotada a medida do comprimento longitudinal do abdome (xifoide-sínfise) e demarcada, na linha média, a distância correspondente a um terço (1/3) dessa medida a partir da sínfise púbica – chamamos essa região de ponto "U" (figura 1). Essa distância denota a posição mais baixa onde a cicatriz umbilical poderá ser reimplantada após a retirada do fuso de pele, para que não haja prejuízo estético por mau posicionamento do umbigo. A diferença entre a distância sínfise-umbigo e a distância sínfise-ponto U, ou seja, a distância entre o ponto U e a cicatriz umbilical original, fornecerá uma ideia muito próxima da medida da maior amplitude do fuso de pele a ser retirado na abdominoplastia. Contudo, a definição exata do tamanho desse fuso dependerá das necessidades de cada paciente, de acordo com a flacidez, o tipo de pele, a presença de estrias e, principalmente, a quan-

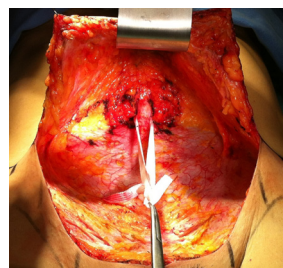


**Figura 1.** Linha média xifopúbica (33cm) e ponto "U" (1/3 da medida; 11cm da pube).

tidade de pele a ser mobilizada após o descolamento.

Nos casos em que havia panículo adiposo mais espesso na face anterior do abdome e/ou presença de gordura localizada em dorso e flancos, foi realizada lipoaspiração (úmida) dessas regiões após infiltração de solução de epinefrina 1:500.000UI.

A abdominoplastia propriamente dita foi iniciada com a incisão na região suprapúbica, avançando para as laterais sobre a demarcação feita previamente, e, seguindo a sequência usual, com abertura por planos e descolamento do retalho abdominal em plano supra-aponeurótico até a região do umbigo. O pedículo umbilical foi cuidadosamente isolado (figura 2) por meio de dissecação romba e, quando possível, as principais artérias paraumbilicais foram preservadas. Após o isolamento do pedículo, o umbigo foi então desinserido em plano anatômico justa-aponeurótico. Cuidado especial foi tomado com a eventual presença de pequenas hérnias umbilicais, que foram, nessa etapa, devidamente tratadas.



**Figura 2.** Pedículo umbilical dissecado e reparado para permitir desinserção cuidadosa e tratamento de eventuais hérnias.

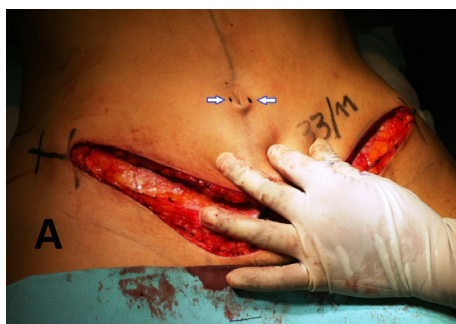Após a desinserção da cicatriz umbilical, o descolamento prossegue em sentido cranial até o apêndice xifoide. Nos casos em que não foi feita lipoaspiração na face anterior do abdome (panículo adiposo fino), o descolamento teve a mesma amplitude daquele realizado nas abdominoplastias do grupo V. Nas pacientes com panículo espesso, a lipoaspiração prévia limitou o descolamento a um túnel na linha média xifoubilical, cujos limites laterais foram os bordos mediais dos músculos retos do abdome, como preconizado por Célio Leão<sup>12</sup>. Completado o descolamento, foi realizada a plicatura dos músculos retos abdominais com duas linhas de sutura, uma com pontos simples e separados em "X" e outra com pontos contínuos cruzados, ambas com fio inabsorvível monofilamentado de Nylon zero (calibre do diâmetro), sendo corrigida a diástase. O retalho abdominal descolado foi então mobilizado em sentido crâniocaudal, com a paciente em posição de leve flexão (15°), e o excedente de pele foi retirado.

### *Umblicoplastia (reimplante do umbigo) – padronização tática*

Após a ressecção do fuso de pele, a cicatriz umbilical foi reposicionada e reinsertada na aponeurose, na linha alba. A definição da nova posição do umbigo foi feita de acordo com o descenso do retalho abdominal após a retirada da pele excedente. Contudo, essa posição, em hipótese alguma, deverá ser

mais caudal (mais baixa) que o ponto U marcado anteriormente, ou seja, a distância entre a sínfise púbica e a nova posição da cicatriz umbilical nunca deverá ser menor do que 1/3 do comprimento longitudinal do abdome (distância xifoide-sínfise), sob pena de grande prejuízo estético.

O método de fixação (reimplante) do umbigo padronizado neste trabalho consistiu em apenas um ponto capitonado que foi confeccionado com fio monofilamentado de Nylon 2.0 e apoiado em 1/4 de uma compressa de gaze estéril, embebida em pomada antibiótica e modelada em forma de bola. Os pontos de transfixação da agulha no retalho abdominal corresponderam às extremidades laterais (esquerda e direita) do diâmetro transverso do umbigo e a distância entre o local de entrada e saída da agulha na passagem pela aponeurose deve ser semelhante à da pele. Sendo assim, umbigos "maiores" ou "mais largos" tiveram pontos de transfixação mais distantes, mantendo suas características originais quanto ao tamanho da circunferência da cicatriz umbilical. (Figura 3)



**Figura 3.** Em A, marcação dos pontos de transfixação da agulha no retalho abdominal.

Concluída a umbilicoplastia, foi feita a revisão da hemostasia, os pontos de adesão do retalho à aponeurose (pontos de Baroudi) e posicionado o dreno de sucção. A abdominoplastia foi finalizada com a sutura, por planos, do retalho abdominal, sendo dada atenção especial ao plano de sutura da fáscia superficialis, para prevenir retrações e desnivelamento das cicatrizes. O dreno foi retirado num período de 5 a 10 dias (média de 7 dias) após o procedimento e o ponto capitonado foi removido por volta do 15º DPO. Após os primeiros 30 dias, as pacientes foram questionadas acerca da satisfação com o resultado estético do abdome e do umbigo, isoladamente, sendo pedido para que fosse atribuído por elas um conceito entre ruim, bom, muito bom ou excelente. Também por parte do cirurgião foi feita essa classificação.

## RESULTADOS

As pacientes dessa série de casos classificaram os resultados obtidos com a abdominoplastia como bons (5%), muito bons (35%) e excelentes (60%). Quando questionadas especificamente acerca do umbigo, a maioria absoluta (90%) classificou o aspecto estético da cicatriz umbilical como excelente. Os fatores naturalidade do contorno e ausência de cicatrizes foram os quesitos considerados mais importantes para o sucesso da cirurgia do umbigo.

Em todos os casos houve uma melhora muito significativa do aspecto estético do abdome e as correções dos erros anatômicos foram bem sucedidas. Em 90% das pacientes, a técnica de umbilicoplastia utilizada permitiu a manutenção das dobras de pele existentes na face interna da cicatriz umbilical, fato que deixou bastante satisfeitas as participantes da pesquisa. Nos 2 casos (10%) em que havia hérnia umbilical associada, foi observado um "apagamento» dessas dobras, deixando o resultado com menor grau de naturalidade em relação aos outros.

Nessa série não foram registradas complicações graves, tendo ocorrido apenas 1 caso (5%) de seroma, solucionado por meio de 3 punções e compressão local, não sendo necessária nenhuma reintervenção cirúrgica.

## DISCUSSÃO

A abdominoplastia é um dos procedimentos em Cirurgia Plástica com maior variedade de opções técnicas para sua execução. Durante pouco mais de um século de evolução<sup>4</sup>, vários métodos foram desenvolvidos, aprimorados e modificados. Paralelamente, porém sem deixar de ser parte fundamental nas abdominoplastias, a umbilicoplastia também tem sido alvo de muitos estudos e refinamentos técnicos, visto que as pacientes mostram-se cada vez mais exigentes quanto aos resultados estéticos da cicatriz umbilical nos procedimentos de correção abdominal.

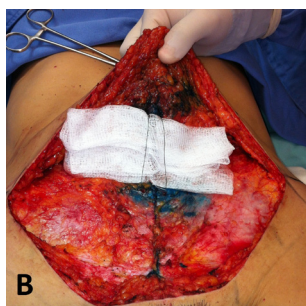
Muitas publicações já apresentaram uma grande quantidade de técnicas, porém a grande maioria refere-se às neo-onfaloplastias, nas quais a pele em torno do umbigo é incisada<sup>4-9,16,17</sup> ou a pele do umbigo é completamente excisada, criando-se um "umbigo falso"<sup>10,11</sup>. Contudo, nos casos classificados dentro do grupo IV, as incisões externas (em torno do umbigo) podem e devem ser evitadas e a posição da cicatriz umbilical sofre efetiva mudança, com deslocamento em sentido crâniocaudal, sendo de fundamental importância a definição da nova posição do umbigo. Diversos autores já tentaram definir a posição ideal para a cicatriz umbilical<sup>13-16</sup>. Como não há consenso, a análise da literatura permitiu a proposição de um ponto caudal limite (altura mínima) para o reposicionamento do umbigo, permitindo a retirada da maior quantidade de pele possível sem que haja prejuízo estético.

Dois grandes desafios têm sido colocados diante dos cirurgiões que desejam executar as abdominoplastias com umbilicoplastia: elaboração de um diagnóstico correto e obtenção de resultados cada vez mais naturais<sup>17</sup>.

Mesmo com o marco representado pela classificação das variações anatômicas dos abdômes, dividindo-as em cinco grupos<sup>2,18</sup>, que vêm norteando o diagnóstico dos distúrbios estéticos, existem situações em que a linha que separa um grupo de outro é muito tênue e repleta de armadilhas, principalmente para os menos experientes. Nesse contexto, o diagnóstico correto torna-se uma difícil tarefa e a busca por critérios objetivos que permitam a melhor decisão, alcança maior importância. Na demarcação apresentada neste trabalho, a previsão aproximada da quantidade máxima de pele que pode ser retirada sem que haja prejuízo para o reposicionamento do umbigo, ou seja, a medida obtida entre a posição original da cicatriz umbilical e o ponto U (ponto mais baixo para o reimplante) permite evitar erros mais

grosseiros no diagnóstico e serve como ponto de apoio para o enquadramento do abdome em um grupo IV ou V, naqueles casos em que a flacidez de pele é considerada intermediária (entre os 2 grupos). Também valiosa, a definição matemática da posição da cicatriz umbilical permite classificar o caso que se apresenta como pertencente ao grupo IV, excluindo desse grupo aqueles casos nos quais a posição original da cicatriz umbilical for igual ou menor que 1/3 da distância xifoide-pube.

Na busca pela naturalidade dos resultados, a técnica de umbilicoplastia padronizada neste estudo alcança extrema importância, já que o umbigo conserva suas próprias características peculiares após o reimplante. O umbigo normal possui "dobras de pele" em sua face interna, resultantes das "impressões" deixadas pelas estruturas vasculares nesse local, conectadas durante a vida intrauterina. O reimplante do umbigo, feito por meio de um único ponto capitonado<sup>18</sup>, além de ter mostrado grande segurança, rapidez e facilidade de execução, também revelou grande eficácia na manutenção dessas dobras, gerando significativo incremento da naturalidade dos resultados. A ausência de cicatrizes externas também permitiu o retorno, ao longo do tempo e pela ação da gravidade, do característico "capô superior" presente nas



**Figura 4.** Em B, passagem do fio pelo retalho abdominal e pela aponeurose na linha alba.

cicatrizes umbilicais<sup>19</sup>. (Figura 4)

A proposição de uma "altura mínima" (ponto mais caudal) para o reposicionamento do umbigo, apresentada neste trabalho, torna-se importante ferramenta nas abdominoplastias do grupo IV, podendo ser utilizada como referência objetiva tanto da máxima magnitude de tração a ser exercida no retalho quanto do limite da amplitude do fuso de ressecção de pele.

## CONCLUSÃO

A padronização tática proposta nessa série de casos permite a realização, com alto grau de segurança, das abdominoplastias em abdomes do grupo IV de Bozola e Psillakis. As táticas e refinamentos técnicos apresentados para a umbilicoplastia (mar-

cação e execução) são de grande relevância tanto no auxílio diagnóstico quanto na obtenção de resultados mais naturais.

## REFERÊNCIAS

- Kelly HA. Excision of the fat abdominal wall lipectomy. *Surg Gynecol Obstet.* 1910; 10: 229.
- Bozola AR, Psillakis JM. Abdominoplasty: a new concept and classification for treatment. *Plast Reconstr Surg.* 1998; 82(6): 983-93.
- Akbas H, Güneren E, Eroglu L, Uysal AO. Natural-looking umbilicus as an important part of abdominoplasty. *Aesth Plast Surg.* 2003; 27: 139-42.
- Lee MJ, Mustoe TA. Simplified technique for creating a youthful umbilicus in abdominoplasty. *Plast Reconstr Surg.* 2002; 109(6): 2136-40.
- Pfulg M, Van de Sijpe K, Blondeel P. A simple new technique for neo-umbilicoplasty. *Br J Plast Surg.* 2005; 58(5): 688-91.
- Massiha H, Montegut W, Phillips R. A method of reconstructing a natural-looking umbilicus in abdominoplasty. *Ann Plast Surg.* 1997; 38(3): 228-31.
- Furtado IR. Onfaloplastia: técnica "infinito". *Rev Bras Cir Plást.* 2011; 26(2): 298-301.
- Daher JC, Benedik A, Faria CA, Amaral J, Rodrigues-Neto JN, Cosac OM, et al. Umbilicoplastia: experiência com a técnica do minicirculo de pele. *Rev Bras Cir Plást.* 2011; 26(2): 302-5.
- Freitas JO, Guerreiro V, Sperli AE. Neo-onfaloplastia na dermolipectomia abdominal: técnica do duplo "V". *Rev Bras Cir Plást.* 2010; 25(3): 504-8.
- Ng JA. Abdominoplastias: neo-onfaloplastias sem cicatriz e sem excisão de gordura. *Rev Bras Cir Plást.* 2010; 25(3): 499-503.
- Amud R. Neo-onfaloplastia sem cicatriz. *Rev Bras Cir Plást.* 2008; 23(1): 37-40.
- Leão C. Curso de abdominoplastia. Chair man: Bozola AR: In: Anais do XXXVII Congresso Brasileiro de Cirurgia Plástica; 2000 nov 11-15; Porto Alegre-RS, Brasil.
- Abhyankar SV, Rajguru AG, Patil PA. Anatomical localization of the umbilicus: an Indian study. *Plast Reconstr Surg.* 2006; 117(4): 1153-7.
- Bozola AR. Abdominoplasty: same classification and a new treatment concept 20 years later. *Aesth Plast Surg.* 2010; 34: 181-92.
- Leão C. Lipodorsoabdominoplastias: 10 anos de experiência. *Rev Bras Cir Plást.* 2010; 25(4): 688-94.
- Pallua N, Markowicz MP, Grosse F, Walter S. Aesthetically pleasant umbilicoplasty. *Ann Plast Surg.* 2010; 64(6): 722-25.
- Mazzochi M, Trignano E, Armenti AF, Figus A, Dessy LA. Long-term results of a versatile technique for umbilicoplasty in abdominoplasty. *Aesth Plast Surg.* 2011; 35(4): 456-62.
- Bozola AR, Bozola AC. Abdominoplastias. In: Melega JM, Baroudi R, eds. *Cirurgia plástica fundamentos e arte: cirurgia estética.* Rio de Janeiro: Medsi; 2003. p. 609-23.
- Koshy CE, Taams KO. Umbilicoplasty. *Plast Reconstr Surg.* 1999; 104(4): 1203-4.

**Autor correspondente:**

**Dr. Renato Gallo**

Endereço: Rua B3, quadra I, número 06 - Conjunto Adrianópolis. Bairro Adrianópolis. CEP: 69.057-670. Manaus-AM.

E-mail: contato@renatogallo.com.br - Telefones: (92) 3236-5110 e (92) 8103-0003