

# Disfagia devido a osteofitose cervical: Relato de caso

## *Dysphagia due to cervical osteophytosis: Case report*

Rogério Martins Pires de Amorim<sup>1</sup>, Ana Caroline Siquara de Sousa<sup>1,3</sup>, Lucas Loiola Santos<sup>1</sup>, Maristella Reis da Costa Pereira<sup>1</sup>, José Fernando Guedes-Corrêa<sup>1,2</sup>

### RESUMO

Doenças degenerativas na coluna cervical são comuns nos pacientes idosos. Os autores apresentam caso de paciente do sexo feminino, 44 anos, com quadro de disfagia progressiva relacionada à osteofitose cervical anterior em C5-C6 e C6-C7. Esófagograma mostrou a compressão esofágica pelos osteófitos anteriores. O tratamento realizado foi brocagem dos osteófitos, discectomia cervical em dois níveis e artrodese cervical, resultando na remissão completa do sintoma. Embora seja uma causa incomum de disfagia, osteófito deve ser incluído como diagnóstico diferencial pois é uma causa tratável e reversível do sintoma.

**Palavras-chave:** osteófito; disfagia; doenças da coluna vertebral; vértebras cervicais.

### ABSTRACT

Degenerative diseases of the cervical spine are common in elderly patients. The authors present a case report of female, 44 years old, with progressive dysphagia due to anterior cervical osteophytes (C5-C6 and C6-C7). Esophagogram showed esophageal compression by anterior osteophytes. The treatment was removal of osteophytes by drill, cervical discectomy on two levels and cervical arthrodesis, resulting in complete remission of symptoms. Although it is an uncommon cause of dysphagia, osteophytes should be included in the differential diagnosis because it is a treatable and reversible cause of the symptom.

**Key words:** osteophyte; dysphagia; spinal diseases; cervical vertebrae.

<sup>1</sup>Divisão de Neurocirurgia. Departamento de Cirurgia do Hospital Universitário Gaffrée e Guinle (HUGG) – Escola de Medicina e Cirurgia do Rio de Janeiro, da Universidade Federal do Estado do Rio de Janeiro (EMC – UNIRIO), Rio de Janeiro, RJ, Brasil.

<sup>2</sup>Centro de Cirurgia de Nervos Periféricos. Instituto de Neurologia Deolindo Couto – Universidade Federal do Rio de Janeiro (INDC – UFRJ), Rio de Janeiro, RJ, Brasil.

<sup>3</sup>Serviço de Anatomia Patológica do Hospital Universitário Gaffrée e Guinle (HUGG).

**Endereço para correspondência:** Ana Caroline Siquara de Sousa, E-mail: anasiquara@gmail.com Universidade Federal do Estado do Rio de Janeiro, Hospital Universitário Gaffrée e Guinle, Rua Mariz e Barros nº 775, Tijuca, 20270-004 - Rio de Janeiro, RJ - Brasil

## INTRODUÇÃO

Na coluna cervical dos pacientes idosos é comum o acometimento por doenças degenerativas. Nessa população, a incidência de osteófitos cervicais anteriores (OCA) é de 20 a 30%.<sup>1,2</sup> As três doenças que mais comumente cursam com osteofitose cervical são doença degenerativa do disco intervertebral, hiperostose esquelética difusa idiopática (DISH) e espondilose anquilosante.<sup>3</sup> Apresentação clínica de osteófito cervical sob a forma de disfagia é rara sendo decorrente da compressão do esôfago.<sup>4</sup> Há aproximadamente cem casos descritos de disfagia causados por osteófitos, a maioria por DISH.<sup>5</sup>

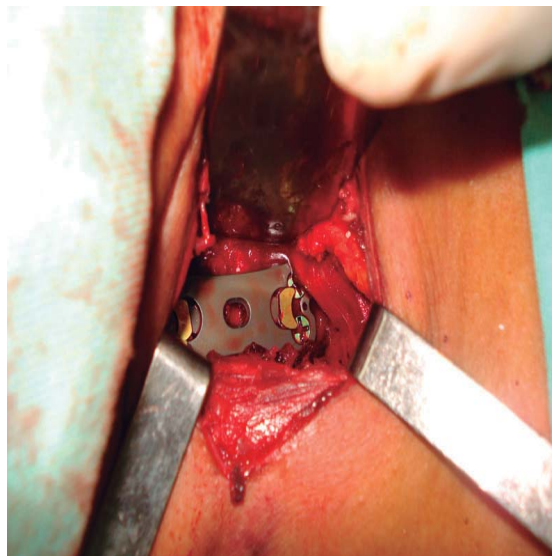
Relatamos caso de paciente jovem com quadro de disfagia relacionada a osteofitose que apresentou reversão completa dos sintomas após procedimento cirúrgico.

## RELATO DE CASO

Paciente do sexo feminino, 44 anos, apresentou quadro de disfagia progressiva (alimentos pastosos e depois sólidos) com evolução de doze meses, além de dor na região cervical. Sem dados relevantes na história patológica progressa. Exame neurológico sem anormalidades. Foram realizadas laringoscopia e endoscopia, sendo consideradas inconclusivas. Radiografia da coluna cervical e ressonância magnética mostraram osteofitose extensa e esofagograma com bário contrastado evidenciou obstruções que poderiam corresponder a osteófitos no nível de C5-C6 e C6-C7 que comprimiam acentuadamente o esôfago nesses níveis, sugestivos de DISH (Figura 1).

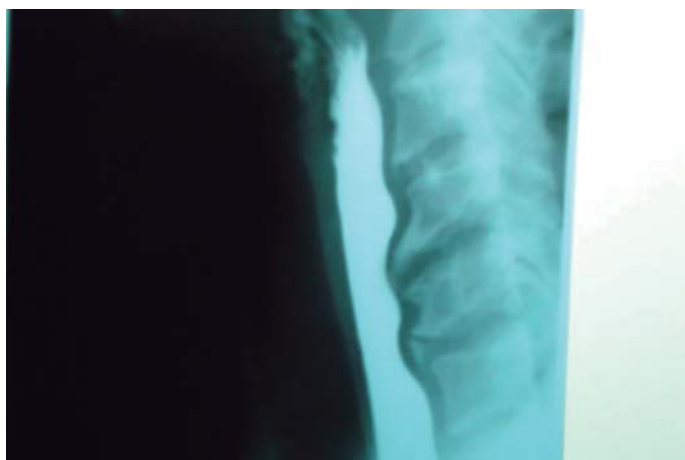A paciente foi submetida a cervicotomia com

acesso ântero-lateral clássico à coluna cervical, medialmente ao feixe vasculonervoso cervical. Sob controle radioscópico foi realizada brocagem dos osteófitos por broca cortante, dissectomia nos dois níveis e artrodese cervical com placa cervical e parafusos sob microscopia (Figura 2). A artrodese foi necessária porque os discos intervertebrais estavam completamente degenerados e foram ressecados.

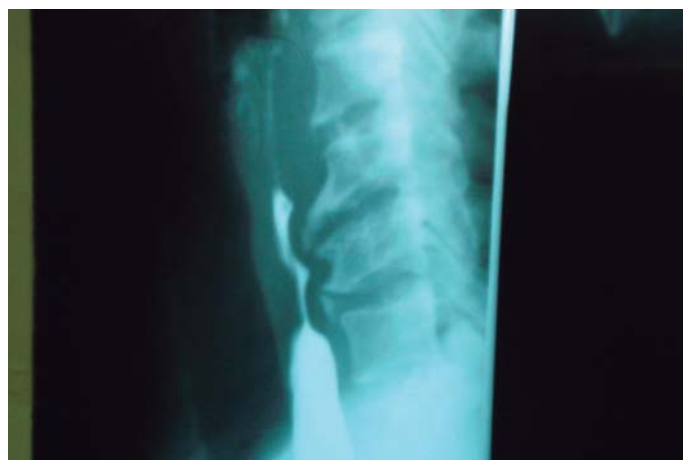

**Figura 2.** Foto cirúrgica mostrando instalação de placa cervical com quatro parafusos cervicais após ressecção de complexos disco-osteofitários.

Não houve intercorrências no pós-operatório. Vinte e quatro horas após o procedimento cirúrgico a paciente relatou melhora acentuada da deglutição e das dores cervicais. Em radiografia de controle três meses após a cirurgia observou-se a artrodese estável. Não foi realizado novo esofagograma porque a paciente se apresentou completamente assintomática.



**Figura 1.** Esofagograma de bário evidenciando obstruções em nível de C5-C7.



## DISCUSSÃO

Há uma grande variedade de quadros clínicos causados por osteófitos, a depender do seu tamanho e localização, que incluem: disfagia, dispnéia, globus, disфония, quadriplegia, obstrução do esôfago (como no caso apresentado), rouquidão, subluxação atlanto-axial, mielopatia cervical, lesão isquêmica da medula, estridor, síndrome do desfiladeiro torácico, síndrome de Horner, odinofagia e otalgia.<sup>1,6-9</sup> O osteófito pode acometer a coluna em qualquer nível, porém é mais comum em C5-C6.<sup>4</sup>

Os osteófitos nas vértebras C4 a C6 são os que podem causar algum tipo de dano ao esôfago, como no nosso relato.<sup>6,8,9</sup> Os mecanismos que explicam a ocorrência de disfagia são: obstrução mecânica; invasão de locais de relativa imobilidade do esôfago; inflamação nas estruturas vizinhas ao osteófito causando obstrução do órgão; fibrose e adesão com fixação no nível da cartilagem cricoide; espasmo cricofaríngeo; diminuição da motilidade da epiglote; dor e espasmo; lesões neurológicas secundárias (paralisia do nervo laríngeo recorrente por hiperostose); combinação desses mecanismos.<sup>1,3,4,6</sup> Alguns osteófitos são sintomáticos, e outros não, a depender do seu tamanho e posição em relação ao esôfago, além da reação inflamatória em tecidos adjacentes que pode causar compressão esofagiana por mecanismo indireto.<sup>4</sup>

O diagnóstico da etiologia de disfagia e sua avaliação podem ser feitos através de vários exames complementares como radiografia, tomografia computadorizada, ressonância magnética, eletromiografia, endoscopia, videofluoroscopia dinâmica, manometria e esofagograma de bário.<sup>6-9</sup> Entretanto, o melhor método para avaliar doenças da deglutição é videofluoroscopia. Esofagograma é necessário para evidenciar o estreitamento e compressão no esôfago de pacientes com osteofitose.<sup>4</sup> A laringoscopia e a endoscopia foram inconclusivas no nosso caso, mas são importantes para descartar outras causas de disfagia como *Candida sp*, herpes vírus e carcinomas.<sup>6-9</sup>

Kapetanakis et al relataram que se deve solicitar tomografia computadorizada para investigar o tamanho e morfologia do OCA e sua relação com o esôfago e a laringe.<sup>1</sup> A ressonância magnética também pode ser útil para evidenciar lesões inflamatórias e determinar o nível de compressão da cartilagem cricoide, ou evidenciar infecção e necrose da laringe. O esofagograma de bário exclui neoplasia e revela compressão e obstrução do esôfago, en-

quanto que a endoscopia é necessária para excluir doenças causando compressão intrínseca, devendo ser executada cuidadosamente para evitar lesão iatrogênica.<sup>1,4</sup> O diagnóstico de disfagia por OCA, portanto, é de exclusão.<sup>2</sup>

Há dois tipos de tratamento para a disfagia causada por osteófitos, o conservador e o cirúrgico.<sup>4</sup> O tratamento conservador utiliza desde anti-inflamatórios e esteroides a técnicas de acupuntura, fisioterapia de deglutição ou orientação dietética.<sup>1,2,4,6-8</sup> McGarrah e Teller descreveram bons resultados com o tratamento conservador, com relatos de remissão ou estabilização dos sintomas.<sup>3</sup> O tratamento cirúrgico (excisão dos osteófitos) é indicado para casos mais graves ou que não houve melhora com tratamento conservador, sendo curativo na grande maioria dos casos.<sup>1,3,4,10</sup> O manejo deve ser, pois, individualizado.<sup>6</sup>

Na série de Ozgursoy et al foram estudados 13 pacientes submetidos a remoção de OCA transcervical num período de dez anos e que não foram submetidos a outros procedimentos cirúrgicos em cabeça e pescoço.<sup>2</sup> A faixa etária estava compreendida entre 51-84 anos e a incidência entre homens e mulheres foi de 5,5:1. Em relação a videofluoroscopia com manometria utilizadas para diagnóstico, foram descritos OCA dos níveis C2 a C7, sendo o segmento mais envolvido C5 (dez em 13 pacientes) e o menos envolvido foi C2 (dois em 13). A única complicação pós-cirúrgica foi um hematoma que causou comprometimento parcial de via aérea, necessitando de entubação traqueal de emergência. Todos os pacientes realizaram tratamento conservador antes da cirurgia (dieta, anti-inflamatórios, relaxante muscular e terapia de deglutição) sem melhora.<sup>2</sup>

Nosso relato de caso apresenta algumas características incomuns em relação aos dados epidemiológicos comuns na OCA: a paciente relatada é do sexo feminino, tem menos de 50 anos, e apresentou disfagia moderada com acometimento das vértebras cervicais e doença degenerativa do disco intervertebral, porém sem distúrbios metabólicos ou outros fatores associados.

## CONCLUSÃO

Descrevemos paciente com causa rara de disfagia (compressão exofítica do esôfago) e faixa etária mais jovem (menos de 60 anos). A cirurgia foi curativa e a paciente apresentou evolução satisfatória, havendo remissão dos sintomas.

## CONFLITOS DE INTERESSE

Os autores declaram não haver conflitos de interesse a serem declarados.

## REFERÊNCIAS

1. Kapetanakis S, Vasileiadis I, Papanas N, Goulimari R, Maltezos E. Can a giant cervical osteophyte cause dysphagia and airway obstruction? A case report. *Wien Klin Wochenschr.* 2011;123:291-3.
2. Ozgursoy OB, Salassa JR, Reimer R, Wharen RE, Deen HG. Anterior cervical osteophyte dysphagia: manofluorographic and functional outcomes after surgery. *Head Neck.* 2010;32:588-93.
3. McGarrah PD, Teller D. Posttraumatic cervical osteophytosis causing progressive dysphagia. *South Med J.* 1997;90:858-60.
4. Uzunca K, Birtane M, Tezel A. Dysphagia induced by a cervical osteophyte: a case report of cervical spondylosis. *Chin Med J (Engl).* 2004;117:478-80.
5. Maiuri F, Stella L, Sardo L, Buonamassa S. Dysphagia and dyspnea due to an anterior cervical osteophyte. *Arch Orthop Trauma Surg.* 2002;122:245-7.
6. Akhtar S, O'Flynn PE, Kelly A, Valentine PM. The management of dysphasia in skeletal hyperostosis. *J Laryngol Otol.* 2000;114:154-7.
7. Calisaneller T, Ozdemir O, Tosun E, Altinors N. Dysphagia due to diffuse idiopathic skeletal hyperostosis. *Acta Neurochir (Wien).* 2005;147:1203-6; discussion 6.
8. Castellano DM, Sinacori JT, Karakla DW. Stridor and dysphagia in diffuse idiopathic skeletal hyperostosis (DISH). *Laryngoscope.* 2006;116:341-4.
9. Matan AJ, Hsu J, Fredrickson BA. Management of respiratory compromise caused by cervical osteophytes: a case report and review of the literature. *Spine J.* 2002;2:456-9.
10. Ozgocmen S, Kiris A, Kocakoc E, Ardicoglu O. Osteophyte-induced dysphagia: report of three cases. *Joint Bone Spine.* 2002;69:226-9.