

Influência da suplementação de nutrientes no metabolismo dos queratinócitos: estudo *in vitro*

Nutrient supplementation influence on keratinocytes' metabolism: an in vitro study

Autores:

Flavia Alvim S Addor¹

¹ Mestre em dermatologia pela Faculdade de Medicina da Universidade de São Paulo (USP) – São Paulo (SP); diretora técnica do laboratório de pesquisa clínica do Medcin Instituto da Pele – Osasco (SP), Brasil.

Correspondência para:

Dra. Flavia Alvim S Addor
Alameda das Bauhinias 176 - Tamboré 10
06544-540 - Santana de Parnaíba – SP

RESUMO

Introdução: O estilo de vida moderno muitas vezes leva a alimentação sem balanceamento de nutrientes. Algumas dessas substâncias interferem diretamente no metabolismo dos fâneros.

Objetivo: Avaliar a associação de vitaminas A, C, E e complexo B, zinco, magnésio e ferro, e seus efeitos no nível celular.

Métodos: Foi desenvolvido estudo experimental *in vitro* através de cultura de queratinócitos, com incubação de associação de nutrientes contendo ácido ascórbico, retinol, tocoferol, complexo B, zinco, magnésio e ferro nas doses diárias recomendadas.

Resultados: Houve aumento significativo da maturação celular em comparação ao controle.

Conclusão: a associação de nutrientes aumentou a maior expressão da síntese de queratina.

Palavras-chave: recomendações nutricionais; cabelo; unhas; queratinas.

ABSTRACT

Introdução: Modern lifestyles often lead to eating habits that lack a balance of nutrients. Some of those substances directly interfere with the metabolism of skin appendages.

Objective: To evaluate the combination of vitamins A, C, E, B complex, zinc, magnesium, and iron, and their effects at the cellular level.

Methods: A controlled *in vitro* study involved culturing keratinocytes, with the incubation of a combination of nutrients containing ascorbic acid, retinol, tocopherol, B complex, zinc, magnesium, and iron at daily recommended doses.

Results: There was a significant increase in cell maturation compared to the control.

Conclusion: The combination of nutrients caused an increase in the expression of keratin synthesis.

Keywords: nutritional policy; hair; nails; keratins.

Recebido em: 06/03/2011

Aprovado em: 10/05/2012

Trabalho realizado na Farmoquímica Laboratórios S/A – São Paulo (SP), Brasil.

Conflito de Interesses: Estudo *in vitro* patrocinado pela Farmoquímica Laboratórios S/A – São Paulo (SP), Brasil.

Suporte Financeiro: Estudo *in vitro* patrocinado pela Farmoquímica Laboratórios S/A – São Paulo (SP), Brasil.

INTRODUÇÃO

Atualmente existe um paradoxo com relação à nutrição. Por um lado, há amplo conhecimento científico sobre os nutrientes e sua importância na manutenção da saúde, bem como sobre suas fontes e necessidades diárias, sendo o valor nutricional de qualquer alimento, natural ou industrializado, amplamente estudado e divulgado.¹ Entretanto, o estilo de vida que remete às refeições rápidas e de fácil ingestão, a dietas e exercícios físicos muitas vezes realizados sem orientação adequada, leva a quadros de carência nutricional que resultam em sintomas e sinais clínicos muitas vezes de difíceis diagnóstico etiológico e tratamento.²

Assim, indivíduos com estado nutricional aparentemente normal ou mesmo com quadros de sobrepeso podem exibir carências nutricionais pontuais, de um determinado oligoelemento ou mesmo de algumas vitaminas.³

O aumento da expectativa de vida traz também uma série de peculiaridades no que diz respeito a doenças degenerativas, uso de drogas ou condições fisiológicas que afetam a absorção ou o aproveitamento dos nutrientes, causando deficiências muitas vezes subdiagnosticadas.⁴

Para estudar o papel dos nutrientes e seu real valor na qualidade da proliferação e diferenciação dos queratinócitos, o que repercute nas condições estruturais do fio capilar, tais como resistência e brilho, uma associação de vitaminas e oligoelementos foi avaliada em uma cultura de queratinócitos, (Figura 1) permitindo demonstrar a influência desse regime na multiplicação e maturação celular.

OBJETIVOS

O objetivo deste estudo experimental *in vitro* foi avaliar o efeito de uma associação de nutrientes (AN) contendo ácido ascórbico, retinol, tocoferol, complexo B, zinco, magnésio e ferro nas doses diárias recomendadas na proliferação e maturação queratinocítica.

MÉTODOS

Os queratinócitos humanos *ex vivo* foram semeados em frascos de 75cm², cultivados e expandidos em estufa úmida, a 37° C, em presença de 5% de CO₂, utilizando meio de cultura específico meio de cultura específico padrão. Ao atingir confluência, as células foram semeadas em placas de seis poços para incubação da AN e avaliação dos parâmetros propostos.

Após a semeadura, as células foram incubadas, pelo período de 96 horas, com duas concentrações não citotóxicas da AN, determinadas previamente através da técnica de MTT (prova do brometo de 3-(4,5)-dimetiliazolil -2,5 difeniltetrazólio) que é usada na identificação de viabilidade celular.⁵ As concentrações avaliadas neste estudo foram de 0,006% e 0,003%, além do controle.

As culturas celulares foram fotografadas antes (D0) e após 96 horas (D96) de incubação com a AN. Foi utilizado um microscópio invertido, cujo sistema de lentes permite a visualização em materiais espessos, como placas de culturas (DMIL, Leica, Germany), e as imagens foram capturadas pelo sistema DFC300 FX (Leica, Germany). Depois de fotografadas, as cul-

turas foram tripsinizadas, e as células de cada grupo foram contadas em câmara de Neubauer para a avaliação da maturação.

Análise estatística

A análise estatística foi realizada com a metodologia de análise de variância (ANOVA). O teste de Tuckey foi utilizado quando a análise de variância detectava diferenças significativas entre os grupos. Em todos os grupos estudados, foram considerados estatisticamente significativos aqueles cujos valores de p foram inferiores a 0,05.

Aspectos éticos

As condições experimentais adotadas, através da utilização de células humanas em condições ótimas de cultivo, foram conduzidas mediante aprovação do Comitê de Ética em Pesquisa da Faculdade de Ciências Médicas da Universidade Estadual de Campinas (Unicamp).

RESULTADOS

Maturação celular

No grupo de células-controle (não tratado) não se observou aumento significativo da maturação dos queratinócitos no tempo de 96 horas (Figura 2).

No grupo de células incubadas a 0,03% da NA, houve aumento das células exibindo estádios de maturação compatíveis com células espinhosas e granulosas, caracterizados pela presença de queratina terminal, conforme destacado pelas setas (Figura 3). Os mesmos achados caracterizam o grupo incubado a 0,06%, sem haver entretanto uma diferença significativa entre os grupos (Figura 4).

Proliferação celular

Embora tenha havido maior taxa de proliferação celular no grupo de maior concentração da AN, não houve diferenças significativas entre os grupos, conforme demonstra o gráfico 1.

DISCUSSÃO

As alterações nos cabelos e unhas podem ocorrer por estados carenciais primários ou também ser secundárias a patologias sistêmicas que levem à desnutrição, tais como quadros de má absorção (colite ulcerativa) tireoideopatias e neoplasias.⁶ Algumas condições mais comuns atualmente, como estados carenciais secundários à cirurgia bariátrica ou anorexia, também têm sido descritas com mais frequência.^{7,8}

Estado carencial que vem crescendo em prevalência é a denominada fome oculta. Essa carência nutricional é reconhecida como das mais comuns atualmente. Caracteriza-se pela carência de um ou mais micronutrientes no organismo, de forma crônica, não havendo sinais ou sintomas específicos. Quando há manifestações, normalmente ocorrem em tecidos de maior taxa metabólica e mitótica. O aparelho tegumentar portanto é comumente afetado por essa carência.⁹

Na fome oculta, embora haja muitas vezes dieta rica em carboidratos, lipídeos e mesmo proteínas, as reservas de vitaminas e minerais diminuem progressivamente.

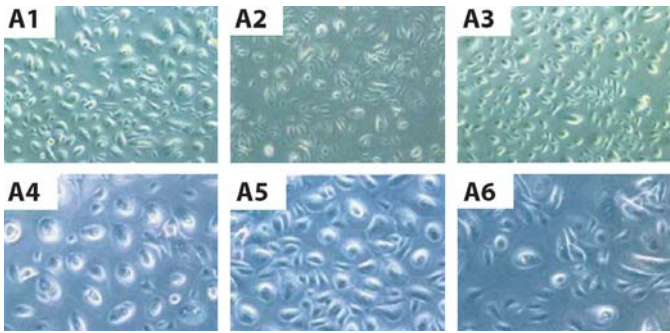


Figura 1: Cultura de queratinócitos, avaliação inicial. Grupo-controle. A1, A2 e A3 em aumento de 10X; A4, A5 e A6 em aumento de 20X

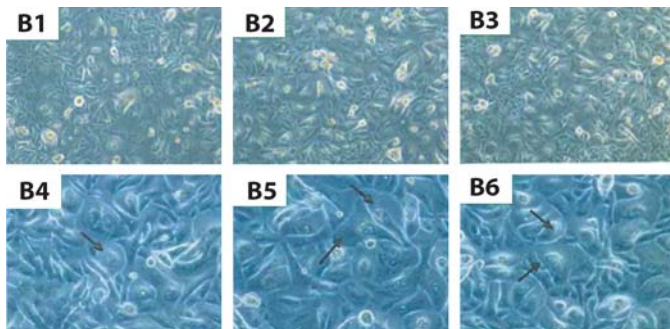


Figura 2: Cultura de queratinócitos, grupo-controle, após 96 horas. As setas representam queratina terminal. B1, B2 e B3: aumento de 10X; B4, B5 e B6: aumento de 20X

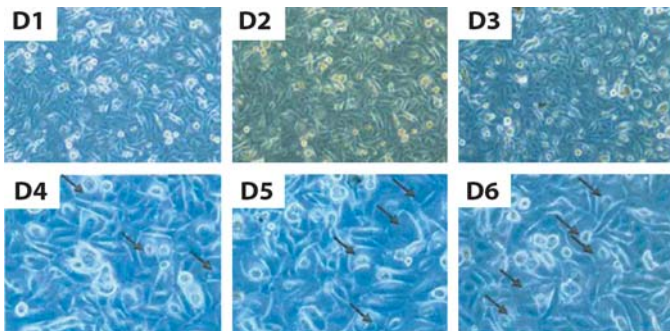


Figura 3: Cultura de queratinócitos, grupo tratado com solução nutriente a 0,003%, após 96 horas. As setas representam queratina terminal. D1, D2 e D3: aumento de 10X; D4, D5 e D6: aumento de 20X.

Cabelos e unhas são apontados na literatura como sede frequente de sinais característicos de estados carenciais.^{10,11}

Primariamente, há alterações da síntese proteica desses fâneros, que pode estar reduzida ou alterada em sua estrutura.

A queratina dos fâneros pode perder suas características químicas e físicas em situações de carência nutricional, com modificação do arranjo proteico, que reduz a retenção hídrica, levando a sinais como ressecamento e fragilidade tanto das unhas como das hastes capilares.

O perfil químico da unha normal é composto basicamente por queratina modificada, com baixo teor de água, além de

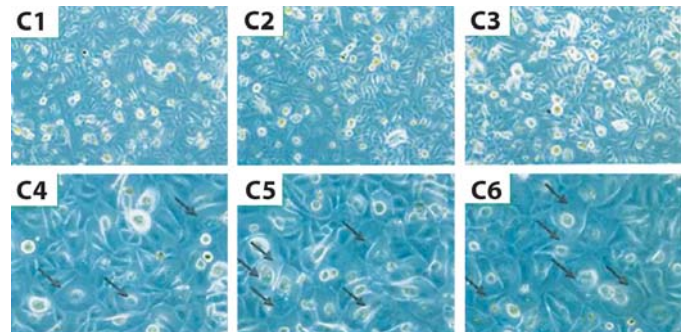


Figura 4: Cultura de queratinócitos, grupo tratado com solução nutriente a 0,006%, após 96 horas. As setas representam queratina terminal. C1, C2 e C3: aumento de 10X; C4, C5 e C6: aumento de 20X

conter enxofre, magnésio, cálcio, ferro, zinco, sódio e cobre.¹² Nas unhas, pode ocorrer alterações da consistência ungueal e perda da resistência, com onicosquizia e onicorrexe.¹³

As alterações podem variar desde distrofia, similar a onicomíose; podem ser observados unhas frágeis, estrias longitudinais, onicocriptose e eritema periungueal.¹⁴

Entidade frequente é a síndrome das unhas frágeis, sendo uma das causas apontadas a deficiência nutricional de vitaminas do complexo B e ferro. As unhas tornam-se quebradiças, e muitas vezes o problema torna-se crônico por não haver diagnóstico preciso.¹⁵

Os cabelos podem sofrer várias modificações de acordo com o grau e tipo de carência nutricional. Comumente, pode haver queda difusa de cabelos, de padrão frontal; os cabelos ficam mais opacos e há aumento da telogenização, além de redução da velocidade de crescimento dos fios.^{16,17}

Alterações na resistência da haste dos fios podem ser observadas, como tricorrexe, alterações na coloração e fraturas.^{18,19}

O eflúvio telógeno agudo ou mesmo crônico tem como causa comum a deficiência nutricional, sobretudo de vitaminas ou oligoelementos; são mais comuns em situações de maior estresse físico, como o puerpério, dietas ou síndromes de má absorção.^{20,21}

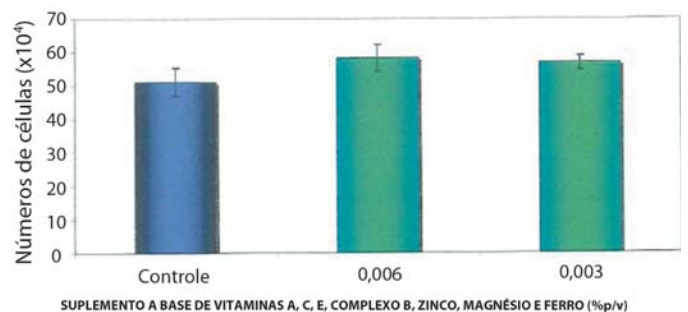


Gráfico 1: taxa de proliferação celular (número de células) de acordo com os tratamentos: controle, 0,006% e 0,003%

Nutrientes e fâneros

Algumas vitaminas e oligoelementos interferem diretamente no metabolismo dos fâneros, como cofatores de reações enzimáticas ou como elementos estruturais das unhas ou cabelos.^{22,23}

Vitaminas

Vitamina A (retinol): além de antioxidante, o retinol atua na regulação da proliferação e diferenciação dos queratinócitos, também dos anexos.²⁴

Vitamina E (Tocoferol): a ação amplamente antioxidativa do tocoferol está presente em grande parte das reações de síntese e metabolismo celular dos queratinócitos. Há evidências de correlação positiva entre o aumento da peroxidação lipídica e o agravamento de quadros de alopecia difusa, mas que ainda estão sob investigação.²⁵

Vitamina C (ácido ascórbico): também é potente antioxidante; atuando como cofator na colagênese, favorece a manutenção do suporte dérmico para os anexos epidérmicos. Estudos recentes sugerem que o L treonato, um metabolito do ácido ascórbico, exerce papel preventivo na alopecia de padrão androgênico por inibição da expressão andrógena na papila dérmica.²⁶

Complexo B: as vitaminas B1 (tiamina), B3 (niacina) B5 (ácido pantotênico) e B6 (piridoxina) têm papel essencial no metabolismo energético dos queratinócitos, atuando sobre a velocidade de proliferação celular.^{27,28} A niacina em particular também atua nos processos de síntese da melanina e do colágeno.²⁷ A piridoxina também exibe papel importante como cofator nos processos de proliferação celular dos queratinócitos, assim como a vitamina B12 (cianocobalamina).²⁹

A carência de vitamina B12 pode levar a quadros discrômicos em cabelos e unhas, que são totalmente reversíveis com a suplementação vitamínica.³⁰ A biotina é cofator essencial na síntese da queratina epidérmica, capilar e ungueal.³¹ Há evidências

da resposta positiva ao uso da biotina em suplementação no tratamento de unhas frágeis.³² O ácido fólico atua como coenzima no metabolismo de aminoácidos e síntese dos ácidos nucleicos, sendo fundamental nos processos de diferenciação e proliferação celular, também na epiderme.³³

Oligoelementos

Ferro: além de ser crucial nos processos de oxigenação celular, atua como cofator em vários processos enzimáticos do queratinócito. Sua deficiência pode manifestar-se em alterações morfológicas das unhas (coiloníquia).³⁴

Zinco: seu papel mais documentado é como coenzima na síntese e reparo dos ácidos nucleicos.³⁵ Sua carência está associada com perdas de cabelo difusas, reversíveis com a reposição.³⁶

Selênio: a ação é conjunta com a vitamina E, como cofator nos processos antioxidativos.³⁷

O nível de aproveitamento de nutrientes pelas células, sobretudo aquelas de maior taxa metabólica (proliferação e maturação), deve levar em conta a biodisponibilidade dessas moléculas bem como o perfil de associação com a finalidade de proporcionar efeitos sinérgicos entre vitaminas e oligoelementos. Portanto, associações de nutrientes sinérgicos aumentam o aproveitamento e portanto os efeitos.^{38,39}

CONCLUSÃO

A síntese de queratina tem sua qualidade e velocidade influenciadas pelo estado nutricional, sendo um dos primeiros tecidos a sofrer mudanças decorrentes de carências vitamínicas ou de alguns oligoelementos.

A oferta da associação de nutrientes nessas células demonstrou interferir positivamente na maior expressão da síntese de queratina, uma vez que ela tem a capacidade de atuar na aceleração da maturação dos queratinócitos. ●

REFERÊNCIAS

1. Viana, V. Psicologia, saúde e nutrição: Contributo para o estudo do comportamento alimentar. *Análise Psicológica*. 2002; 20(4):611-624
2. De Angelis, RC. Fome Oculta: bases fisiológicas para reduzir seus riscos através de alimentação saudável. São Paulo; Atheneu; 2001. 236 p.
3. Fuchs J. Alcoholism, malnutrition, vitamin deficiencies, and the skin. *Clin Dermatol*. 1999 ;17(4):457-61.
4. Van der Wielen RP, Löwik MR, Haller J, van den Berg H, Ferry M, van Staveren WA. Vitamin B6 malnutrition among elderly Europeans: the SENECA study. *J Gerontol A Biol Sci Med Sci*. 1996;51(6):B417-24.
5. Bernas T, Dobrucki J (April 2002). "Mitochondrial and nonmitochondrial reduction of MTT: interaction of MTT with TMRE, JC-1, and NAO mitochondrial fluorescent probes". *Cytometry*. 47 (4): 236-42.
6. Kaimal S, Thappa DM. Diet in dermatology: revisited. *Indian J Dermatol Venereol Leprol*. 2010;76(2):103-15.
7. Sarno Ryan A, Goldsmith LA. Nutrition and the skin. *Clin Dermatol*. 1996; 14(4):324.
8. Strumia R, Varotti E, Manzato E, Gualandi M. Skin signs in anorexia nervosa. *Dermatology*. 2001 ; 203(4):314-7.
9. Scrimshaw NS. Global and regional consequences of occult hunger. *Arch Latinoam Nutr*. 1994;44(4 Suppl 2):755-845.
10. Glorio R, Allevato M, De Pablo A, Abbruzzese M, Carmona L, Savarin M, et al. Prevalence of cutaneous manifestations in 200 patients with eating disorders. *Int J Dermatol*. 2000; 39(5): 348- 53.
11. Dittmar M, Dindorf W, Banerjee A. Organic elemental composition in fingernail plates varies between sexes and changes with increasing age in healthy humans. *Gerontology*. 2008;54(2):100-5.
12. Cashman MW, Sloan SB. Nutrition and nail disease. *Clin Dermatol*. 2010;28(4):420-5.
13. Nandedkar M, Scher K. An update on disorders of the nail. *J Am Acad Dermatol*. 2005;52(5):877-87.
14. Strumia R. Dermatologic Signs in Patients with Eating Disorders. *Am J Clin Dermatol*. 2005; 6(3): 166-73.
15. Costa IMC, Nogueira LSC, Garcia PS. Síndrome das unhas frágeis. *An Bras Dermatol*. 2007;82(3):26-37.
16. Tyler I, Wiseman MC, Crawford RI, Birmingham CL. Cutaneous manifestations of eating disorders. *J Cutan Med Surg*. 2002; 6(4): 345-53.
17. Trost LB, Bergfeld WF, Calogeras E. The diagnosis and treatment of iron deficiency and its potential relationship to hair loss. *J Am Acad Dermatol*. 2006;54(5):824-44.
18. Vasantha L, Srikantia SG, Gopalan C. Biochemical changes in the skin in Kwashiorkor. *Am J Clin Nutr*. 1970; 23(1):78-82.
19. McKenzie CA, Wakamatsu K, Hanchard NA, Forrester T, Ito S. Childhood malnutrition is associated with a reduction in the total melanin content of hair scalp. *Br J Nutr*. 2007; 98(1):15-49.
20. Harrison S, Sinclair R. Telogen effluvium. *Clin Exp Dermatol*. 2002 Jul;27(5):389-5.
21. Bouilly Gauthier D, Jeannes C, Dupont N, Piccardi N, Manissier P, Heinrich U, et al. A new nutritional supplementation is effective against hair loss and improves hair quality. *Eur J Dermatol*. 2008; 1003.
22. Prasad AS, Oberleas D, Rajasekaran G. Essential micronutrient elements. Biochemistry and changes in liver disorders. *Am J Clin Nutr*. 1970;23(5): 581-91.
23. Scheinfeld N, Dahdah MJ, Scher R. Vitamins and minerals: their role in nail health and disease. *J Drugs Dermatol*. 2006; (8):782-7.
24. Rushton DH. Nutritional factors and hair loss. *Clin. Exp Dermatol*. 2002; 27(5):396-404.
25. Naziroglu M, Kokcam I. Antioxidants and lipid peroxidation status in the blood of patients with alopecia. *Cell Biochem Funct*. 2000;18(3):169-73.
26. Kwack MH, Ahn JS, Kim MK, Kim JC, Sung YK. Preventable effect of L-threonate, an ascorbate metabolite, on androgen-driven balding via repression of dihydrotestosterone-induced dickkopf-1 expression in human hair dermal papilla cells. *BMB Rep*. 2010;43(10):688-92
27. Tarr JB, Tamura T, Stokstad EL. Availability of vitamin B6 and pantothenate in an average American diet in man. *Am J Clin Nutr*. 1981;34(7):1328-37
28. Surjana D, Halliday GM, Damian DL. Role of nicotinamide in DNA damage, mutagenesis, and DNA repair. *J Nucleic Acids*. 2010 Jul 25;2010. pii: 157591.
29. Shelley WB, Rawnsley HM, Morrow G 3rd. Pyridoxine dependent hair pigmentation in association with homocystinuria. The induction of melanotrichia. *Arch Dermatol*. 1972;106(2):228-30.
30. Niiyama S, Mukai H. Reversible cutaneous hyperpigmentation and nails with white hair due to vitamin B12 deficiency. *Eur J Dermatol* 2007; 17(6):551-2.
31. Tosti A, Piraccini BM, Sisti A, Duque Estrada B. Hair loss in women. *Minerva Ginecol*. 2009;61(5):445-52.
32. Hochman LG, Scher RK, Meyerson MS. Brittle nails: response to daily biotin supplementation. *Cutis*. 1993;51(4):30-5.
33. Folope V, Coëffier M, Déchelotte P. Nutritional deficiencies associated with bariatric surgery. *Gastroenterol Clin Biol*. 2007 ;31(4):369-77.
34. Cashman MW, Sloan SB. Nutrition and nail disease. *Clin Dermatol*. 2010;28(4):420-5.
35. Proksch E, Kölmel K. Zinc deficiency syndrome as a side effect of chelating agents. *Dtsch Med Wochenschr*. 1985;110(25):100-13.
36. Malanin K, Telegdy E, Qazaq H. Hair loss and serum zinc values among Arab females in Al Ain region, United Arab Emirates. *Eur J Dermatol* 2007; 17(5):44-67.
37. Tapiero H, Townsend DM, Tew KD. The antioxidant role of selenium and selenocompounds. *Biomed Pharmacother*. 2003 MayJun;57(34):134-44.
38. Perchellet JP, Abney NL, Thomas RM, Guislain YL, Perchellet EM. Effects of combined treatments with selenium, glutathione, and vitamin E on glutathione peroxidase activity, ornithine decarboxylase induction, and complete and multistage carcinogenesis in mouse skin. *Cancer Res*. 1987;47(2):477-85.
39. Richelle M, Sabatier M, Steiling H, Williamson G. Skin bioavailability of dietary vitamin E, carotenoids, polyphenols, vitamin C, zinc and selenium. *Br J Nutr*. 2006;96(2):227-38.