

# Efeito do chá de uxi (*Endopleura uchi*) na esteatose hepática

## *Effect of Uxi (Endopleura uchi) tea in hepatic steatosis*

Natasha Valois Castelo Branco<sup>1</sup>, Helber Freitas Alagia<sup>1</sup>, Francisco Marcelo Saraiva Luna<sup>1</sup>, Diego Miléo de Oliveira Freitas<sup>1</sup>, Fernando César Façanha Fonseca<sup>2</sup>, Francisca das Chagas do Amaral Souza<sup>3</sup>, Denise Moraes Lopes Galeno<sup>1</sup>, Rosany Piccolotto Carvalho<sup>1</sup>

Recebido da Universidade Federal do Amazonas.

### RESUMO

**OBJETIVO:** Avaliar o efeito da *Endopleura uchi* na esteatose hepática não alcoólica em ratos obesos. **MÉTODOS:** Foi realizada a indução da dislipidemia por meio do tratamento com ração à base de banha de porco. Foram utilizados 12 ratos machos pesando, em média, 250g. Esses animais foram divididos em dois grupos, com seis animais cada, formando o Grupo Controle e o Grupo Uxi, tratado com *Endopleura uchi*. Foram analisados ganho de massa corporal, consumo de ração, concentração plasmática de colesterol, triglicerídeos, HDL-c, LDL-c, VLDL, glicose, TGO e TGP. **RESULTADOS:** Os grupos que consumiram o chá de uxi tiveram redução significativa no ganho de massa corporal (75,9%), bem como na esteatose macro e microvesicular, sendo observada diminuição de 50% do grau da esteatose do grupo que ingeriu o chá de uxi. Além disso, nossos resultados também apresentaram redução da balonização hepatocelular e do infiltrado inflamatório, além do grau de fibrose presente em alguns casos. **CONCLUSÃO:** O chá de *Endopleura uchi* não alterou significativamente as concentrações das aminotransferases, mas reduziu significativamente os parâmetros histológicos relacionados à esteatose não alcoólica, além de redução no colesterol total, LDL.

**Descritores :** Obesidade/complicações; Fígado gorduroso; Medicina herbária; Fitoterapia

### ABSTRACT

**OBJECTIVE:** To evaluate the effect of “*Endopleura uchi*” in nonalcoholic hepatic steatosis in obese mice. **METHODS:** The induction of dyslipidemia was performed through treatment with a pork lard-based diet. Twelve male rats weighing 250 g on average were used. These animals were divided into 2 groups of 6 animals each, forming the Control Group and the Uxi group, treated with *Endopleura uchi*. The body mass gain, feed intake, plasma concentration of cholesterol, triglycerides, HDL-C, LDL-C, VLDL, glucose, AST, and GTP were analyzed. **RESULTS:** The groups using Uxi tea had a significant reduction in body mass gain (75.9 %), and a reduction in macro- and microvesicular steatosis, with a 50% reduction in the degree of steatosis being observed in the group that ingested Uxi tea. Furthermore, our results also showed a reduction in hepatocellular ballooning and inflammatory infiltrate, and in the degree of fibrosis present in some cases. **CONCLUSION:** The tea “*Endopleura uchi*” did not significantly alter the concentrations of aminotransferases; but it reduced the histological parameters related to nonalcoholic steatosis significantly, and reduced total cholesterol, LDL.

**Keywords:** Obesity/complications; Fatty liver; Herbal Medicine; Phytotherapy

### INTRODUÇÃO

A obesidade é o maior problema de saúde da atualidade e atinge indivíduos de todas as classes sociais, tem etiologia hereditária e induz a um estado de má nutrição, em decorrência de um distúrbio no balanceamento dos nutrientes, ocasionado, entre outros fatores, pelo excesso alimentar. O peso excessivo causa problemas psicológicos, frustrações e infelicidade, além de gama enorme de doenças lesivas. Esse problema também acomete crianças.

A obesidade tem representado, nas últimas décadas, um grande problema de saúde pública, sendo considerada uma epidemia global pela Organização Mundial da Saúde e o principal fator de risco para a obesidade na idade adulta. Nos últimos 10 anos, essa doença tem crescido em torno de 10 a 40% na maioria dos países europeus. No Brasil, acomete cerca de 30% das crianças, principalmente em famílias de média e alta renda.<sup>(1)</sup>

A obesidade está frequentemente associada com alterações morfológicas hepáticas, como esteatose, esteato-hepatite, fibrose e cirrose. A esteatose, ou fígado gorduroso, é a mais comum delas,

1. Instituto de Ciências Biológicas, Universidade Federal do Amazonas, Manaus, AM, Brasil.

2. Fundação Hospital Adriano Jorge, Manaus, AM, Brasil.

3. Laboratório de Alimentos e Nutrição, Coordenação Sociedade Ambiente e Saúde, Instituto Nacional de Pesquisas da Amazônia, Manaus, AM, Brasil.

Data de submissão: 25/09/2013 – Data de aceite: 03/10/2013

Conflito de interesses: não há.

Fontes de fomento: não há.

#### Endereço para correspondência:

Natasha Valois Castelo Branco

Universidade Federal do Amazonas

Avenida Rodrigo Otávio, 3.000 – Coroado

CEP: 69077-000 – Manaus, AM, Brasil

Telefone: (92) 8126-2910 –E-mail: natasha\_valois@hotmail.com

tendo maior frequência em mulheres, diabéticos, desnutridos graves, obesos com rápida perda de peso, cirurgia de *bypass* gastrointestinal, nutrição parenteral, doença hepática induzida por drogas entre outras.<sup>(2)</sup>

O desenvolvimento de esteatose hepática é o primeiro processo na fisiopatologia da doença. Pacientes obesos apresentam resistência periférica à insulina e níveis séricos desse hormônio elevados. Isso determina aumento do transporte de ácidos graxos do tecido adiposo para o fígado, desenvolvendo a esteatose – isso é denominado “primeiro impacto”.<sup>(3)</sup> A esteato-hepatite cursa com esteatose, que é a resposta mais comum aos estímulos hepatotóxicos, inflamação, necrose hepatocelular, balonização, corpúsculos de Mallory e fibrose perivenular.

O fígado gorduroso é consequência de um defeito metabólico na sequência entre a entrada dos ácidos graxos no hepatócito até a saída das lipoproteínas. Em outras palavras, isso significa um desequilíbrio entre a velocidade de formação e de liberação dos triglicerídeos. Assim, considera-se o acúmulo exagerado uma condição patológica, na qual o processo crônico pode causar alterações fibróticas, que ocasionam cirrose e disfunção hepática. Assim buscam-se medicamentos que tenham ação antioxidante para desacelerar esse processo. Existe um grande número de espécies vegetais em todo o mundo usadas desde tempos remotos na medicina popular dos diversos povos. Hoje, suas propriedades são estudadas nos laboratórios das empresas farmacêuticas, a fim de isolar as substâncias que lhes conferem propriedades medicinais e, assim, produzir novos fármacos.<sup>(4)</sup>

Há muito tempo, as ervas medicinais são usadas na cura de vários problemas que afligem a humanidade. Vários cientistas, médicos e estudiosos afirmam, há séculos, que existe a possibilidade de encontrar remédios para todo tipo de doenças nas plantas, bastando, para isso, descobrir as propriedades existentes nelas e o uso que pode ser feito, de acordo com a enfermidade a ser tratada.<sup>(2,4)</sup>

A Etnobotânica, aplicada ao estudo de plantas medicinais, como vem sendo praticada modernamente, trabalha em estreita relação com outras disciplinas, como, por exemplo, a Etnofarmacologia e a antropologia médica, na medida em que contextualiza o uso das plantas dentro de um “sistema” médico. A Etnobotânica aparece como uma vertente interdisciplinar que compreende o estudo e a interpretação do conhecimento, definição cultural, manejo e usos tradicionais dos elementos vegetais. Os estudos etnobotânicos vão além do que pode pretender a investigação botânica, uma vez que suas metas se concentram em torno de um ponto fundamental, que é o significado ou o valor cultural das plantas em determinada comunidade humana.

Na Amazônia, por falta de assistência médica, a população recorre à alternativa das preparações caseiras. Essa inclusão de pessoas que procuram as plantas medicinais dá-se pelo fato de elas serem adeptas da medicina natural ou pela exclusão de boa parte da população, que não condições financeiras de procurar assistência e tratamentos acompanhados pelo médico. Há muito tempo as ervas medicinal são usadas na cura de vários problemas que afligem a humanidade.<sup>(5)</sup>

O uchi amarelo, ou *Endopleura uchi* (Huber) Cuatrec, é um dos fitoterápicos usado em garrafadas como tratamento

anti-inflamatório. Em relação às partes da planta utilizada em garrafadas, observa-se que a casca representa 48,7%, sendo a parte da planta mais utilizada pelos raizeiros, seguida da raiz, com 18,5%, e sendo o capítulo (0,3%) a parte da planta menos utilizada.<sup>(5)</sup>

O objetivo deste estudo foi avaliar o efeito da *Endopleura uchi* na esteatose hepática não alcoólica em ratos obesos.

## MÉTODOS

Doze ratos adultos da espécie *Rattus norvegicus* machos da linhagem Wistar, com aproximadamente 250g±0,60 de massa corporal provenientes do Biotério do Instituto Nacional de Pesquisas da Amazônia (INPA) foram divididos em dois grupos de acordo com a dieta oferecida: Controle (GC) e Grupo Uxi (GU). Todos os animais foram mantidos em gaiolas individuais em condições ambientais controladas, sob temperatura de 24°C a 28°C e fotoperíodo de 12 por 12 horas. Água e a ração comercial foram oferecidas *ad-libitum*. A duração total do período experimental foi de 30 dias. O projeto de pesquisa foi submetido à avaliação do Comitê de Ética em Pesquisa da Universidade Federal do Amazonas para experimentação com animais, obtendo aprovação e liberação de sua execução mediante o protocolo número 037/2011.

## Procedimento experimental

No início do experimento, todos os animais receberam dieta hiperlipídica e água, sendo induzidos a obesidade e, consequentemente, à esteatose. A massa corporal foi acompanhada diariamente.

Após esta etapa, os animais foram divididos em dois grupos com seis animais cada, aleatoriamente. Ambos os grupos receberam ração comercial da marca Nuvilab CRI (Nuvital Indústria Brasileira Ltda., Colombo, PR, Brasil) e *ad libitum*; o GU foi submetido diariamente à ingestão de 1mL do chá de *Endopleura uchi* por meio de gavagem. O consumo alimentar e a massa corporal dos animais foram avaliados diariamente durante os 30 dias de tratamento. Ao final dos 30 dias de experimento, os 12 ratos foram anestesiados com solução composta (1:1) de cloridrato de xilazina (20mg/mL) e cloridrato de cetamina (50mg/mL). A dose a ser utilizada foi de 1mL/kg, via intraperitoneal (IP). Foi administrado oxigênio em um fluxo de 2L/minuto, fornecido sob campânula plástica semiaberta, de modo a encobrir parcialmente a cabeça do animal e permitir a livre troca gasosa com o meio ambiente. Após a indução anestésica foi feita a depilação da área a ser explorada, e os animais, então, foram colocados em posição supina sobre a prancha com isolamento térmico. Usando-se a técnica asséptica, foi realizada laparotomia mediana com homeostasia rigorosa dos vasos sanguíneos e, em seguida, foi coletado sangue da veia cava em todos os grupos. O plasma foi obtido por centrifugação, e alíquotas foram utilizadas para medir glicose, triglicerídeos, lipídios totais, colesterol e lipoproteína de alta densidade. Para estas medições, utilizaram-se kits comerciais Doles (Doles Reagentes - Suprimentos para área laboratorial de Análises Clínicas, Goiânia, GO, Brasil). Em seguida foi realizada

hepatectomia dos lobos médio e lateral esquerdo para análise histopatológica. Os fragmentos de tecido hepático foram fixados em formol a 10% e submetidos a colorações hematoxilina-eosina, segundo a rotina adotada no departamento de patologia da Universidade Estadual do Amazonas. As lesões histopatológicas que caracterizam a esteatose hepática são esteatose predominantemente macrovacuolar, balonização hepatocitária, focos de atividade inflamatória lobular com linfócitos e neutrófilos, podendo ou não haver intensidades variáveis de fibrose.

A histologia da biópsia hepática e seu diagnóstico anatomo-patológico de esteatose ou esteatoepatite, com ou sem fibrose, com ênfase na identificação das lesões e na utilização de critérios mínimos para o diagnóstico de esteatose hepática, teve como base a classificação de Brunt,<sup>(6,7)</sup> com um protocolo de avaliação histológica para determinar doença hepática gordurosa não alcoólica e esteatose hepática.

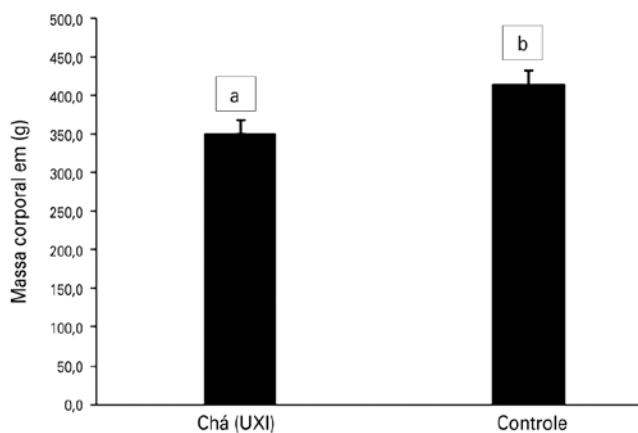
### Análise estatística

Para a análise estatística, foi usado o teste de análise de variância (ANOVA) one-way, seguido pelo teste de Tukey. As diferenças foram consideradas significativas quando  $p < 0,05$ .

### RESULTADOS

Ao comparar a massa corporal dos animais estudados (Figura 1), observou-se que o GC ( $p=0,031$ ) apresentou massa corporal significativamente maior do que os animais do Chá (Uxi) ( $p=0,015$ ).

Conforme a Tabela 1, o grau de esteatose hepática no grupo de animais que tomou o chá de *Endopleura uchi* foi significativamente menor do que no GC ( $p=0,001$ ). Dentre os animais que não tomaram o chá, todos tiveram grau 4 de esteatose (100%), enquanto que o grau de esteatose mais frequente entre os que tomaram o chá foi 1 (Zona 2, 3).



**Figura 1.** Massa corporal dos grupos estudados. Análise estatística do teste de Student. Valores apresentam diferença significativa para  $p < 0,05$ . Letras diferente entre os grupos são significativamente diferentes.

Quanto à atividade necroinflamatória, nos animais que fizeram uso do chá, o grau foi significativamente menor do que no grupo de animais que não tomaram ( $p=0,025$ ).

Quanto à análise bioquímica por grupo, observou-se que apenas para o HDL os valores não foram significativamente diferentes. Para todos os outros parâmetros, os valores no grupo que tomou o chá foram significativamente menores do que no GC (Tabela 2).

Quanto aos valores de transaminase glutâmica oxalacética (TGO) ( $p=0,13$ ) e transaminase glutâmico pirúvica (TGP) ( $p=0,37$ ), apresentados na Figura 2, não houve diferença significativa entre os valores dos grupos estudados.

### DISCUSSÃO

A dieta hiperlipídica exacerba o aumento da resistência insulínica, aumentando a síntese de ácidos graxos e o influxo destes para os hepatócitos. Baseando-se na teoria dos dois *hits*, observamos que o primeiro estímulo foi caracterizado pelo acúmulo de ácidos graxos nos hepatócitos, que suplantou sua capacidade de metabolização e exportação, resultando no aumento excessivo da quantidade de ácidos graxos para o fígado e favorecendo a infiltração gordurosa hepática; por outro lado, o excesso de ácidos graxos nos hepatócitos estimula a oxidação mitocondrial, aumentando a geração de espécies reativas de oxigênio (EROS),<sup>(8)</sup> o segundo estímulo para o desenvolvimento de inflamação e fibrose. Vários estudos têm demonstrado que as EROS estão aumentado na esteatose não alcoólica, enquanto os níveis de

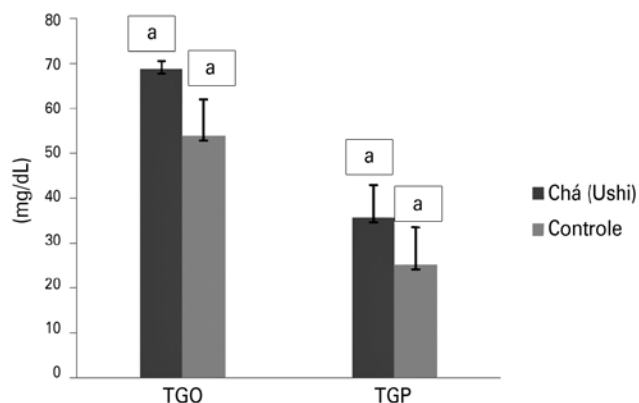
**Tabela 1.** Avaliação da esteatose hepática

Grau	n (%)
Chá uxi	
0	2 (33,3)
1 (zonas 2 e 3)	3 (50,0)
3 (zonas 2 e 3)	1 (16,7)
Controle	
4	6 (100)

**Tabela 2.** Comparação das médias dos exames bioquímicos dos grupos

Exame	Média por grupo		Valor de p
	Grupo Uxi	Grupo controle	
Colesterol total	85,63	192,67	<0,0001
HDL	39,50	49,0	0,111
Triglicerídeos	128,50	197,5	<0,0001
LDL	20,43	104,17	<0,0001
Glicose	162,30	195,23	0,044
VLDL	25,70	39,50	<0,0001

Valores apresentam diferença significativa para  $p < 0,05$ . VLDL: lipoproteína de muito baixa densidade.



**Figura 2.** Valores de transaminase glutâmica oxalacética (TGO) e transaminase glutâmico pirúvica (TGP) dos Grupos Controle e Uxi. Análise estatística do teste de Student. Valores não apresentam diferença significativa para  $p > 0,05$ .

antioxidantes (vitamina E e glutatona) estão diminuídos<sup>(9)</sup>. No presente estudo, nossa proposta foi avaliar os efeitos do chá de *Endopleura uchi* na inibição da esteato-hepatite induzida por dieta hiperlipídica em ratos Wistar, assim como avaliar a ação desta droga no estresse oxidativo hepático e na proteção da lesão hepatocelular.

Verificamos que a massa corporal do grupo que ingeriu chá reduziu 75,9%, o que provavelmente colabora com a redução da esteatose hepática não alcoólica.

O consumo diário e a pesagem após dieta hiperproteolípica mostraram aumento importante da gordura visceral, assim como alteração em seus dados bioquímicos como LDL, HDL, colesterol total, glicose, lipoproteína de muito baixa densidade (VLDL) e triglicérides, que sofreram grande aumento, excetuando-se por HDL, em que houve diminuição após utilização da ração. Os níveis plasmáticos elevados de colesterol podem estar relacionado com a captação hepática de colesterol.<sup>(10)</sup> Após exame histopatológico no fígado dos ratos pilotos alimentados com a ração hiperproteica e lipídica, verificou-se esteatose hepática evidenciada por patologista. O acúmulo de triglicérides hepáticos está intimamente relacionado com o desenvolvimento de lesões hepáticas.<sup>(11)</sup>

Observou-se perda de peso significativa no primeiro grupo tratado com uxi em relação ao GC, embora a ingestão alimentar não tenha sido diferente entre eles. No que se referem à bioquímica hepática, as aminotransferases reduziram-se significativamente no grupo tratado com solução de *Endopleura uchi*. Essas mudanças foram associadas à perda de peso no GU. Um ataque maior em ácidos graxos livres na membrana dos hepatócitos reduz a atividade mitocondrial,<sup>(12)</sup> como observado em nosso estudo. O acúmulo de gordura nos hepatócitos é resultado do metabolismo da gordura desequilibrado, como diminuição da oxidação lipídica mitocondrial e maior síntese de triglicérides. Portanto, o desenvolvimento de esteatose hepática está associado a valores elevados de estresse oxidativo e defeitos estruturais nas mitocôndrias,<sup>(13,14)</sup> e a seus impactos respiração mitocondrial.<sup>(14)</sup>

O GU sofreu substancial redução da esteatose. Após receberem dieta hiperproteolípica, os ratos desenvolveram esteatose macro e microvesicular difusa moderada, balonização hepatocelular e um infiltrado inflamatório difuso, além de focos de fibrose. No entanto, no modelo proposto com *Endopleura uchi*, a função hepática foi modificada, e as alterações foram encontradas tanto nas análises morfológicas, pela presença de tumefação e acúmulo de lipídeos intracelulares, quanto nos parâmetros plasmáticos, especificamente o colesterol.

Esse efeito foi associado a uma significativa redução do estresse oxidativo e à melhora da inflamação hepática evidenciada pela normalização das concentrações séricas das enzimas hepáticas.

Deste modo, o modelo deve servir como ferramenta para futuros estudos e farmacológicos da solução de *Endopleura uchi* para a avaliação de citotóxicos das EROS e substâncias potencialmente ativa descritos neste modelo.

## REFERÊNCIAS

- Soder RB, Baldisserotto M. Esteatose hepática na obesidade infantil: investigação por imagem. *Scientia Medica* [Internet]. 2009[citado 2016 jun 21];19(4):202-8. Disponível em: [revistaseletronicas.pucrs.br/ojs/index.php/scientiamedica/article/download/.../4741](http://revistaseletronicas.pucrs.br/ojs/index.php/scientiamedica/article/download/.../4741)
- Araújo LM, Santiago R, Oliveira DS, Nunes DS. Esteatose hepática em mulheres obesas. *Arq Bras Endocrinol Metab*. 1998; 42(6):456-60.
- Bueno NB, Silva MA, Melo IS, Ataíde TR, Oliveira SL, Sant'Ana AE. Perfil em ácidos graxos hepáticos de ratos com esteatose induzida pela dieta AIN-93 atenuada pela substituição parcial do óleo de soja por dieptanoína e trieptanoína. *Arq Bras Endocrinol Metab*. 2010;54(6):584-7.
- Dantas VS, Dantas IC, Chaves TP, Felismino DC, Silva H, Dantas DG. Análise das garrafadas indicadas pelos raizeiros na cidade de Campina Grande –PB. *Rev Biol Farm* [Internet]. 2008[citado 2015 out 11];3(1):7-13. Disponível em: [http://sites.uepb.edu.br/biofar/download/v3n1-2008/ANALISE\\_DAS\\_GARRAFADAS\\_INDICADAS.pdf](http://sites.uepb.edu.br/biofar/download/v3n1-2008/ANALISE_DAS_GARRAFADAS_INDICADAS.pdf)
- Dantas IC. O raizeiro e suas raízes: um novo olhar sobre o saber popular [dissertação]. Campina Grande, PB: Universidade Estadual da Paraíba; 2002.
- Brunt EM, Janney CG, Di Bisceglie AM, Neuschwander-Tetri BA, Bacon BR. Nonalcoholic Steatohepatitis: a proposal for grading and staging the histological lesions. *Am J Gastroenterol*. 1999;94(9):2467-74. Comment in: *Am J Gastroenterol*. 2000; 95(5):1370-1.
- Brunt EM, Neuschwander-Tetri BA, Oliver D, Wehmeier KR, Bacon BR. Nonalcoholic steatohepatitis: histologic features and clinical correlations with 30 blinded biopsy specimens. *Hum Pathol*. 2004;35(9):1070-82.
- Oliveira CP, da Costa Gayotto LC, Tatai C, Della Bina BI, Janiszewski M, Lima ES, et al. Oxidative stress in the pathogenesis of nonalcoholic fatty liver disease, in rats fed with a choline deficient diet. *J Cell Mol Med*. 2002;6(3):399-406.
- Chitturi S, Farrell GC. Ethio-pathogenesis of nonalcoholic steatohepatitis. *Semin Liver Dis*. 2001;21(1) 27-41.
- Hochgraf E, Mokady S, Cogan U. Dietary oxidized linoleic acid modifies lipid composition of rat liver microsomes and increases their fluidity. *J Nutr*. 1997; 127(5):681-6.
- Monsénego J, Mansouri A, Akkaoui M, Lenoir V, Esnous C,

- Fauveau V, et al. Enhancing liver mitochondrial fatty acid oxidation capacity in obese mice improves insulin sensitivity independently of hepatic steatosis. *J Hepatol.* 2012;56(3):632-9.
12. Yang S, Zhu H, Li H, Gabrielson K, Trush MA, Diehl AM. Mitochondrial adaptations to obesity-related oxidant stress. *Arch Biochem Biophys.* 2000;378(2):259-68.
13. Sanyal AJ, Campbell-Sargent C, Mirshahi F, Rizzo WB, Contos MJ, Sterling RK, et al. Nonalcoholic steatohepatitis: association of insulin resistance and mitochondrial abnormalities. *Gastroenterology.* 2001;120(5):1183-92. Comment in: *Gastroenterology.* 2001;120(5):1281-5.
14. Carabelli J, Burgueño AL, Rosselli MS, Gianotti TF, Lago NR, Pirola CJ, et al. High fat diet-induced liver steatosis promotes an increase in liver mitochondrial biogenesis in response to hypoxia. *J Cell Mol Med.* 2011;15(6):1329-38. doi: 10.1111/j.1582-4934.2010.01128.x.