

ORIGEM E DISTRIBUIÇÃO DO NERVO RETAL CAUDAL EM EQUINOS SEM RAÇA DEFINIDA

ORIGIN AND DISTRIBUTION OF THE CAUDAL RECTAL NERVE IN MIXED BREED HORSES

**Thalita Rocha BRITO¹; Bruno Gomes VASCONCELOS²;
Luciana Pedrosa IGLESIAS³; Amilton Cesar dos SANTOS³; Diego Carvalho VIANA³;
Vicente BORELLI⁴; Frederico Ozanam CARNEIRO E SILVA⁵**

1. Médica Veterinária pela Faculdade de Medicina Veterinária, FAMEV, Universidade Federal de Uberlândia, UFU, Uberlândia, MG, Brasil; 2. Professor Assistente A, Setor de Anatomia Animal, Instituto de Ciências da Saúde - ICS, Universidade Federal de Mato Grosso - UFMT, campus Sinop, Sinop, MT, Brasil. brunog_vet@hotmail.com; 3. Doutorandos em Anatomia dos Animais Domésticos e Silvestres, Faculdade de Medicina Veterinária e Zootecnia - FMVZ, Universidade de São Paulo - USP, São Paulo, SP, Brasil; 4. Professor Titular Aposentado, FMVZ - USP, São Paulo, SP, Brasil; 5. Professor Titular, FAMEV - UFU, Uberlândia, MG, Brasil.

RESUMO: Objetivou-se estudar a origem e distribuição do nervo retal caudal em 30 fetos de equinos sem raça definida provenientes do Frigorífico Pomar, Araguari-MG. Para isso, injetou-se formaldeído a 10% por meio de canulação da aorta descendente torácica e, posteriormente, o material foi mantido submerso na referida solução, por um período mínimo de 48 horas antes do início da dissecação. Para observação da origem do nervo citado, foram realizadas: uma incisão longitudinal ao longo da linha mediana ventral, desde a cartilagem xifóide do processo xifóide do osso esterno, até a borda caudal da sínfise pélvica; e duas outras incisões verticais, uma em cada antímero, até alcançar a linha mediana dorsal. Dessa forma, desarticulou-se a sínfise pélvica até atingir a cavidade pélvica, da qual foram retirados todos os órgãos. Para análise da distribuição dos ramos musculares, realizou-se uma incisão na pele do terço médio da perna e outra vertical na pele da face medial da coxa, estendendo-a da raiz do membro pélvico até a primeira incisão. Em sequência foram contornados a raiz da cauda, o ânus e os órgãos genitais externos, rebatendo-se então a pele e as fáscias das regiões glútea, coxa e perna. Os dados obtidos foram analisados através do teste de Tukey ($p < 0,05$). O nervo originou-se dos ramos ventrais dos nervos espinhais sacrais 3º (S3), 4º (S4) e 5º (S5); e distribuiu nos músculos: coccígeo, levantador do ânus, sacrocaudal medial ventral e esfíncter externo do ânus. Não houve diferença significativa entre a frequência dos ramos musculares e os antímeros, independente do número de ramos musculares ($p = 0,97$).

PALAVRAS-CHAVE: Anatomia. Inervação. Plexo lombossacral. Equino.

INTRODUÇÃO

A origem do nervo retal caudal pode apresentar-se de formas distintas, como descritos em equinos por Schwarze (1970), Ellenberger (1985), Ashdown e Done (1989), e Dyce et al. (2010), que citam que ele nasce dos ramos ventrais dos nervos espinhais de S4 e S5; Bruni e Zimmerl (1972) nos animais domésticos, relatam que ele origina de S4 porém pode ter influência de S5; e Schaller (1999) cita que de S3, S4 e S5. Ghoshal (1986) em equinos afirma que ele surge dos ramos ventrais dos nervos espinhais de S3 e S4.

Após sua emergência, o nervo retal caudal se relaciona com o nervo pudendo nos animais domésticos (SCHWARZE, 1970; ELLENBERGER, 1985; GHOSHAL, 1986; DYCE et al., 2010) e passa ventro e caudalmente ao nervo supra citado (BRUNI; ZIMMERL, 1972; GHOSHAL, 1986), enviando ramos para a porção terminal do reto, ânus, músculo esfíncter externo e pele circundante (SCHWARZE, 1970; BRUNI; ZIMMERL, 1972;

ELLENBERGER, 1985; GHOSHAL, 1986). Já Dyce et al. (2010) afirmam que esse nervo fornece fibras sensitivas ao reto, ânus e pele perianal.

Alguns autores citam que ele emite ramos musculares ao levantador do ânus (GHOSHAL, 1986), retrator do ânus (BRUNI; ZIMMERL, 1972), coccígeo (GHOSHAL, 1986) e semimembranoso (SCHWARZE, 1970; ELLENBERGER, 1985). Enquanto que Dyce et al. (2010) relatam que o nervo envia fibras motoras para a musculatura perineal estriada dorsal, incluindo o elevador do ânus.

Na fêmea, está descrito o envio de ramos aos lábios da vulva (BRUNI; ZIMMERL, 1972). Ghoshal (1986) acrescenta que ele fornece ramificações para a vulva, como os nervos labiais, e nos machos os ramos perineais superficiais recebem ligações dos nervos pudendos e emitem os nervos escrotais caudais, que se distribuem para a fáscia e pele do escroto, ao longo de sua superfície caudal.

De modo geral, os Compêndios de anatomia se restringem em fazer considerações ligeiras e

superficiais sobre o tema investigado, divergindo entre si. Nesse contexto, o presente trabalho dá sequência à descrição da anatomia do plexo lombossacral (SILVA et al., 2007; MARTINS et al., 2008; MORAES et al., 2008; IGLESIAS et al., 2012) da espécie em questão. Assim, esta investigação procura contribuir com o estudo da anatomia dos equinos, particularmente sobre o conhecimento do Sistema Nervoso Periférico destes animais, com o intuito de fornecer dados para cirurgia, clínica e áreas afins. O objetivo da pesquisa foi analisar o comportamento do nervo retal caudal, especialmente em relação à sua origem, distribuição e frequência.

MATERIAL E MÉTODOS

Foram utilizados 30 fetos de equinos sem raça definida, entre machos e fêmeas, obtidos do abate de fêmeas gestantes no Frigorífico Pomar, Araguari-MG.

As peças foram conservadas em congelador e descongeladas na temperatura ambiente. Após o descongelamento, os fetos foram fixados por meio de solução aquosa de formaldeído a 10%, por meio de canulação da aorta descendente torácica e posteriormente o material foi mantido submerso em uma solução de formaldeído de mesma concentração por um período mínimo de 48 horas antes do início da dissecação.

Para a observação da origem do nervo citado foram feitas: uma incisão longitudinal ao longo da linha mediana ventral, desde a cartilagem xifóide do processo xifóide do osso esterno, até a borda caudal da sínfise pélvica; e por meio de duas outras incisões verticais, uma em cada antímero, até alcançar a linha mediana dorsal. Dessa forma após a desarticulação da sínfise pélvica, atingimos a cavidade pélvica, da qual foram retirados todos os órgãos e tecidos adjacentes. A visualização dos ramos musculares derivados dos nervos, ocorreu através de secções transversais nos terços médios dos músculos glúteos superficiais, glúteos médios e glúteos acessórios, e posteriormente rebatidos.

Para a análise da distribuição dos ramos musculares, realizou-se uma incisão na pele do terço médio da perna e outra vertical na pele da face

medial da coxa, estendendo-a da raiz do membro pélvico até a primeira incisão. Em sequência foram contornados a raiz da cauda, o ânus e os órgãos genitais externos, rebatendo-se então a pele e as fâscias das regiões glútea, coxa e perna.

O trabalho foi aprovado pela Comissão de Ética na Utilização de Animais (CEUA) da Universidade Federal de Uberlândia (UFU), sob o protocolo de registro CEUA/UFU061/11. A nomenclatura adotada neste estudo foi de acordo com o International Committee on Veterinary Gross Anatomical Nomenclature (2012).

Os dados das disseções foram compilados através da frequência relativa. Para a análise dos resultados foi utilizado o programa Sigma-Stat® 3.5 e os dados foram analisados através do teste de Tukey ($p < 0,05$), comparando a frequência entre os ramos musculares e os antímeros, independente do número de ramos.

RESULTADOS

A origem do nervo retal caudal em equinos, em geral, esteve relacionado ao nervo pudendo, que ocorreu dos ramos ventrais dos 3º, 4º e 5º nervos espinhais sacrais em ambos antímeros. Assim, no antímero esquerdo o nervo retal caudal originou-se das raízes ventrais: de S3 e S4 (Figura 1A,B) em 90% dos animais; de S4 e S5 em 6,67% dos animais; e de S4 de 3,33% dos equinos. Já no antímero esquerdo foi formado pelas raízes ventrais: de S3 e S4 (80%), de S4 e S5 (13,33%) e de S4 (6,67%) (Tabela 1).

Após receber ramos de S3 a S5 que constituíram os nervos retais caudais, esquerdo e direito, passaram ventral e caudalmente ao nervo pudendo em direção ao ânus. Em seu trajeto, os nervos retais caudais emitiram ramos aos músculos: sacrocaudal medial ventral (Figura 1 B), levantador do ânus, coccígeo e o esfíncter externo do ânus (Tabela 2).

De acordo com a aplicação do teste de Tukey ($p < 0,05$), foi possível observar que não houve diferença significativa entre a frequência dos ramos musculares e os antímeros, independente de ramos musculares ($p = 0,97$).

Tabela 1. Tabela representativa da frequência relativa (%) dos ramos ventrais dos nervos espinhais sacrais 3° (S3), 4° (S4) e 5° (S5), que participam da formação do nervo retal caudal nos antímeros esquerdo (AE) e direito (AD) em fetos de equinos sem raça definida.

Origem	AE	AD
S3 e S4	90	80
S4	3,33	6,67
S4 e S5	6,67	13,33

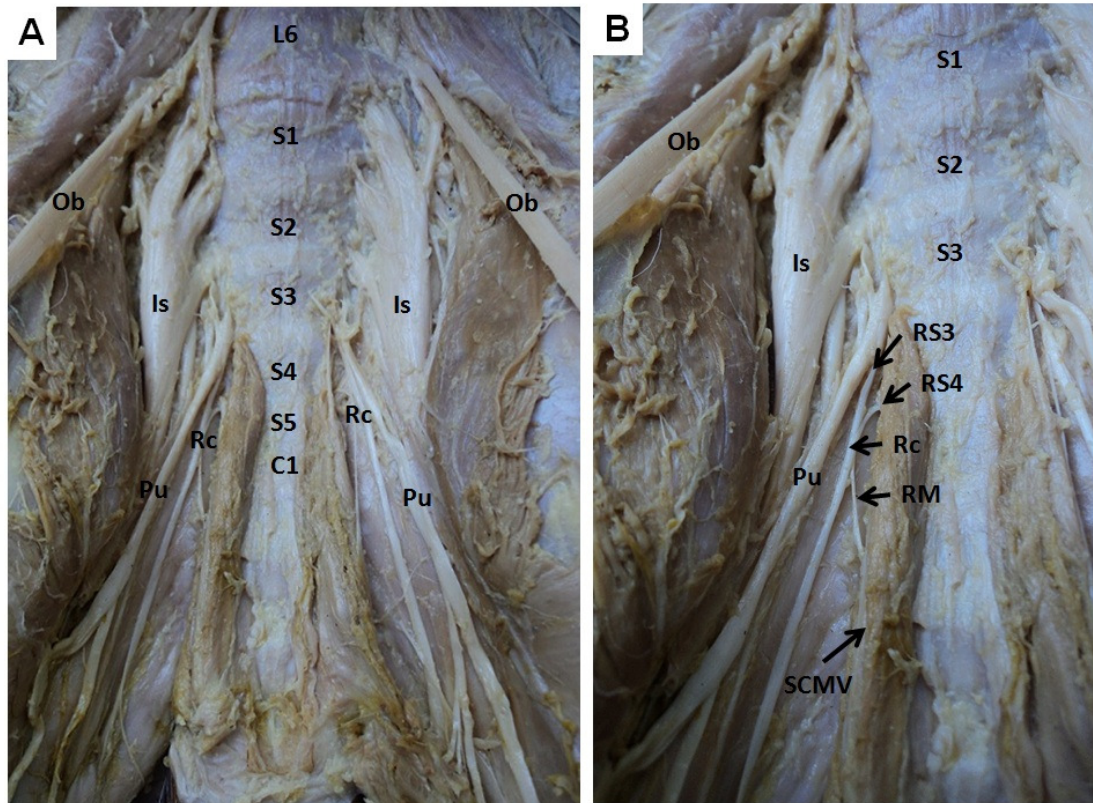


Figura 1. (A) Cavidade pélvica de equinos sem raça definida visualizando os nervos retal caudal (Rc), obturatório (Ob), isquiático (Is) e pudendo (Pu), a sexta vértebra lombar (L6), primeira, segunda, terceira, quarta e quinta vértebras sacrais (S1, S2, S3, S4 e S5, respectivamente), primeira vértebra caudal (C1). (B) Ramos ventrais do terceiro e quarto nervos espinhais sacrais (RS3 e RS4, respectivamente) e o ramo muscular (RM) para o músculo sacrocaudal medial ventral (SCMV).

Tabela 2. Tabela representativa da frequência relativa (%) da distribuição, em equinos sem raça definida, com os referidos desvios padrões, dos ramos dos nervos retais caudais nos antímeros esquerdo (AE) e direito (AD), nos músculos sacrocaudal medial ventral (SCMV), levantador do ânus (LA), coccígeo (COC) e esfíncter externo do ânus (EEA).

Número de ramos	SCMV		LA		COC		EEA	
	AE	AD	AE	AD	AE	AD	AE	AD
1	23,3	16,6	20	23,3	10	26,6	-	-
2	30	40	40	36,6	43,3	40	26,6	13,3
3	30	20	23,3	30	36,6	16,6	33,3	60
4	16,6	23,3	16,6	10	10	13,3	40	23,3
5	-	-	-	-	-	3,3	-	3,3
Média± desvio padrão	24,97± 6,41a	24,97± 10,38a	24,97± 10,38a	24,97± 11,36a	24,97± 17,50a	19,96± 13,95a	33,3± 6,7a	24,97± 24,73a

Médias com letras iguais comparando os antímeros indicam que não houve diferença estatística para Tukey (p<0,05), independente do número de ramos.

DISCUSSÃO

Encontraram-se divergências na nomenclatura do nervo retal caudal. Alguns Compêndios relatam como hemorroidal caudal (SCHWARZE, 1970; ELLENBERGER, 1985) e outros como hemorroidal posterior ou anal (BRUNI; ZIMMERL, 1972). De acordo com o International Committee on Veterinary Gross Anatomical Nomenclature (2012), recomenda-se utilizar o termo nervo retal caudal. Acreditamos que estas diferenças de nomenclaturas ocorreram pelas influências das terminologias de cada período. O International Committee on Veterinary Gross Anatomical Nomenclature (2012) informa ramos para os músculos coccígeo e levantador do ânus, sendo que nos cães esses ramos originam diretamente dos nervos sacrais. No suíno e equino, eles são inervados pelo nervo retal caudal. No ovino, usualmente são relacionados simplesmente com a origem do nervo sacral III e IV, mas talvez eles possam estar juntos com o nervo pudendo ou nervo retal caudal. Caso estes últimos estejam relacionados, forma-se então o chamado nervo hemorroidal médio. As informações dos equinos citados pela Nomina corroboram com os resultados obtidos nessa pesquisa.

Em equinos sem raça definida, o nervo retal caudal é constituído pela raiz ventral do quarto nervo espinhal sacral, podendo ter contribuições do terceiro e quinto. Vários relatos descrevem este fato, porém de forma superficial. Schwarze (1970), Ellenberger (1985), Ashdown e Done (1989), e Dyce et al. (2010) descrevem, em equinos, que este nervo é formado por S4 e S5. Bruni e Zimmerl (1972), nos animais domésticos, mencionam que ele origina de S4, porém pode ter influência de S5. Ghoshal (1986) em equinos relata que ele surge de S3 e S4. Já Schaller (1999) afirma que nos animais domésticos ele nasce de S3, S4 e S5. Com os resultados obtidos nesse estudo, observa-se que o nervo retal caudal origina-se geralmente de S3 e S4, conforme observado por Ghoshal (1986). Entretanto, com menor frequência pode se originar apenas de S4 ou de S4 e S5.

Após sua formação, Schwarze (1970), Ellenberger (1985), Ghoshal (1986) e Dyce et al. (2010) afirmam que o nervo retal caudal nos animais domésticos relaciona-se com o nervo pudendo. Bruni e Zimmerl (1972), e Ghoshal (1986) acrescentam que ele passa ventro e caudalmente ao nervo supra citado, conforme observado nessa pesquisa. O nervo retal caudal nos animais domésticos, envia ramos para a porção terminal do reto, ânus e pele perianal (SCHWARZE, 1970;

BRUNI; ZIMMERL, 1972; ELLENBERGER, 1985; GHOSHAL, 1986; DYCE et al., 2010). Nos fetos de equinos, não foi possível a observação dessas estruturas devido à metodologia proposta, que priorizou a observação da sua origem e distribuição muscular. Entretanto, notamos que essa proximidade dos percursos dos nervos, retal caudal e pudendo, resulta em locais de inervação semelhante, entre elas encontra-se a porção terminal do reto, ânus e pele.

Em equinos, Ghoshal (1986) e Dyce et al. (2010) citam que ele emite ramos musculares ao levantador do ânus. Ghoshal (1986) acrescenta a inervação do músculo coccígeo. Nos animais domésticos, foi verificado ramos musculares ao esfíncter externo (SCHWARZE, 1970; BRUNI; ZIMMERL, 1972; ELLENBERGER, 1985; GHOSHAL, 1986). Em geral, a presente pesquisa constatou resultados semelhantes aos encontrados na literatura.

Conforme citações de Schwarze (1970) e Ellenberger (1985) nos animais domésticos, o nervo retal caudal emite ramos ao músculo semimembranoso. Bruni e Zimmerl (1972) relatam a inervação do retrator do ânus e da vulva. Em equinos, Ghoshal (1986) informa que o nervo em questão fornece ramificações para a vulva, através do nervo labial, e nos machos os ramos perineais superficiais recebem ligações dos nervos pudendos. Diferentemente desses achados, o nervo retal caudal em equinos sem raça definida não emite ramos ao semimembranoso, retrator do ânus e vulva. Estas divergências de resultados, podem estar relacionadas com as idades dos animais avaliados, principalmente quanto ao músculo retrator do ânus e vulva. Haja visto, que as observações foram realizadas em fetos, ou seja, os órgãos genitais não apresentam desenvolvidos e funcionais. Assim, são necessárias investigações do nervo retal caudal em equinos adultos, para compreensão deste fato.

Nos animais domésticos, Bruni e Zimmerl (1972) informam que o nervo estudado inerva o músculo sacrococcígeo ventral. Entretanto, Ghoshal (1986), em equinos, relata ramos para o músculo sacrocaudal ventral lateral. De acordo com o International Committee on Veterinary Gross Anatomical Nomenclature (2012) podem ser utilizadas as duas terminologias, sacrocaudal ventral ou sacrococcígeo ventral. Acrescentamos que este músculo apresenta a porção lateral e a medial, sendo observado nos fetos de equinos o envio de ramos para o músculo sacrocaudal ventral medial. De acordo com a análise estatística, os achados do presente estudo revelaram que não houve diferença significativa entre a frequência dos ramos

musculares e os antímeros, independente do número de ramos musculares ($p=0,97$). Levando-se em consideração os fatos referentes à distribuição do nervo aludido em fetos de equinos sem raça definida, comparativamente pode-se dizer que sua distribuição se faz de forma semelhante entre os antímeros, direito e esquerdo. Entretanto, a frequência dos ramos musculares podem sofrer pequenas interferências, provavelmente gerada pela não presença de um fator racial específico. Assim, são necessários futuros trabalhos sobre o nervo estudado em equinos de raças, bem como de trabalhos que avaliem a relação do nervo com os órgãos genitais e a porção final do aparelho digestório, para o aprofundamento de sua compreensão.

CONCLUSÕES

Os nervos retais caudais em equinos sem raça definida originam-se dos ramos ventrais dos terceiro, quarto e quinto nervos espinhais sacrais; e emitem ramos aos músculos sacrocaudal medial ventral, levantador do ânus, coccígeo e esfíncter externo do ânus.

Estatisticamente, não houve diferenças significativas entre a frequência dos ramos musculares e os antímeros, independente do número de ramos musculares.

AGRADECIMENTOS

À Fundação de Amparo a Pesquisa de Minas Gerais (FAPEMIG) pela concessão da bolsa de iniciação científica e ao Frigorífico Pomar pela doação dos fetos para esse estudo.

ABSTRACT: The objective was to study the origin and distribution of the caudal rectal nerve in 30 fetuses of mixed breed horses from Frigorífico Pomar, Araguari/MG, Brazil. Formaldehyde at 10% were injected into the thoracic descending aorta and, subsequently, the material was kept immersed in this solution, for at least 48 hours before dissection. To find the origin of the mentioned nerve, we made: a longitudinal incision along the ventral midline, from xiphoid cartilage of the xiphoid process of the sternum bone to the caudal pelvic symphysis; and two vertical incisions, one at each antimere until reaching the dorsal midline. Therefore, we disarticulated the pelvic symphysis until the pelvic cavity, from which all organs were removed. To analyze the distribution of muscular branches, we made a incision in the skin of the middle leg and a vertical incision in skin of the medial thigh, extending it from the root of the pelvic limb to the first incision. In the following we circumvented the root of the tail, anus and genitalia, the hitting up the skin and fascia of the gluteal region, thigh and leg. Data obtained were analyzed using the Tukey test ($p<0.05$). The nerve originated from the ventral branches 3rd, 4th and 5th sacral spinal nerves (S3, S4 and S5, respectively); and distributed into the coccygeus, levator ani, medial ventral sacrocaudal and external anal sphincter muscles. There wasn't no significant difference between the frequency of muscular branches and antimeres, independently of the number of muscular branches ($p=0.97$).

KEYWORDS: Anatomy. Innervations. Lumbosacral plexus. Horses.

REFERÊNCIAS

ASHDOWN, R. R.; DONE S. H. **Atlas colorido de anatomia veterinária: o cavalo**. São Paulo: Manole, 1989, v. 2, p. 6.33-8.41.

BRUNI, A. C.; ZIMMERL, U. Sistema nervoso periférico. In: _____. **Anatomia degli animali domestici**. 2^a ed. Milano: Società Editrice Libreria, 1972, v. 2, p. 558-564.

DYCE, K. M.; SACK, W. O.; WENSING, C. J. G. Horse. In: _____. **Textbook of veterinary anatomy**. 4th ed. Rio de Janeiro: Saunders Elsevier, 2010, p. 563-585.

ELLENBERGER, B. Das Nervensystem, In: _____. **Handbuch der vergleichenden anatomie der haustiere**. Berlin: Springer Verlag, 1985, p. 900-919.

GHOSHAL, N. G. Nervos espinhais. In: Getty R. (Ed.) **Sisson e Grossman anatomia dos animais domésticos**. 5^a ed. Rio de Janeiro: Guanabara Koogan, 1986, v. 1, p. 620-641.

INTERNATIONAL COMMITTEE ON VETERINARY GROSS ANATOMICAL NOMENCLATURE.

Nomina anatomica veterinaria. 5^a ed. Hannover, Columbia, Gent, Sapporo: Editorial Committee, 2012, 139p.

IGLESIAS, L. P.; SILVA, F. O. C.; VASCONCELOS, B. G.; RIBEIRO, L. A.; HODNIKI N. F.; GOMES, L. R.; MIGLINO, M. A.; MELO, A. P. F. Distribuição do nervo fibular comum em fetos de equinos e descrição anatômica de pontos para bloqueio anestésico. **Pesquisa Veterinária Brasileira**, Rio de Janeiro, v. 32, n. 7, p. 672-676, 2012.

MARTINS, J. D.; SILVA, F. O. C.; MORAES, D. V.; SEVERINO, R. S. Origem e distribuição do nervo pudendo em fetos de equinos. **Horizonte Científico**, Uberlândia, v. 1, p. 1-9, 2008.

MORAES, D. V.; MARTINS, J. D.; SILVA, F. O. C.; DRUMMOND, S. S.; SEVERINO, R. S. Origem e distribuição do nervo femoral em equinos sem raça definida. **Horizonte Científico**, Uberlândia, v. 1, p. 1-10, 2008.

SCHALLER, O. Sistema nervoso, In: _____. **Nomenclatura anatômica veterinária ilustrada**. São Paulo: Editora Manole, 1999, p. 500-501.

SCHWARZE, E. Sistema nervioso. In: _____. **Compendio de anatomia veterinaria: sistema nervioso y organos de los sentidos**. Zaragoza: Acribia, 1970, v. 4, p. 78-90.

SILVA, F. O. C.; MORAES, D. V.; MARTINS, J. D.; DRUMMOND, S. S.; SEVERINO, R. S. Origem e distribuição do nervo obturatório em equinos sem raça definida. **Horizonte Científico**, Uberlândia, v. 1, p. 1-9, 2007.