

Caso Clínico

**Penfigoide ampoloso relacionado a vancomicina: a propósito de 2 casos**

**Bollous pemphigoid related to vancomycin: about 2 cases**

Víctor Raúl Wattiez Acosta<sup>1</sup>, María Gloria Mendoza Quevedo<sup>2</sup>, Luis Celías<sup>2</sup>,  
Victoria Beatriz Rivelli de Oddone<sup>1</sup>, Arnaldo Benjamín Aldama Caballero<sup>1</sup>

<sup>1</sup>Ministerio de Salud Pública y Bienestar Social, Centro Médico Nacional, Hospital Nacional, Departamento de Medicina Interna, Servicio de Dermatología.

<sup>2</sup>Ministerio de Salud Pública y Bienestar Social, Dirección de Anatomía Patológica. Asunción, Paraguay.

## RESUMEN

El penfigoide ampoloso es una enfermedad autoinmune, que se caracteriza por ampollas subepidérmicas, presentando en la inmunofluorescencia directa depósito principalmente de IgG en la zona de la membrana basal.

En su etiopatogenia además de los factores inmunológicos, intervienen factores genéticos y ambientales. Más de 30 fármacos son mencionados como causantes, desencadenantes o exacerbantes de la enfermedad.

La vancomicina, droga probadamente relacionada a la enfermedad IgA lineal, no es citada en estas listas, por lo que comunicamos 2 casos de penfigoide ampoloso, el primero causado y el segundo exacerbado por el uso de dicha droga.

**Palabras clave:** Penfigoide ampoloso, Penfigoide ampoloso por fármacos, enfermedades ampollosas desencadenadas por vancomicina.

## ABSTRACT

Bullous pemphigoid is an autoimmune disease, characterized by subepidermal blisters, presenting in the direct immunofluorescence deposit mainly of IgG in the area of the basement membrane.

In its etiopathogenesis in addition to immunological factors, genetic and environmental factors are involved. More than 30 drugs are mentioned as causing, triggering or exacerbating the disease.

Vancomycin, a drug that is probably related to linear IgA disease, is not mentioned in these lists, so we report 2 cases of bullous pemphigoid, the first caused and the second exacerbated by the use of said drug.

**Key words:** Bullous pemphigoid, Pemphigoid bullous by drugs, bullous diseases triggered by vancomycin.

### **Autor correspondiente**

Dr. Víctor Raúl Wattiez Acosta. Ministerio de Salud Pública y Bienestar Social, Centro Médico Nacional - Hospital Nacional. Itauguá, Paraguay  
Correo electrónico: wattiz@hotmail.com

Artículo recibido: 13 noviembre 2018

Artículo aceptado: 05 diciembre 2018

## **INTRODUCCIÓN**

El penfigoide ampolloso (PA) es una enfermedad autoinmune, adquirida, de causa desconocida, con respuesta humoral y celular contra proteínas transmembranas y citoplasmáticas componentes de las hemidesmosomas. Los anticuerpos, en la mayoría de las veces de clase IgG, se unen a las proteínas hemidesmosómicas, auto antígenos: BP 180 y BP 230<sup>(1,2)</sup>.

La mayoría de los casos son idiopáticos, pero existen registros de factores desencadenantes como la radiación ultravioleta, la radioterapia, fármacos y vacunas. También asociaciones con neoplasias, liquen plano, vitiligo y psoriasis<sup>(1-6)</sup>.

Una larga lista de fármacos se relaciona al PA: espironolactona, furosemida, bumetanida, D-penicilamina, amoxicilina, ciprofloxacino, yoduro potásico, sales de oro, captopril, hidroclorotiazida, amlodipina, vildagliptina, entre otros<sup>(1-7)</sup>.

El mecanismo por el que los fármacos desencadenan el PA es incierto, es probable que la predisposición genética contribuya, modificando la respuesta inmunitaria o alterando los antígenos hemidesmosómicos<sup>(1,3,5)</sup>.

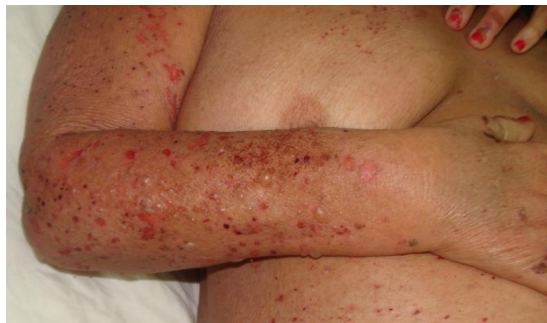A continuación se presentan dos casos de PA, relacionados a vancomicina, fármaco tradicionalmente no vinculado a esta enfermedad.

## CASOS CLÍNICOS

**1<sup>er</sup> caso:** Mujer, 73 años, internada en el centro de salud de su comunidad, por cuadro infeccioso de 5 días de evolución, por lo que es tratada con vancomicina. Al persistir el cuadro clínico y agregarse lesiones cutáneas eritematosas y urticariformes, diseminadas, se decide el traslado a nuestro Hospital.

La paciente es portadora de insuficiencia renal crónica, por diabetes mellitus tipo 2, en tratamiento hemodialítico. Se interpreta como puerta de entrada de la infección el catéter de hemodiálisis y se decide continuar con vancomicina ajustada a aclaramiento de creatinina y se agrega ciprofloxacina. Las lesiones de piel evolucionan, haciéndose francamente ampollosas.

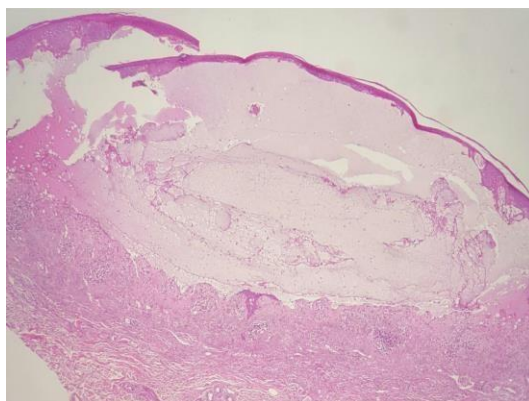
Al examen físico se aprecian vesículas y ampollas tensas de contenido turbio, de bordes irregulares, límites netos, que asientan preferentemente sobre piel sana, afectando rostro, tronco superior y extremidades (Figura 1), incluso palmas y plantas. Áreas denudadas, más extensas en miembros inferiores, costras hemáticas. Mucosa sin afectación.



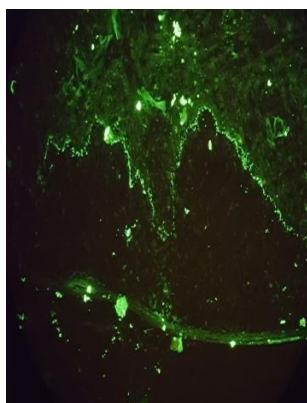
**Figura 1.** Caso 1. Vesículas y ampollas tensas, sobre piel preferentemente sana, en brazo y tronco. Áreas erosionadas y costrosas.

Los estudios laboratoriales demuestran 8.900 glóbulos blancos/mm<sup>3</sup> (neutrófilos 83,2%, linfocitos 10,9%, monocitos 3,6%, eosinófilos 1,3%, y basófilos 1%); hemoglobina 9,7 g/dL; hematocrito: 31%; glicemia: 460 mg/dL (70-105); urea 85 mg/dL (15-39); creatinina: 3,30 mg/dL (0,6-1,3); ión potasio 5,50 mEq/L (3,5-5,1); calcio sérico: 7,9 mg/dL (8,4-10,2); PCR: 13 mg/dL (0-0,9). Hepatograma dentro de parámetros normales.

Con el diagnóstico clínico de dermatosis IgA lineal desencadenada por vancomicina, se procede a toma de muestras biópsicas para estudio histopatológico e inmunofluorescencia directa (IFD). A la tinción con H&E, se observa formación ampollar dermoepidérmica, cuyo techo está formado por epidermis completa con queratinocitos apoptóticos en sectores y el piso por papilas dérmicas desnudas. En la dermis vasos sanguíneos dilatados congestivos con escaso infiltrado perivascular, numerosos neutrófilos y menor cantidad de eosinófilos (Figura 2). La IFD muestra depósito lineal de IgG 3 (+) (Figura 3). IgA (-), IgM (-) y C<sub>3</sub> (-). Con estos hallazgos se concluye con el diagnóstico de PA.



**Figura 2.** Caso 1. Anatomía Patológica- H&E (10x). Formación ampollar dermoepidérmica con infiltrado inflamatorio en dermis.



**Figura 3.** Caso 1. IFD. Depósito de IgG (10x).

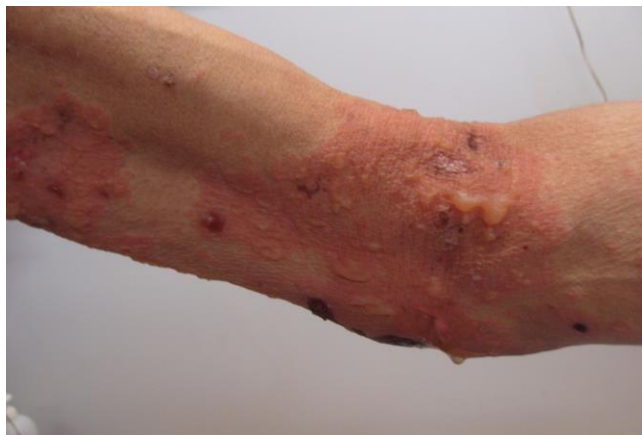Además de la suspensión de la vancomicina, la paciente es tratada con prednisona 1mg/Kg/día, con remisión total del cuadro, incluso luego de la interrupción de la corticoterapia.

**2º caso:** Varón de 60 años, internado en el Servicio de Urgencias, por lesiones cutáneas de 2 semanas de evolución que se inician como ampollas en pene y boca, que con el correr de los días se extienden a tórax y miembros. Es tratado

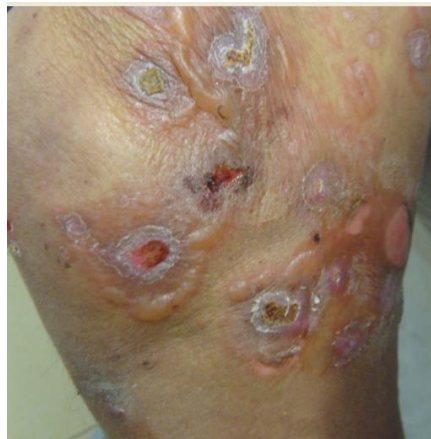con vancomicina por probable infección cutánea, con exacerbación de lesiones ampollares.

Paciente esquizofrénico en tratamiento irregular, tabaquista y etilista crónico.

Al examen físico se observan placas eritematosas de bordes irregulares límites netos sobre las que asientan ampollas tensas de contenido seroso, con áreas denudadas y costrosas (Figura 4). Estas lesiones diseminadas se intercalan con ampollas sobre piel sana, configurando aspecto de rosetas en ciertas regiones (Figura 5). Áreas erosionadas en boca y pene.



**Figura 4.** Caso 2. Placa eritematosa sobre la que asienta ampollas tensas, áreas denudadas y costrosas en flexura de codo.



**Figura 5.** Caso 2. Ampollas sobre piel sana, algunas configurando aspecto de rosetas en muslo.

Al ingreso presenta 8.700 glóbulos blancos/mm<sup>3</sup> (Neutrófilos 80%, linfocitos 10%, monocitos 10%); hemoglobina 11 g/dL, hematocrito 31%; glicemia 101 mg/dL; urea 16 mg/dL; creatinina: 0,47 mg/dL; PCR: 1,8 mg/L (inferior a 0,3). Hepatograma y marcadores tumorales normales.

Se realiza biopsia para anatomía patológica e IFD que muestra, con la coloración de H&E, formación ampollar dermoepidérmica. En la dermis vasos sanguíneos dilatados congestivos con infiltrado perivascular, numerosos neutrófilos y eosinófilos. La IFD muestra depósito lineal de IgG 3 (+), C<sub>3</sub> 1 (+), IgA (-), IgM (-). Diagnóstico PA.

Además de la suspensión del fármaco el paciente es tratado con prednisona 1mg/Kg/día, con mejoría, pero requiriendo dosis continua para el control del cuadro.

## DISCUSIÓN

En el primer caso las lesiones aparecieron después del uso de la vancomicina, por lo que se interpretó que este fármaco desencadenó el PA. Algunos detalles clínicos como la rápida instalación y la remisión total, inclusive al suspender la prednisona, apoyan esta hipótesis.

En el segundo, la vancomicina fue introducida 2 semanas después del inicio de las lesiones, pero las mismas tuvieron una importante exacerbación, que atribuimos al uso del fármaco.

Las erupciones ampollares por fármacos pueden adoptar diversos aspectos clínicos (pseudoporfiria, pénfigo, enfermedad IgA lineal, PA, etc.)<sup>(4)</sup>, existiendo drogas que con mayor frecuencia son relacionadas con un aspecto clínico. Es el caso de la vancomicina y la enfermedad IgA lineal<sup>(8,9)</sup>. La acción de los fármacos puede ser causa de la enfermedad, que en general cede al suspender el medicamento como el primer caso, o gatillo que desencadena o exagera, en cuyo caso necesita un largo seguimiento, como el segundo<sup>(3,4)</sup>.

La erupción ampollosa probadamente relacionada a la vancomicina es la dermatosis IgA lineal<sup>(8,9)</sup> que fue el diagnóstico clínico inicial en ambos casos, pero la anatomía patológica y sobre todo la IFD confirmaron el diagnóstico de PA. El PA por fármacos no tiene diferencias definitorias con la forma idiopática de la enfermedad. Puede afectar a personas más jóvenes, involucrar las mucosas con mayor frecuencia y remitir más fácilmente que la forma idiopática<sup>(4,5)</sup>. Histológicamente puede observarse necrosis focal de queratinocitos y eventualmente en la inmunofluorescencia ausencia de IgG<sup>(10)</sup>.

Existen más de 30 fármacos involucrados<sup>(3,4)</sup>, pero la vancomicina no es citada en estas listas, por lo que éste sería el aporte de la comunicación.

El tratamiento de estos casos, además de suspender la droga, consiste en el uso de cortisona, que en casos de lesiones limitadas puede ser incluso tópico<sup>(11)</sup>.

Todos los casos de PA obligan a una exhaustiva investigación del uso de fármacos, máxime considerando que la mayoría de los afectados son personas mayores, generalmente polimedicados. La suspensión de los fármacos probablemente involucrados facilitaría el manejo en todos los casos<sup>(1,3,5)</sup>.

## REFERENCIAS

1. Fuertes de Vega I, Iranzo-Fernández P., Mascaró-Galy J. Penfigoide ampolloso: guía de manejo práctico. *Actas Dermosifiliog* 2014;105(4):328-346.
2. Cabanillas-Becerra J, Guerra-Arias C. Penfigoide ampolloso. *Dermatol Perú* 2011;21(2):70- 75.
3. Mutasim D. Autoimmune bullous dermatoses in the elderly: an update on pathophysiology, diagnosis and management. *Drugs Aging* 2010;27(1):1-19.
4. Galimberti M, Torre A, Enz P, Kowalczyk M, Galimberti R. Penfigoide ampollar por fármacos: ¿entidad subdiagnosticada?. *Dermatol Argent* 2011;17 (3):204-208.
5. Vassileva S. Drug-Induced Pemphigoid: Bullous and Cicatricial. *Clinics in Dermatol.* 1998;16(3): 379-387.
6. López-Sánchez G., Reyna-Villasmil E. Penfigoide ampolloso inducido por vildagliptina. *Avan Biomed* 2016; 5(1): 46-9.
7. Monteagudo B, de las Heras C, Bouza P, Almagro M, Alvarez J, Cacharron J. Penfigoide ampolloso tras tratamiento con amlodipino. *Med Cutan Iber Lat Am* 2008;36(6):308-311.
8. Fortuna G, Marinkovich M. Linear immunoglobulin A bullous dermatosis . *Clin Dermatol* 2012;30(1):38-50.
9. Tula M, Pazos M, Friedman P, Cohen E, Cabo H, Paz L. Dermatitis IgA lineal asociada a fármacos: a propósito de un caso. *Arch Argent Dermatol* 2015;65(2):45-49.
10. Zachariae CO. Gabapentin - induced bullous pemphigoid. *Acta Derm Venereol.* 2002;82(5):396-7
11. Bystryrn J, Wainwright D, Shupack J. Oral and topical corticosteroids in bullous pemphigoid. *N Engl Med* 2002;347(2):143-47