

## Long-term Results in Patients Implanted with Single-Optics Intraocular Accommodative Crystalens HD

# Resultados a Largo Plazo en Pacientes con Implante de Lente Intraocular Acomodativo de una Optica Crystalens HD™

<sup>1</sup>Cindy Melissa Torres Munar MD

<sup>2</sup>Ricardo Alarcón Jiménez MD

Recibido: 10/21/13

Aceptado: 01/21/14

### Resumen

**Objetivo:** Evaluar los resultados visuales a  $30 \pm 3$  meses del implante binocular del lente intraocular Crystalens HD™.

**Diseño:** Serie de casos

**Métodos:** En seis pacientes (12 ojos) con implante binocular del lente intraocular Crystalens HD™ se evaluó la agudeza visual no corregida (AVSC), la agudeza visual corregida (AVCC) en visión cercana (40 cm), intermedia (80cm) y lejana (4mts), amplitud de acomodación, test de sensibilidad al contraste, biomicroscopía y encuesta de satisfacción.

<sup>1</sup>Residente Oftalmología  
Fundación Universitaria San Martin  
Bogotá, Colombia  
Correo: melizmun@hotmail.com  
Teléfono: 3002243255

<sup>2</sup>Oftalmólogo Servicio de Oftalmología  
Hospital Santa Clara  
Fundación Universitaria San Martin.

Presentado en el  
Congreso Nacional de Residentes de Oftalmología,  
Hotel Sunrise, Septiembre 12-14 del 2013,  
San Andrés Islas - Colombia

Los autores declaran no tener conflictos  
de interés comercial ni de ninguna otra índole.

**Resultados:** Los 6 pacientes evaluados con edades de  $62.5 \pm 16$  años presentaron AVSC a 40 cm de +0.1 LogMAR a distancia intermedia de -0.1 LogMAR y a 4 mts fué de 0.0 LogMAR; la AVCC fué de +0.1 LogMAR a 40 cm, 0.0 LogMAR a 80cm y a 4m permaneció sin cambios (0.0 LogMAR). La amplitud de acomodación fué de 4.00 +/- 1.00 dioptrías (D), la sensibilidad al contraste disminuyó en condiciones mesópicas con glare. De los 6 pacientes, 3 (50%) requirieron capsulotomía Nd-YAG laser y sólo 2 (33%) de los pacientes refirieron presencia de halos y glare. Según la encuesta de satisfacción, 5 pacientes (83%) fueron capaces de realizar sus actividades cotidianas sin dificultad ni requerimiento de corrección.

**Conclusión:** El lente intraocular acomodativo de una óptica Crystalens HD™ logra resultados visuales adecuados a distancia lejana e intermedia, requiriendo +0.65 D (rango +0.50 a +1.75) de adición para cerca. En condiciones mesópicas presenta bajo desempeño y presenta un alto porcentaje de opacidad de capsula posterior.

**Palabras clave:** Lente intraocular, acomodación, presbicia.

## ABSTRACT

**Purpose:** To evaluate the visual outcomes of intraocular lens Crystalens HD™ after 30 months of binocular implantation.

**Design:** Case series.

**Methods:** In 6 patients (12 eyes) with binocular implant of Crystalens HD™, we

assessed uncorrected (UVA) and corrected (CVA) visual acuity at near (40 cm), intermediate (80cm) and distance (4m), accommodative amplitude, contrast sensitivity, biomicroscopy and satisfaction survey.

**Results:** Age of six evaluated patients was  $62.5 + 16$  years, mean UCVA at 40 cm was +0.1 LogMAR, at intermediate was -0.1 LogMAR and distance VA was 0.0 LogMAR. Mean BSCVA was 0.0 LogMAR at 40 cm, 0.0 LogMAR at 80cm and remained unchanged at distance (0.0 LogMAR). The accommodative amplitude was 4.00 + / - 1.00 diopters, the contrast sensitivity was diminished under mesopic conditions with glare. Of the 6 patients, 4 (66%) patients required Nd-YAG laser capsulotomy and only 2 (33%) of the patients reported presence of halos and glare. Regarding satisfaction survey, 83% were able to perform daily activities without difficulty or correction requirement.

**Conclusions:** The intraocular accommodative lens Crystalens HD™, restores distance and intermediate vision requiring +0.65 D (range +0.50 to +1.75) at near distance. There is low vision quality under mesopic conditions and a high percentage of posterior capsule opacity.

**Key words:** Intraocular lens, accommodation, presbyopia.

## Introducción

En condiciones naturales el mecanismo de acomodación para la visión cercana se logra por la contracción del musculo ciliar; de esa

manera, la zónula se distiende aumentando el diámetro antero-posterior del cristalino. Con la edad el cristalino aumenta de tamaño y se vuelve más rígido, limitando así el cambio refractivo necesario para enfocar un objeto cercano (presbicia)<sup>1</sup> y posteriormente se presenta la opacificación progresiva del mismo (catarata). En la cirugía de extracción de catarata más implante de lente intraocular, los lentes implantados más frecuentemente son monofocales, los cuales ofrecen excelentes resultados visuales para lejos requiriendo usar corrección adicional para visión cercana. El reto está en poder restaurar la visión en todas las distancias con la calidad visual del cristalino transparente.

Dependiendo del tipo de lente a implantar, existen varios procedimientos que logran brindar una adecuada visión lejana y cercana simultáneamente; dentro de los cuales encontramos, el implante de lentes multifocales difractivos y refractivos, técnicas de monovisión y por último los lentes acomodativos que intentan restablecer la función natural del cristalino. Estos últimos aprovechan el movimiento del musculo ciliar y del vítreo para cambiar de posición desplazando la óptica hacia adelante y así lograr mejorar la profundidad de foco para la visión cercana<sup>2</sup>. En los lentes multifocales, los factores ópticos que contribuyen a una visión funcional lejana y cercana se describen como pseudoacomodación porque proveen visión funcional cercana con base en factores no acomodativos. La multifocalidad reparte la luz en diferentes puntos focales para lograr visión lejana, intermedia y cercana<sup>3</sup>. De este modo, la retina percibe dos imágenes de las cuales el sistema visual selecciona la más nítida y suprime la otra. Estos lentes dependen de la cantidad de luz que entra al ojo; lo cual está

relacionado con el tamaño pupilar para su correcto funcionamiento. Desafortunadamente por su diseño comprometen la calidad de la visión generando disminución de la sensibilidad al contraste, halos, glare y disfotopsias.

Restaurar el mecanismo acomodativo no sólo significa proveer al ojo presbita con visión cercana funcional y estática con lentes multifocales o con monovisión, sino restaurar de manera real, dinámica y continua el rango de enfoque de un ojo normal<sup>3</sup>. Aunque con la edad el cristalino pierde la habilidad acomodativa, el musculo ciliar ha demostrado mantener funcionalidad en el ojo presbita<sup>4</sup>, condición indispensable para la restauración de la acomodación en un ojo pseudofáquico.

Los LIOs acomodativos están diseñados con base en componentes acomodativos fisiológicos como son la contracción del musculo ciliar, la elasticidad del saco capsular y los cambios en la presión vítrea, para inducir movimiento o un cambio en la forma del lente. Existen varias clases de lentes acomodativos: los de dos ópticas, que llenan el saco capsular y actúan según la distancia existente entre las dos ópticas (lente de doble Optica Synchrony TM) y los lentes acomodativos de una óptica como el Crystalens HD<sup>TM</sup>, que funcionan al contraerse el musculo ciliar desplazando la óptica anteriormente y cambiando el radio de curvatura para inducir aberración esférica negativa de -0,10 micras; además, posee una zona central con un grosor mayor de 1.5 mm que incrementa la profundidad de foco y mejorando así, la visión cercana<sup>5</sup> (Figura 1).

Las cataratas generalmente no son un proceso bilateral simultáneo pero el implantar un sólo ojo con un lente acomodativo podría causar diplopía por diferencias entre la amplitud de acomodación del ojo fáquico y el

pseudofáquico. Por esta razón, la restauración de una visión clara a través de un rango continuo de distancias focales con estereopsis intacta, sólo es posible mediante el implante bilateral de LIOs acomodativos<sup>6</sup>. Dentro de las desventajas de los lentes acomodativos podemos encontrar una respuesta acomodativa desigual dada por diferencias en técnicas quirúrgicas, recuperación en el posoperatorio, variación en el tamaño de la bolsa capsular y la existencia de un único tamaño de lente. Como sucede con todos los tipos de lentes intraoculares se puede presentar proliferación celular epitelial, fibrosis capsular y encogimiento de la capsula, lo que deriva en una presbicia secundaria por limitación del movimiento del lente acomodativo.

## Metodología

Estudio no comparativo tipo serie de casos realizado según los estándares de la declaración de Helsinki. Se incluyeron seis pacientes (12 ojos) implantados binocularmente con lente acomodativo Crystalens HD entre Diciembre de 2009 y Junio de 2010.

**Criterios de inclusión:** Pacientes mayores de 40 años con implante bilateral de lente intraocular Crystalens HD que hubieran firmado el consentimiento informado y que fueron capaces de cumplir los seguimientos post-operatorios.

**Criterios de exclusión:** Pacientes con patología de segmento anterior (queratitis, distrofias corneales, queratocono, glaucoma, alteraciones iridianas, inflamación intraocular, pobre dilatación pupilar), antecedente de desprendimiento de retina, enfermedades sistémicas con afección ocular, medicamentos con toxicidad ocular, antecedente de cirugía

corneal o intraocular, pacientes incapaces de cumplir seguimientos post-operatorios, pacientes que presentaron complicaciones intraoperatorias (diálisis capsular, inhabilidad para ubicar el lente en saco capsular, cirugía excesivamente traumática con toque de membrana de Descemet, endotelio corneal o iris, hifema incontrolable, hemorragia coroidea) y pacientes en los que fué imposible implantarle el lente en el segundo ojo.

Variables:

1. Edad: 62.5 años  $\pm$  16 (rango 47-80 años)
2. Sexo: 2 hombres y 6 mujeres
3. Agudeza visual:  
Se midió la mejor agudeza visual corregida y no corregida, monocular y binocular, con una cartilla ETDRS (Early Treatment Diabetic Retinopathy Study) bajo condiciones fotópicas controladas de iluminación (85 candelas) situada a 40 cm (visión cercana), 80 cm (visión intermedia) y 4 metros (visión lejana).
4. Amplitud de acomodación:  
Evaluada de manera binocular con la regla acomodativa ACR/21 usando cartillas una línea por debajo de la mejor agudeza visual cercana corregida; la cartilla se aleja del paciente progresivamente hasta que este reporta visión clara. El procedimiento se repitió 3 veces.
5. Sensibilidad al contraste:  
Se evaluó la sensibilidad al contraste de manera binocular con la mejor agudeza visual corregida a distancia. Se utilizó el analizador de visión OPTEC 6500. Los pacientes fueron valorados en condiciones fotópicas y mesópicas (previa adaptación a la oscuridad durante 10 minutos), con y sin exposición a destellos.
6. Biomicroscopía:

Se evaluó la presencia de opacidades y depósitos corneales, profundidad de cámara anterior, presencia de sinequias, atrofia del iris, discoria, opacidad capsular, descentración, inclinación y depósitos en lente intraocular, desarrollo de glaucoma, cambios maculares.

#### 7. Satisfacción del paciente:

Se realizó una encuesta en la que se evalúa el uso de gafas en actividades cotidianas, la presencia de halos, glare, diplopía y alteraciones en la visión nocturna.

## Resultados

### *AGUDEZA VISUAL*

En los seis pacientes evaluados, la agudeza visual sin corrección (AVSC) a 40 cm fué de +0.1 LogMAR, a distancia intermedia fué de -0.1 LogMAR y a 4 metros fué de 0.0 LogMAR; la agudeza visual corregida fué de +0.1 LogMAR a 40 cm, 0.0 LogMAR a 80cm y a 4m permaneció sin cambios (0.0 LogMAR).

### *AMPLITUD DE ACOMODACIÓN*

Todos los pacientes evaluados registraron valores entre los 20 y los 33 cm; es decir, entre las 3 y 5D de acomodación (Figura 1).

### *SENSIBILIDAD AL CONTRASTE*

Al evaluar la sensibilidad al contraste bajo condiciones mesópicas sin glare a los 1.5 y a los 3 ciclos/grado (cpg), se obtuvieron valores dentro del rango normal en todos los pacientes; a los 6 y 12 cpg, sólo 2 (33%) de los seis pacientes presentaron valores dentro de los límites normales. Al evaluarse los 18 cpg, ninguno de los seis pacientes alcanzó valores normales. Cuando se evaluó el contraste en condiciones mesópicas con glare a los 1.5 y

a los 3 cpg, sólo tres (50%) de los pacientes se encuentran dentro de los rangos normales; pero al aumentar los ciclos por grado, el 100% tienen una sensibilidad por debajo de lo normal.

Bajo condiciones fotópicas con y sin glare a los 1.5 y a los 3 cpg, los seis pacientes presentan una buena sensibilidad al contraste; a los 6 cpg, 2 (33%) pacientes registraron valores por debajo de los límites normales; finalmente, a los 12 y 18 cpg sólo 3 (50%) de los pacientes conservan sensibilidad adecuada (Figura 2).

### *BIOMICROSCOPIA*

Ninguno de los seis pacientes evaluados presentó alteraciones de la cámara anterior, descentración o inclinación del lente, ni alteraciones del segmento posterior en ninguna de las evaluaciones realizadas.

Al evaluar la presencia y el grado de opacidad capsular, el 50% requirió capsulotomía Nd-YAG láser en ambos ojos a los 24 meses (rango 22-27 meses) de haber sido implantado el primer ojo (Foto 1). De los tres pacientes restantes, 2 (33%) presentaban opacidad capsular leve bilateral y en solo 1 (16%) paciente había depósito de pigmento sobre el lente en ambos ojos.

### *SATISFACCION DEL PACIENTE*

Después de 30 meses de implantación binocular del lente acomodativo Crystalens HD™, uno (16%) paciente requirió el uso de corrección solamente para leer; a este paciente le es imposible leer etiquetas de remedios y ver los botones del celular; además, de tener dificultad al leer periódicos o libros. En cuanto a presencia de halos y glare, 2 (33%) pacientes lo reportan de manera leve y 1 paciente de manera moderada.

De los cuatro (66%) pacientes que usan el computador actualmente, así como de los tres (50%) pacientes que conducen automóvil, ninguno reportó dificultades en la realización de estas actividades.

## Discusión

El lente acomodativo de una sola óptica Crystalens HD™, fué diseñado para proveer una adecuada visión a todas las distancias; en este estudio se encontró una AVSC de 0.0 LogMAR (20/20) o mejor a la distancia (4m) y en visión intermedia (80cm); sin embargo, en visión próxima (40 cm) se necesita en promedio una adición de +0.65 dioptrías (rango +0.50 a +1.75) para alcanzar una agudeza visual de 0.0 LogMAR (20/20). Estos resultados son compatibles con los obtenidos por Tomalla<sup>6</sup> tras 9 meses de seguimiento del lente Crystalens HD, quien reporta AVSC a 80 cm de 0.0 LogMAR y de 0.3 LogMAR a 40 cm.

Al comparar estos resultados con otro tipo de lentes, el lente acomodativo de 2 ópticas (Synchrony) logra resultados similares a 10 meses de implantado en la agudeza visual corregida y no corregida a distancia a 4 m (0.02 LogMAR), visión intermedia a 80 cm (0.1 LogMAR) y en visión próxima a 40 cm (0.1 LogMAR)<sup>1</sup>. Frente a los lentes multifocales, los ojos implantados con Crystalens tienen estadísticamente una mejor agudeza visual con corrección a todas las distancias y sin corrección solamente a distancia intermedia<sup>7</sup>

La amplitud de acomodación lograda por el lente Crystalens HD™ es de 4 D +/-1, (acomodación subjetiva), la cual es equiparable a los lentes de 2 ópticas (4.2D)<sup>8</sup> permitiéndole al paciente la realización de actividades cotidianas sin necesidad de corrección.

Al evaluarse la calidad de visión, se encuentra que con el lente Crystalens HD™ hay disminución progresiva de la sensibilidad al contraste al aumentar las frecuencias

espaciales tanto en condiciones fotópicas como mesópicas; siendo esta disminución más marcada en condiciones mesópicas, lo cual aumenta aún más al agregar glare. Sin embargo, la sensibilidad al contraste es mejor que la obtenida con los lentes multifocales<sup>7-9</sup> pero significativamente menor a la obtenida por los lentes de 2 ópticas<sup>10</sup>.

En este estudio se evidenció una alta incidencia de opacidad capsular posterior con el lente Crystalens (66% de los pacientes), de los cuales el 50% requirió capsulotomía Nd: YAG láser.

Al evaluar la satisfacción del paciente, sin corrección lograron la realización de todas las tareas de la vida diaria y el 50% refirió presencia de halos y glare.

En conclusión, el lente intraocular acomodativo de una óptica Crystalens HD™, demostró mantener un desempeño visual a largo plazo a todas las distancias con la necesidad de adición para cerca. En condiciones mesópicas presenta bajo desempeño y llama la atención la alta incidencia de opacidad capsular posterior por encima del promedio de otros lentes acomodativos, multifocales y monofocales.

Los lentes acomodativos son una opción excelente pues ofrecen la posibilidad de una adecuada visión en todas las distancias sin necesidad de uso de corrección. Sin embargo, en este estudio la muestra incluida de pacientes es muy pequeña y no se puede considerar conclusivo. Hace falta la realización de estudios con muestras poblacionales más grandes, con seguimiento durante mayor periodo de tiempo para poder determinar de manera conclusiva el comportamiento de este tipo de lentes.

## Figuras




Figura 1. Lente Crystalens HD™.

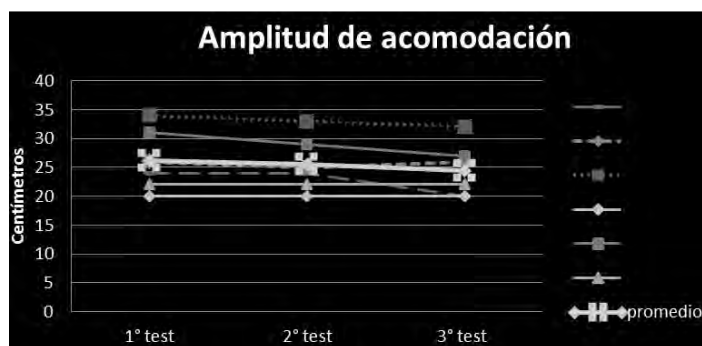


Figura 2. Amplitud de Acomodación: Los seis pacientes presentaron valores entre 20 y 33 cm (3 y 5D).

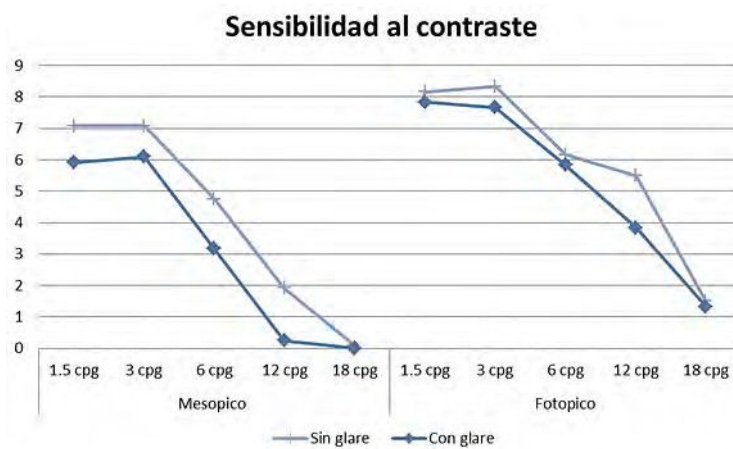


Figura 3. Sensibilidad al contraste bajo condiciones mesópicas ( $3\text{cd}/\text{m}^2$ ) y fotópicas ( $85\text{cd}/\text{m}^2$ ). (cpg= ciclos por grado).

## Fotos



**Foto 1.** El 50% de los pacientes requirió capsulotomía Nd-YAG láser en ambos ojos a los 24 meses (rango 22-27 meses).

## Bibliografía

1. Alarcon R, Bohórquez V. Functional Vision with a Dual Optic Accommodating IOL: The high plus anterior optic of the Synchrony Dual Optic IOL provides excellent vision at all distances. *Cataract & Refractive Surgery Today* March 2007; I: 1-2
2. Dick HB. Accommodative intraocular lenses: current status. *Current Opinion in Ophthalmology* 2005; 16 (1):8–26.
3. Leyland M, Zinicola E. Multifocal versus monofocal intraocular lenses in cataract surgery; a systematic review. *Ophthalmology* 2003; 110: 1789-1798.
4. Glasser A. Restoration of accommodation: surgical options for correction of presbyopia. *Clin Exp Optom* 2008; 91(3): 279–295.
5. Tomalla M. Crystalens HD 9-Month Results. *Cataract & Refractive Surgery Today Europe* 2010; 25-27.
6. N. M. Sergienko, Y. N. Kondratenko, and N. N. Tutchenko, “Depth of focus in pseudophakic eyes,” *Graefe’s Archive for Clinical and Experimental Ophthalmology* 2008; 246 (11): 1623–1627.
7. Pepose JS, Qazi MA, Davies J, Doane JF, Loden JC, Sivalingham V, Mahmoud AM. Visual performance of patients with bilateral vs combination Crystalens, ReZoom, and ReSTOR intraocular lens implants. *Am J Ophthalmol.* 2007; 144(3):347-357.
8. Alió JL, Plaza-Puche AB, Montalban R, Javaloy JJ. Visual outcomes with a single-optic accommodating intraocular lens and a low-addition-power rotational asymmetric multifocal intraocular lens. *J Cataract Refract Surg.* 2012; 38(6):978-85.
9. Alió JL, Plaza-Puche AB, Montalban R, Ortega P. Near visual outcomes with single-optic and dual-optic accommodating intraocular lenses. *J Cataract Refract Surg.* 2012;38(9):1568-75.
10. Alarcon R, Bohórquez V. Dual optic accommodating IOL affords high quality vision from distance to near. *Eurotimes*, 2006:7.