

## Artículo de revisión

# Tratamiento Homeopático de la Verruga Plantar. Caso Clínico Tratado en una Farmacia Comunitaria

\*Purificación Mediero Hernández,  
\*María Almudena Sánchez Martín, \*María Pellón Olmedo,  
\*\*Ángel San Miguel, \*\*\*Emilio Rodríguez, \*\*\*\*Gualberto Díaz Sáez.

### PALABRAS CLAVE:

Verruga plantar, Thuja occidentalis, Dulcamara, Antimonium crudum, Nitricum acidum, Oficina de farmacia, Virus del papiloma humano, Homeopatía.

## Resumen

Las verrugas plantares son un tipo de infección causadas por el virus del papiloma humano (VPH). En muchos de los casos son muy dolorosas y difíciles de tratar; aunque generalmente desaparecen con tratamiento en unos meses, en otros casos persisten durante años.

Se presenta el caso de un varón de 13 años que acudió a la oficina de farmacia tras el fracaso de un prolongado tratamiento convencional para una verruga plantar en el talón. Existen antecedentes documentados y experiencias favorables en el tratamiento homeopático de las verrugas plantares y de su utilización en farmacia.

Se le pautaron Thuja occidentalis 15CH (10 gránulos semanalmente), Dulcamara 9CH (5-0-5), Antimonium crudum 15CH (5-0-5) y Nitricum acidum 15CH (5-0-5) durante 1 mes.

Se observó una mejoría clínica importante al cabo de sólo 1 mes exclusivamente con tratamiento homeopático, que puede suponer una posibilidad de tratamiento eficaz para las verrugas plantares, incluso tras el fracaso de otras intervenciones convencionales.

## Abstract

*Plantar warts are a type of infection caused by the human papillomavirus. In many cases they are very painful and difficult to treat, they usually disappear in a few months with the treatment but in several cases they will persist for years.*

*The case of a 13 years old male is presented, who came to the pharmacy after a long and unsuccessful conventional treatment of a plantar wart on the heel*

\*Farmacéuticos comunitarios. Valladolid.

\*\*Servicio de Análisis Clínicos. Hospital Universitario Río Hortega. Valladolid.

\*\*\*Facultad de Ciencias de la Salud. Universidad Internacional Isabel I de Castilla. Burgos.

\*\*\*\*Responsable de investigación de la Sociedad Española de Médicos Homeópatas (SEMH). Centro Médico Pinar, Madrid.

### Correspondencia:

Dr. Ángel San Miguel  
C/ San Antonio de Padua 1, 1º Dcha  
47003. Valladolid  
Correo:  
asanmi@saludcastillayleon.es

Recibido: mayo, 2018. Aceptado: junio, 2018.

#### KEYWORDS:

Plantar wart, Thuja occidentalis, Dulcamara, Antimonium crudum, Nitric acid, Pharmacy office, Human papilloma virus, Homeopathy.

of the left foot. The plantar warts have been successfully treated by homeopathic medicines in the bibliography and according to our own experience.

The chosen medicines were Thuja occidentalis 15CH (10 granules weekly), Dulcamara 9CH 5 (5-0-5), Antimonium crudum 15CH (5-0-5) and Nitricum acidum 15CH (5-0-5).

An important improvement was observed after 1 month of treatment. The homeopathic treatment can be an effective treatment option for plantar warts, including those where other conventional interventions have not succeeded.

## Introducción

Las verrugas plantares (*verruca pedis*) o papilomas aparecen en la planta de los pies y muchas veces se confunden con callos, clavos o cuerpos extraños. Son causadas por el virus del papiloma humano (VPH)<sup>1</sup>, que vive en la piel. Tienen la apariencia de una coliflor y pueden tener manchas negras en su superficie; generalmente se forma un endurecimiento, callo, encima de la verruga debido a la presión que se ejerce con el cuerpo<sup>2</sup>. Suelen ser dolorosas. En muchos casos los pacientes que las sufren son deportistas<sup>3</sup>.

Los tratamientos convencionales<sup>4</sup> se basan en la aplicación de fórmulas magistrales preparadas con ácido salicílico, cantaridina<sup>5</sup>, imiquimod, <sup>5</sup>-flourouracilo, ácido tricloroacético, etcétera, aunque también se utilizan otras técnicas, como el láser. La cirugía no es de elección porque es muy dolorosa y cursa con mala cicatrización<sup>6</sup>.

## Presentación del caso

Varón de 13 años que acude a la farmacia en febrero de 2017 con una lesión en la zona medial del talón del pie izquierdo (figura 1). Desde la oficina de farmacia se le deriva a un médico especialista en podología para diagnóstico y tratamiento.

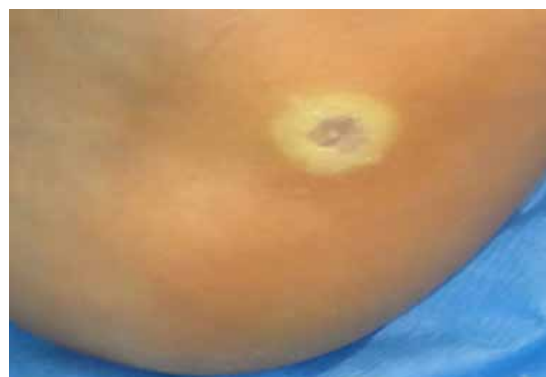

Figura 1: Lesión (talón izquierdo) en la primera visita a la farmacia. Fecha: 18/02/17.

La lesión fue diagnosticada por el especialista como **papiloma plantar** en la zona medial del talón izquierdo, con dos años de evolución. Se realizó tratamiento con ácido nítrico durante 2 meses, pero sin evolución favorable (figura 2).

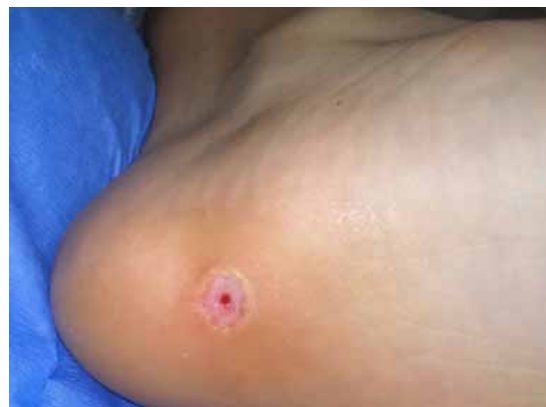
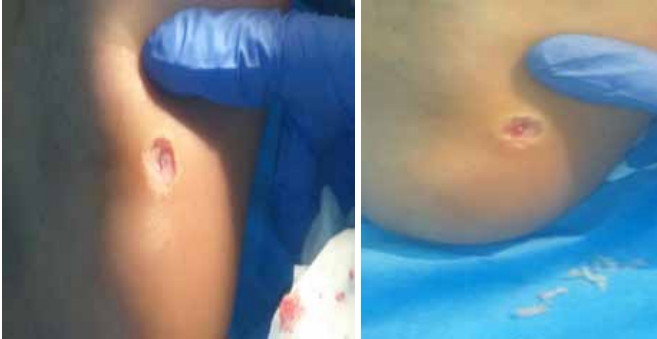
Figura 2. Lesión tras 2 meses de tratamiento con ácido nítrico, el 18/04/17.

Tras 1 mes de descanso, se realizó un nuevo tratamiento con cantaridina durante 4 meses, sin que la evolución fuera satisfactoria (figuras 3 y 4); se le aconsejó al paciente que prescindiera de la práctica de la natación hasta la resolución de la patología para evitar nuevos contagios y/o aumentar la duración del tratamiento.



**Figuras 3 y 4.** Lesión tras 1 mes de descanso y tras 4 meses de tratamiento con cantaridina (18/09/17).

Ante la falta de resultados satisfactorios con los tratamientos convencionales propuestos, el paciente acudió de nuevo a la oficina de farmacia el 17 de noviembre de 2017, solicitándonos un abordaje que resultara más eficaz y que le ocasionara menos dolor. Además de reafirmar al paciente sobre los tratamientos efectuados previamente y de realizar cierta contención emocional, necesaria por el elevado nivel de preocupación que el paciente mostró respecto a su problema, le informamos sobre los medicamentos homeopáticos con los cuales hemos obtenido resultados satisfactorios en otros casos de verrugas plantares.

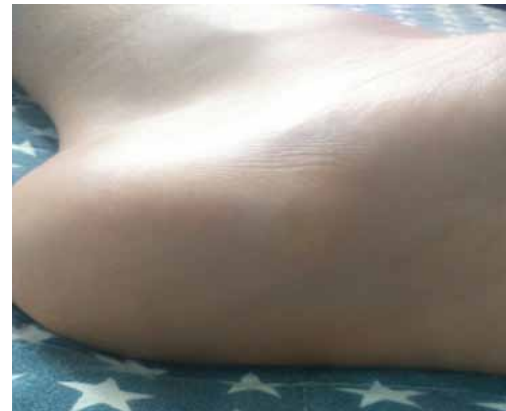El paciente accedió y se le derivó con un médico homeópata, con el que se inició la siguiente pauta de tratamiento durante 1 mes: *Thuja occidentalis* 15CH (10 gránulos o glóbulos semanalmente); *Dulcamara* 9CH (5-0-5), *Antimonium crudum* 15CH (5-0-5) y *Nitricum acidum* 15CH (5-0-5); *Thuja occidentalis* 4DH, en formulación tópica de gel (2 toques/día) adicionalmente tras el primer mes de tratamiento si la evolución lo requiere.

No se siguieron otros tratamientos homeopáticos, fitoterapéuticos o convencionales dado que no le fueron pautados por su médico especialista o podólogo.

El paciente acudió de nuevo a la farmacia 1 mes después (18 de diciembre de 2017). Se encon-

traba satisfecho; ya no tenía dolor en el talón y la lesión había mejorado mucho (figura 5). Se dio por terminado el tratamiento homeopático y se le aconsejó que acudiera de nuevo con su médico para reevaluación de la lesión: mientras tanto, debería evitar el baño en piscinas.

El paciente no refirió ninguna reacción adversa al tratamiento homeopático recibido.



**Figura 5.** Lesión tras 1 mes de tratamiento con medicamentos homeopáticos (18/12/17).

## Discusión

Las verrugas plantares con frecuencia son resistentes a los diferentes tratamientos disponibles (figura 6) y pueden llegar a persistir durante años en el pie del paciente. Se definen como verrugas recalcitrantes a aquellas que persisten durante más de dos años, o a las que no se hayan podido eliminar tras haber seguido dos tipos de tratamientos distintos<sup>7</sup> y puedan ser limitantes al reducir de forma importante la calidad de vida del paciente<sup>8</sup>.

El tratamiento convencional más frecuentemente utilizado consiste en la aplicación pautada de ácido nítrico<sup>9</sup>; en general, las lesiones remiten sin problemas con este tratamiento. Algunos casos no remiten con el tratamiento convencional, y se ha descrito su resolución con tratamiento homeopático<sup>10, 11</sup>.

La mejoría clínica es visible en un mes de tratamiento homeopático, siendo éste el único tratamiento seguido por el paciente, y luego de un poco más de medio año de tratamiento convencional insatisfactorio, nos indica una muy probable relación de

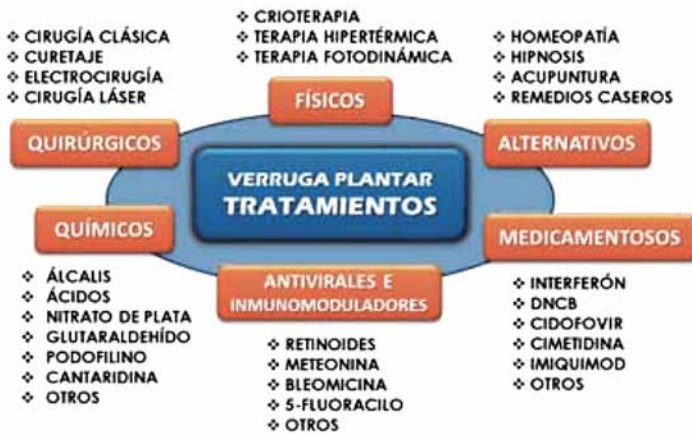

Figura 6. Síntesis y clasificación de los principales tratamientos descritos y utilizados en las verrugas plantares. Tomado de: Gabaldá Gallego A. *Estudio comparativo del tratamiento de la verruga plantar por los podólogos del Área Metropolitana de Barcelona y los estudios publicados.*

la Homeopatía con la evolución clínica favorable (figura 7). La existencia de antecedentes bibliográficos contribuye a confirmar esta impresión<sup>12</sup>.

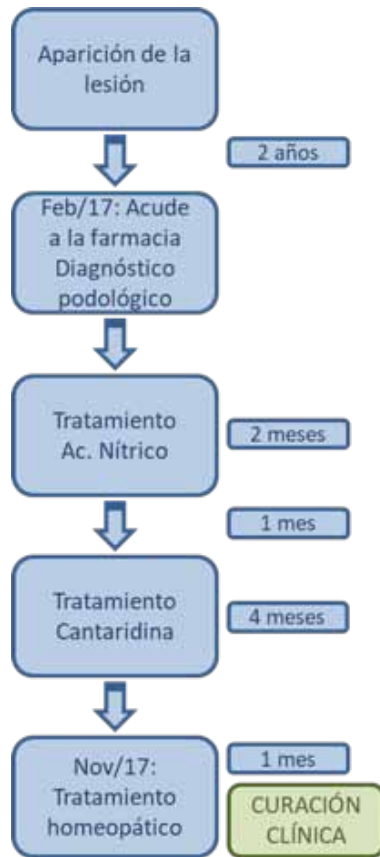


Figura 7. Cronograma del estudio del caso.

La elección acertada del tratamiento homeopático es crucial para aumentar las probabilidades de éxito. Para ello es preciso realizar una anamnesis específica y conocer las particularidades ligadas a cada uno de los medicamentos aplicables:

- **Thuja occidentalis 15CH**<sup>13, 14</sup>. Se eligió como medicamento “de fondo” porque se corresponde con lo que en Homeopatía se denomina “modo reaccional sicótico” en relación con la presencia de lesiones hipercelulares como las verrugas.
- **Dulcamara 9CH**<sup>15, 16</sup>. Se eligió como tratamiento lesional o sintomático por ser una verruga plana, transparente, mas visible a la luz rasante que con iluminación directa.
- **Antimonium crudum 15CH**<sup>17, 18</sup>. Se prescribió en relación con el aspecto duro e hiperqueratósico que presentaba la lesión.
- **Nitricum acidum 15CH**<sup>19, 20</sup>. Se prescribió por la coloración amarilla característica de pared córnea alrededor de la depresión central de la verruga. Está particularmente indicado cuando las verrugas son grandes y sangran con facilidad. Son más sensibles a este tratamiento las personas que están ansiosas sobre su salud, lo cual encajaba con la situación de este paciente.

Una segunda parte del tratamiento, que no fue necesario llevar a cabo porque se consideró finalizado y curado, hubiera consistido en añadir Thuja occidentalis 4DH tópico (2 toques/día) durante el segundo mes.

## Conclusiones

1. La verruga plantar aparece, en ocasiones, como un cuadro clínico de larga evolución, acompañado de dolor y de varios fracasos terapéuticos. Por eso requiere un abordaje cuidadoso tanto de la lesión como del estado emocional del paciente, lo cual se puede realizar de forma conjunta con algunos medicamentos homeopáticos.
2. El caso muestra que la Homeopatía puede ser una opción terapéutica útil en el tratamiento de las verrugas plantares, y en particular ante el fracaso de las opciones convencionales consideradas de primera elección.

3. La formación del profesional farmacéutico en Homeopatía es interesante para enriquecer el abanico de opciones terapéuticas al alcance del farmacéutico comunitario, integrándola como una opción más para mejorar sus resultados clínicos.

## Conflicto de intereses

Los autores declaran no tener conflicto de interés alguno y que no contaron con financiación externa para la elaboración de este artículo.

### Referencias

1. Bristow IR, Webb C, Ardern-Jones MR. The Successful Use of a Novel Microwave Device in the Treatment of a Plantar Wart. *Case Rep Dermatol.* 27 Jul 2017; 9(2): 102-107. doi: 10.1159/000477377. Pubmed PMID: 29033812. PMCID: PMC5624246.
2. Omura EF, Rye B. Dermatologic disorders of the foot. *Clin Sports Med.* Oct 1994; 13(4): 825-841.
3. Burkhart CG. Skin disorders of the foot in active patients. *Phys Sportsmed.* Feb 1999; 27(2): 88-101. doi: 10.3810/psm.1999.02.673. Pubmed PMID: 20086699.
4. López-López D, Agrasar-Cruz C, Bautista-Casasnovas A, Álvarez-Castro CJ. Aplicación de cantaridina-podofilotoxina-ácido salicílico en las verrugas plantares recalcitrantes. Un estudio preliminar. *Gac Med Mex. Ene-Feb 2015;* 151(1): 14-19. Pubmed PMID: 25739479.
5. Alcalá Sanz J, Aranda Bolívar Y, Ahumada Bilbao J, Romero Prieto ME, Calvo Sánchez E. Cantaridina: revisión bibliográfica como tratamiento de las verrugas plantares *Revista Española de Podología.* 2011; 22(3): 107-111.
6. Neill B, Rajpara A, Liu D, Aires D. Use of a punch tool for paring plantar warts in an "awl-like" manner. *Dermatol Online J.* 15 Jun 2017; 23(6). Pubmed PMID: 28633751.
7. López-López D, Agrasar-Cruz C, Bautista-Casasnovas A, Álvarez-Castro CJ. *Op cit.*
8. Alcalá Sanz J, Aranda Bolívar Y, Ahumada Bilbao J, Romero Prieto ME, Calvo Sánchez E. Cantaridina: revisión bibliográfica... *Op cit.*
9. Alcalá Sanz J. Tratamiento de una verruga plantar en mosaico con ácido nítrico. A propósito de un caso. *Rev Esp Pod.* Jul 2014; 25(3): 112-116.
10. Jiménez Ortiz C. Homeopatía: aportaciones a su historia, legislación y clínica [Trabajo fin de grado]. Sevilla: Universidad de Sevilla; 2016 [citado 20 Dic 2017]; Disponible en: <https://idus.us.es/xmlui/handle/11441/49317>.
11. Gabaldá Gallego A. Estudio comparativo del tratamiento de la verruga plantar por los podólogos del Área Metropolitana de Barcelona y los estudios publicados [Trabajo final de Grado]. Barcelona: Escuela Universitaria de Enfermería, Universidad de Barcelona; 12 Jun 2014 [citado 20 Dic 2017] Disponible en: <http://diposit.ub.edu/dspace/handle/2445/59453>.
12. Alcalá Sanz J. Tratamiento de una verruga plantar... *Op cit.*
13. Demarque D, Jouanny J, Poitevin B, Saint-Jean Y. *Farmacología & Materia Médica Homeopática.* Madrid: CEDH Madrid; 2010.
14. Clarke JH. Thuja. En: Clarke JH. *Un Diccionario de Materia Médica Práctica.* Nueva Delhi: B. Jain Publishers; 2005. p. 2611-2630.
15. Demarque D, Jouanny J, Poitevin B, Saint-Jean Y. *Op cit.*
16. Clarke JH. Dulcamara. En: Clarke JH. *Un Diccionario de Materia Médica Práctica.* Nueva Delhi: B. Jain Publishers; 2005. p. 765-771.
17. Demarque D, Jouanny J, Poitevin B, Saint-Jean Y. *Op cit.*
18. Clarke JH. Antimonium crudum. En: Clarke JH. *Un Diccionario de Materia Médica Práctica.* Nueva Delhi: B. Jain Publishers; 2005. p. 133-138.
19. Demarque D, Jouanny J, Poitevin B, Saint-Jean Y. *Op cit.*
20. Clarke JH. Nitricum acidum. En: Clarke JH. *Un Diccionario de Materia Médica Práctica.* Nueva Delhi: B. Jain Publishers; 2005. p. 1704-1718.