

Síndrome de Wellens: Signo electrocardiográfico que salva vidas.

¹Dr. Jorge Endara Vera, ²Dr. Enrique Vásquez Vélez, ³María José Flor Cacierra.

¹Residente de Postgrado de Cardiología R5 | Universidad San Francisco de Quito, Hospital Carlos Andrade Marín.

²Médico Residente | Hospital Alcívar.

³Estudiante de pregrado de Radiología | Universidad Laica Eloy Alfaro de Manabí

Enviado: 13-10-2015 | Aprobado: 15-01-2016

Resumen

Introducción: El síndrome de Wellens (SW) es un diagnóstico electrocardiográfico inusual, caracterizado por cambios en la onda T altamente específicos de estenosis severa a nivel proximal de la arteria coronaria descendente anterior (ADA). Es importante el reconocimiento temprano por la gran área de miocardio en riesgo.

Caso Clínico: En esta serie describimos a dos pacientes que presentaron dolor anginoso típico sin cambios en el electrocardiograma (ECG) durante los episodios de dolor. Sin embargo, cuando los pacientes ya estaban sin dolor, aparecieron cambios típicos de este síndrome en el ECG, sin elevación de troponinas. En ambos casos se realizó intervención coronaria percutánea (ICP) que evitó un IAM anterior extenso, dado el hallazgo de lesión severa proximal en la ADA. Evolución: Los dos pacientes fueron ingresados a la unidad de cuidados coronarios y egresaron sin complicaciones. En el primer paciente, el ECG post ICP demostró persistencia de ondas T invertidas. El ecocardiograma de seguimiento, a los 2 meses del alta, reveló una fracción de eyección del 54%. En el segundo paciente, el ECG post ICP demostró resolución incompleta de las ondas T invertidas y la fracción de eyección a los 2 meses del alta demostró una fracción de eyección del 60%.

Discusión: Los dos casos demuestran la importancia de una estrategia invasiva como el tratamiento de elección. Estos pacientes no deben ser referidos a pruebas funcionales para evitar exponerlos al riesgo de muerte súbita.

Palabras claves: Ondas T invertidas (OTI), arteria coronaria descendente anterior (ADA), síndrome de Wellens (SW), signo electrocardiográfico.

Abstract

Introduction: Wellens Syndrome (WS) is an unusual electrocardiographic diagnosis characterized by changes in the T wave specific to severe stenosis at a proximal level of the anterior descending coronary artery (LAD). Therefore, early diagnosis is important, because of the large area of myocardium at risk, which generally represents poor prognosis indicator.

Case report: In this series we describe two patients admitted with typical angina pain without changes in the electrocardiogram (EKG). However, even though patients were not having pain, typical changes, characteristic of this syndrome, appeared in the EKG, with normal troponin levels. Both cases had percutaneous coronary intervention (PCI) that prevented extensive anterior AMI, since severe LAD proximal lesions were found. Evolution: Both patients were admitted to the coronary care unit and discharged without complications. After PCI, the first patient had na EKG showing persistent inverted T waves. A follow-up echocardiogram, performed 2 months later, revealed an ejection fraction of 54%. The second patient had a post-PCI EKG showing an incomplete resolution of the inverted T waves, whereas the follow-up echocardiogram showed an ejection fraction of 60%.

Discussion: Both cases showed the importance of an invasive strategy as the best treatment of choice. We should also be careful not to refer these patients to exercise stress tests, to avoid sudden death.

Keywords: Inverted T Waves (ITW), anterior descending coronary artery (LAD), Wellens Syndrome (WS), electrocardiographic sign.

Introducción

El síndrome de Wellens (SW) es un diagnóstico electrocardiográfico inusual, caracterizado por cambios en la onda T altamente específicos de estenosis severa a nivel proximal de la arteria coronaria descendente anterior (ADA). Por esta razón es de mucha importancia el reconocimiento temprano por la gran área de miocardio en riesgo lo cual es un indicador de mal pronóstico.

En esta serie de casos reportamos dos pacientes que ingresaron a servicio de emergencias (SE) por presentar

dolor anginoso típico con cambios electrocardiográficos a nivel de la onda T en las derivaciones precordiales, típicamente cuando los pacientes se encontraban sin dolor anginoso, y sin elevación de troponinas cardiacas, patrón electrocardiográfico llamado Síndrome de Wellens. Los dos pacientes fueron sometidos angiografía coronaria e intervención coronaria percutánea (ICP) por lesión severa proximal en la ADA, con colocación de stent medicados en ambos casos.

Reporte de caso

Caso 1

Un hombre de 45 años de edad, sin antecedentes clínicos, acudió al servicio de emergencias por presentar dolor precordial típico de 7 días de evolución desencadenado por el ejercicio físico pero que en los 2 últimos días previo a su llegada a emergencia presentó nuevo episodio de dolor de iguales características pero en reposo, el primer ECG realizado no demostró cambios isquémicos, sin embargo cuando se alivió el dolor con nitrato sublingual se realizó un nuevo ECG que demostró ondas T bifásicas en derivaciones precordiales (**Figura 1A**), la troponina ultrasensible seriada fue negativa. Se realizó una angiografía coronaria que demostró una lesión crítica del 95% a nivel proximal de la ADA (**Figura 1B**). Se colocó un stent con flujo final TIMI III.

Presión arterial: 125/70 frecuencia cardiaca: 76 temperatura: 37 GC

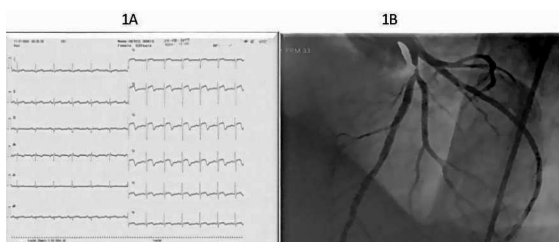


Figura 1. A: ECG realizado en ausencia de dolor, ondas T Bifásicas en V2-V3
B: Angiografía coronaria, lesión severa proximal de la ADA.

Caso 2

Hombre de 61 años de edad, con historia previa de hipertensión arterial mal controlada, quien dos días previos a su ingreso presentó dolor torácico anginoso en reposo de moderada intensidad, duración promedio 10 minutos, que cedió espontáneamente. Sin embargo, un nuevo episodio de dolor torácico de iguales características presentó el día de su ingreso, el ECG realizado mientras el paciente estaba con dolor fue normal, sin embargo, cuando el paciente se encontraba sin dolor se realizó nuevo ECG el cual demostró ondas T negativas en derivaciones precordiales (**Figura 2A**), troponinas seriadas fueron negativas. Se decidió realizar angiografía coronaria que demostró una lesión crítica del 93% a nivel proximal de la ADA (**Figura 2B**). Se colocó un stent medicado con flujo final TIMI III. **Presión arterial:** 120/85 frecuencia cardiaca: 72 temperatura: 37 GC

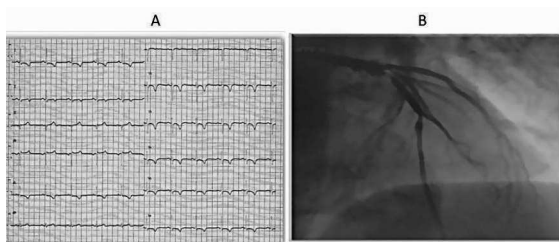


Figura 2. A: ECG realizado en ausencia de dolor, demuestra ondas T negativas simétricas de V2-V6.
B: Angiografía coronaria, demuestra lesión severa proximal de la ADA.

Evolución:

El primer paciente tras haber sido sometido a ICP primaria dentro de las primeras 24 horas de iniciado el dolor ingreso a la unidad de cuidados coronarios donde permaneció 2 días sin angina recurrente, sin cambios nuevos en el electrocardiograma y hemodinamicamente estable. El ECG a las 48 horas post-ICP demostró desaparición del patrón electrocardiográfico inicial. Un ecocardiograma a los 2 meses del egreso, reveló una fracción de eyección del 54% y ausencia de trastornos segmentarios de la motilidad del ventrículo izquierdo.

El segundo paciente, igualmente sometido a ICP primaria durante las primeras 24 horas de inicio del dolor, ingresó a la unidad de cuidados coronarios donde permaneció por 48 horas sin presentar complicaciones por lo que fue dado de alta. El ECG al egreso, demostró persistencia del patrón electrocardiográfico inicial. Un ecocardiograma a los 2 meses del egreso, reveló una fracción de eyección del 60% y ausencia de trastornos segmentarios de la motilidad del ventrículo izquierdo.

Discusión

De Zwaan, Wellens y colaboradores en 1980, fueron los primeros en describir este síndrome, también llamado Síndrome de la Arteria Coronaria Descendente Anterior¹.

Síndrome de Wellens es un síndrome coronario agudo del tipo angina inestable caracterizado porque no hay liberación detectable de biomarcadores de necrosis miocárdica. Los cambios en el ECG característicos de este síndrome se producen en dos formas, la menos común conocida como SW tipo 1 ocurre en 24% de los pacientes, se compone de ondas T bifásicas (**Figura 1A**), más comúnmente observadas en las derivaciones V2 y V3, pero también se puede encontrar en V1- V5 / V6. La segunda forma de presentación, y la más común, conocida como SW tipo 2 se presenta en 76% de los casos y se compone de OTI profundas en las derivaciones precordiales (**Figura 2A**)^{1,2}.

El patrón electrocardiográfico del SW se observa clásicamente en pacientes con angina inestable cuando ha cedido el dolor precordial y no cuando el paciente se encuentra con dolor. Estos hallazgos electrocardiográficos sugieren una estenosis crítica proximal de la ADA y un alto riesgo de infarto de miocardio de la pared anterior. Las OTI en este síndrome tienen una sensibilidad, especificidad y valor predictivo positivo del 69%, 89% y 86%, respectivamente³. Los criterios de Wellens se presentan en la **tabla 1**.

Tabla 1.

Criterios diagnósticos del Síndrome de Wellens
Historia de angina previa
Ausencia o ligera elevación de enzimas cardíacas
Ausencia o mínima elevación del segmento ST (< 1mm)
Ondas T bifásicas o profundamente invertidas en derivaciones precordiales V2-V6
Ausencia de ondas Q patológicas
Progresión normal de la onda R en derivaciones precordiales
Aparición del patrón ECG del SW cuando hay dolor

La inversión de la onda T por isquemia miocárdica es clásicamente estrecha y simétrica, tal como aparecen en los infartos de miocardio. Sin embargo,

causas no isquémicas, tales como la hipertrofia ventricular izquierda con «strain», contusión miocárdica, miocarditis, embolia pulmonar, accidente cerebrovascular, síndrome de Wolff-Parkinson-White y otros, pueden mostrar cambios similares^{4,5}.

La fisiopatología de la OTI con la resolución de los síntomas, representa una fase de reperfusión. También se ha propuesto una relación entre alteraciones de la repolarización ventricular izquierda en el ECG y edema miocárdico; esto podría explicar los casos de anomalías de la onda T similares a los de SW asociado con disfunción reversible del ventrículo izquierdo (miocardio aturdido)^{6,7}.

En el primer estudio de Wellens, 26 de 145 pacientes ingresados por angina inestable (18%) tenían este patrón electrocardiográfico, 12 de 16 pacientes (75%) con los cambios electrocardiográficos mencionados que no recibieron revascularización coronaria, desarrollaron un infarto extenso de la pared anterior, luego de unas pocas semanas de la admisión¹. En un segundo estudio prospectivo, 180 de 1.260 pacientes hospitalizados (14%) mostraron los cambios electrocardiográficos característicos de este síndrome. A estos se les realizó angiografía coronaria urgente lo que permitió detectar obstrucción de la ADA en un rango que iba desde el 50% a obstrucciones críticas².

En este reporte de casos destacamos el reconocimiento de estos pacientes es un desafío por su presentación atípica, lo que ocasiona que médicos con poca experiencia no identifiquen el problema y envíen a estos pacientes a estudios funcionales de estrés o

manejo clínico, esto deriva en desenlaces fatales por la evolución natural de la enfermedad. Tandy et al describieron un caso en el cual el paciente presentó dolor anginoso y ondas T bifásicas en V2-V3, fue referido a estudio de estrés funcional, durante el cual desarrolló un infarto agudo de miocardio anterior, taquicardia ventricular y subsecuentemente falleció. La autopsia reveló lesión proximal severa de la ADA⁸.

Conclusiones

El reconocimiento precoz de las alteraciones electrocardiográficas del SW es prioritario porque la falta de revascularización coronaria provoca que el 75% de pacientes desarrolle un IAM anterior extenso.

Los pacientes clasificados como angina inestable, con criterios electrocardiográficos de síndrome de Wellens, no deben ser sometidos a pruebas funcionales por el riesgo de provocar desenlaces fatales.

Conflictos de interés

Ningún conflicto de interés

Abreviaturas

SW: Síndrome de Wellen.

ECG: Electrocardiograma.

OTI: Ondas T invertida.

ADA: Arteria descendente anterior.

IAM: Infarto agudo de miocardio.

ICP: Intervención coronaria percutánea.

Referencias

1. De Zwaan C, Bär FW, Wellens HJ: *Characteristic electrocardiographic pattern indicating a critical stenosis high in left anterior descending coronary artery in patients admitted because of impending myocardial infarction. Am Heart J.* 1982; 103: 730-6.
2. Chris de Zwaan, Frits W. Bär, Johan H. A. Janssen, Erniel C. Cheriex, Willem R. M. Dassen, Pedro Brugada, Olaf C. K. M. Penn, Hein J. J. Wellens: *Angiographic and clinical characteristics of patients with unstable angina showing an ECG pattern indicating critical narrowing of the proximal LAD coronary artery. Am Heart J* 1989;117: 657-65.
3. Haines DE, Raabe DS, Gundel WD, Wackers FJ: *Anatomic and prognostic significance of new T-wave inversion in unstable angina. Am J Cardiol* 1983;52:14-6.
4. Geoffrey E. Hayden, William J. Brady, Andrew D. Perron, Michael P. Somers, Amal Mattu: *Electrocardiographic T-wave inversion: Differential diagnosis in the chest pain patient. Am J Emerg Med.* 2002 May;20:252-62.
5. B. Fure, T. Bruun Wyller, B. Thommessen: *Electrocardiographic and troponin T changes in acute ischaemic stroke. Journal of Internal Medicine* 2006; 259: 594-5
6. Federico Migliore, Alessandro Zorzi, Martina Perazzolo Marra, Cristina Basso, Francesco Corbetti, Manuel De Lazzari, Giuseppe Tarantini, Paolo Buja, Carmelo Lacognata, Gaetano Thiene, Domenico Corrado, Sabino Iliceto: *Myocardial edema underlies dynamic T-wave inversion (Wellens' ECG pattern) in patients with reversible left ventricular dysfunction. Heart Rhythm* 2011; 8: 1629-34.
7. Hirota Y, Kita Y, Tsuji R, Hanada H, Ishii K, Yoneda Y, Shimizu G, Suwa M, Kawamura K: *Prominent negative T waves with QT prolongation indicate reperfusion injury and myocardial stunning. J Cardiol.* 1992; 22:325-40.
8. Tandy, T.K., Bottomy, D.P, J.G. Lewis: *Wellens' Syndrome. Emerg Med.* 1999; 33: 347-5