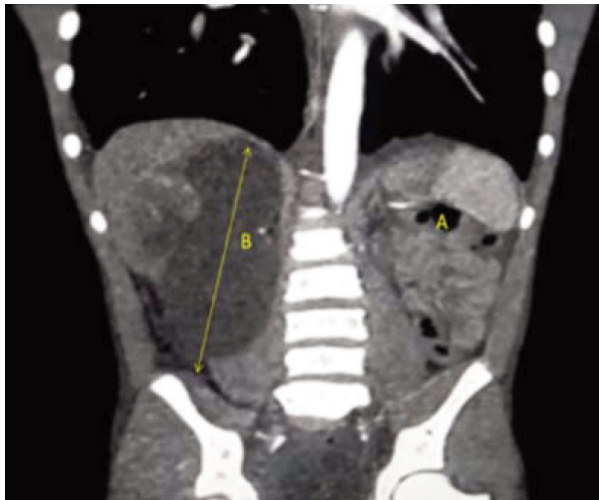

Agnesia renal izquierda en paciente con quiste renal derecho gigante

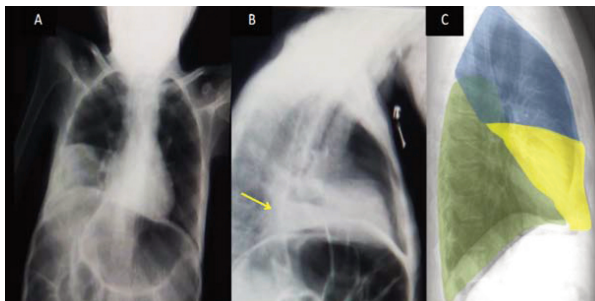
Asanty Cabrera*



Paciente masculino de 15 años quien cursa asintomático y acude al centro por presentar traumatismo de abdomen leve. Los hallazgos al solicitar estudios de imágenes en vista del episodio traumático. **A:** Agnesia renal izquierda. **B:** Quiste renal derecho gigante (aumento terapia de soporte), actualmente se encuentra en plan quirúrgico.

Neumonía a focos múltiples

Careli Ascanio*



Paciente de 39 años de edad, con clínica de NAC que impresiona de lóbulo medio aunque no deja signo de la silueta, se comprueba por ECO que afecta lóbulo medio e inferior. **A:** RX PA donde se evidencia radiopacidad en base derecha. **B:** Rx lateral con radiopacidad que impresiona de lóbulo inferior. **C:** Representación gráfica de lóbulos de pulmón derecho.

* Servicio de Medicina Interna - Hospital Domingo Luciani. Caracas, Venezuela.