

# Sarna Costrosa (NORUEGA) en Hospital II Lima Norte. A propósito de un caso

## Crustal Sarna (NORWAY) in North Lima Hospital II. About a case

Vanessa E. Méndez Matthey<sup>1,2,a</sup>

### RESUMEN

Se presenta el caso de una paciente femenina de 68 años de edad, con antecedentes de hipertensión arterial, DM tipo 2, enfermedad renal reanudada, con hiperqueratosis en manos, que ingresa al servicio de emergencia del Hospital II Lima Norte- Essalud por presentar trastorno de conciencia. Las lesiones clínicas evocan una forma poco frecuente de escabiosis, denominada sarna costrosa o noruega; una de las características de esta patología es su alto grado de contagio, frecuente en pacientes inmunosuprimidos y con alteraciones neurológicas.

**Palabras clave:** Infestaciones por Ácaros, Escabiosis, Enfermedades de la piel. (Fuente: DeCS-BIREME).

### ABSTRACT

Presents the case of a female patient 68 years old, with a history of hypertension, type 2 diabetes, renal disease exacerbation with hyperkeratosis in the hands, entering Hospital emergency Lima Norte - ESSALUD with disorder of consciousness. Clinic injuries evoke a rare form of scabies called Norwegian scabies or crusted; one of the characteristics of this pathology is often a high degree of infection in immunosuppressed patient with neurological disorders.

**Keywords:** Scabies crusted, scabies, Skin Diseases. (Source: MeSH-NLM).

### INTRODUCCION

La sarna es una ectoparasitosis cutánea intensamente pruriginosa y contagiosa provocada por el acaro *Sarcoptes scabiei* variedad *hominis*, conocido vulgarmente como "arador de la sarna"<sup>(1)</sup>. En Noruega en 1848 Danielssen y Boeck descubrieron en enfermos con lepra lepromatosa una variedad rara de sarna altamente contagiosa, que posteriormente se denominó sarna noruega, costrosa o hiperqueratósica<sup>(2,3)</sup>. Esta variedad de sarna común puede estar compuesta de millones de ácaros, mientras que, en la sarna normal, la parasitosis se compone de 10 a 12 hembras<sup>(2)</sup>.

El acaro es muy contagioso, se transmite por contacto

físico directo, de forma prolongada o indirecto, por sábanas, toallas, fómites; el acaro puede sobrevivir 72 horas fuera del huésped humano<sup>(2,5)</sup>. La aparición de la sarna es variable y depende del grado de infestación, higiene personal, respuesta del paciente, evolución de la enfermedad y el tratamiento. El paciente puede tener una erupción generalizada eritematoescamosa con zonas hiperqueratósicas lo que puede simular una reacción psoriasiforme<sup>(1,2)</sup>.

La sarna noruega es una acarosis altamente contagiosa. Se presenta como un cuadro de queratoderma polimórfico, con lesiones maculopapulovesiculares, eccematosas o pustulares, de distribución acral y con queratosis subungueal; principalmente en manos y pies, con descamación y costras gruesas amarillentas y adherentes donde se ocultan miles de parásitos vivos y sus huevecillos<sup>(4)</sup>. Suele asociarse a enfermedad de Hansen, artritis reumatoidea, lupus eritematoso sistémico, diabetes mellitus, enfermedad renal, vasculitis, síndrome de Down, postrasplantados, cor ticoterapia tópica, leucemia, linfoma, infección por VIH o HTLV-1.

La inmunidad celular ocasiona una respuesta de linfocitos CD4 de tipo TH2, que activan linfocitos B, y eosinófilos produciendo la liberación de citoquinas IL4, IL10, que a su vez inducen la proliferación de mastocitos y liberación de aminas vasoactivas, responsables del prurito intenso. En pacientes inmunosuprimidos hay ausencia de estos mecanismos alterando de esta manera su principal síntoma y permitiendo a la enfermedad un curso crónico<sup>(6,7)</sup>.

1. Facultad de Medicina. Universidad Privada San Juan Bautista. Lima-Perú.

2. Sociedad Científica de Estudiantes de Medicina Humana de la Universidad Privada San Juan Bautista. (SOCIEM-UPSJB). Lima-Perú.

a. Estudiante de Medicina.

## REPORTE DE CASO

Se presenta el caso de paciente femenina de 68 años de edad procedente del distrito de Comas, casada, en mal estado general, con antecedentes de HTA, DM2, ERC, anemia crónica; ingreso presentando trastorno de conciencia, piel pálida, seca, con marcada xerosis, hiperqueratosis difusa, amarillenta, descamativas gruesas, pruriginosa a predominio palmo-plantar blanco nacarada en manos, tórax, brazos, abdomen, MM.II. y cuero cabelludo. Al examen físico: afebril, deshidratada, PA. 200/100 mm hg., FC. 70x', T° 37,0° Spo2 96% ambiente; presenta eventración gigante a predominio de cuadrante inferior derecho, reductible a la digito presión, no doloroso, RHA presentes, CV: RCR, no soplos; AP Resp.: presencia de roncales en ACP, edema leve en MM.II. Neurológico: Glasgow 13, deterioro cognitivo de 6 meses que cursa con alucinaciones auditivas y visuales, afásica. Presentaba lesiones en ambos antebrazos consecuencia del rascado. A nivel de cuero cabelludo similar hiperqueratosis con placas amarillentas descamativas. (Fig. 1,2,3,4,5).

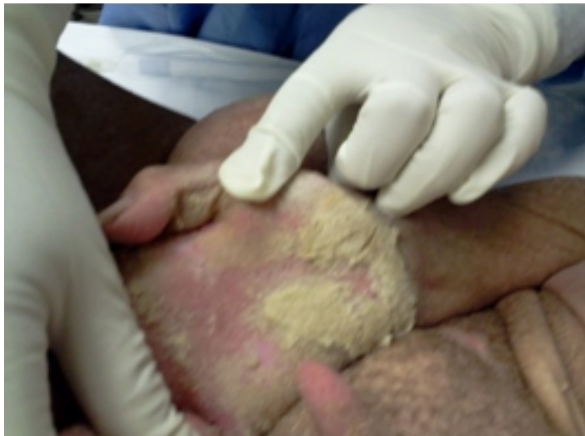

Figura 1

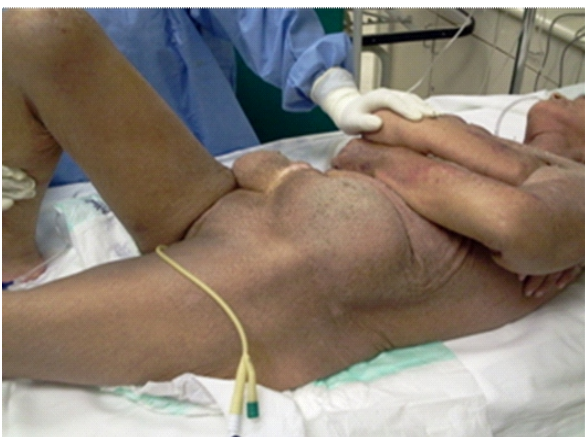

Figura 2

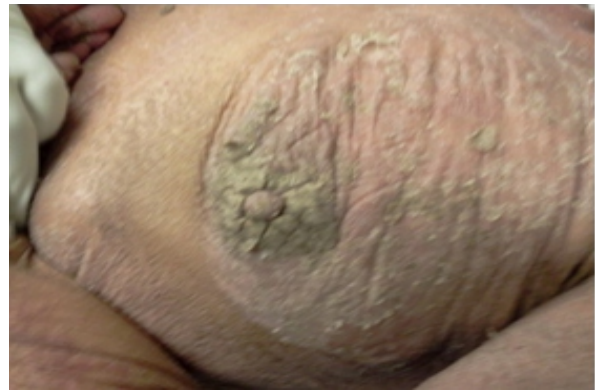

Figura 3

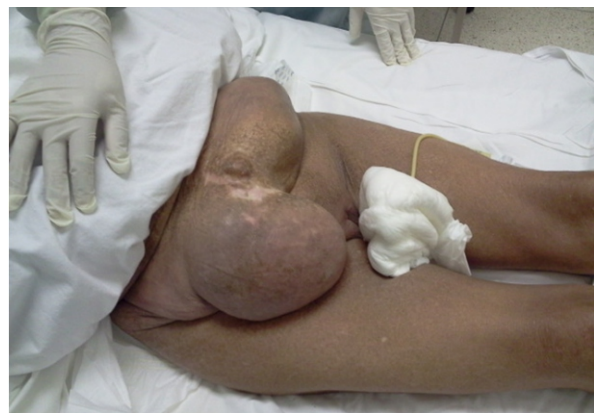

Figura 4

Se hospitalizo a la paciente en sala de observación, se hidrato y proporciono cobertura antibiótica para urosepsis, corrigiéndose el trastorno metabólico e hidroelectrolítico, así mismo se transfundió 01 paquete globular. Se le indico TAC de cerebro para descartar EVC; se realizó interconsulta con servicio de dermatología que recomendó tratamiento con permetrina 5%, ácido salicílico 5%, urea 15%, glicerina 15%, vaselina 90% por vía tópica dos veces al día por dos días, así como aislamiento de la paciente, la cual fue derivada a la unidad de intermedios en ambiente aislado del hospital. No se realizó la confirmación de laboratorio de manera rutinaria.

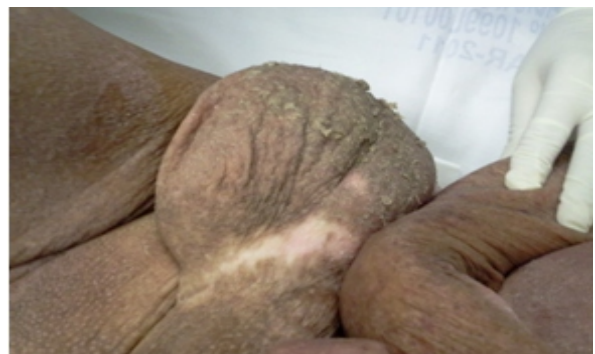

Figura 5

Luego el tratamiento se amplió siendo la aplicación una vez al día por 5 días más junto con baño diario y cambio de ropas de cama; mejorando su condición a los 8 días de internamiento. (Fig. 6,7,8.).

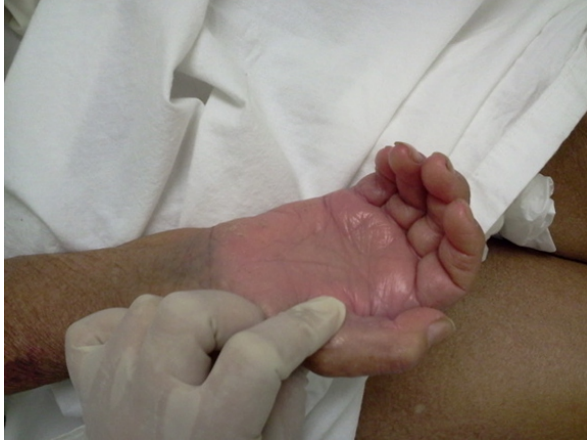

Figura 6

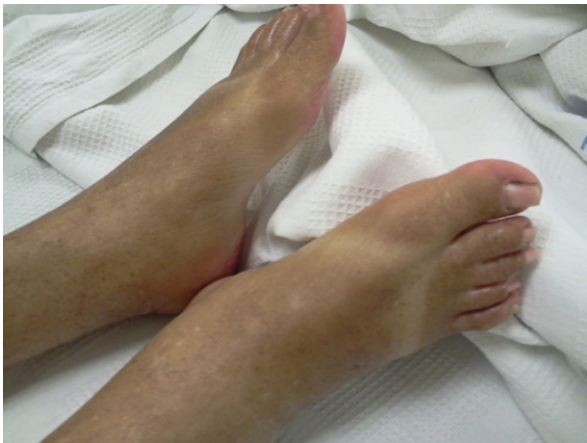

Figura 7

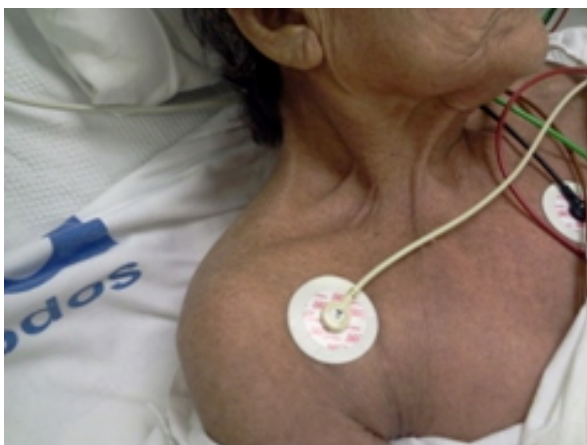

Figura 8

## DISCUSION

La escabiosis es una infección parasitaria común en el Perú, sin embargo, la sarna costrosa es rara<sup>(8)</sup>. En nuestro medio, no se tiene estadísticas de la frecuencia de esta enfermedad y menos aún de la forma costrosa; en la mayoría de los casos los pacientes con esta afección presentan asociada alguna patología que cursa con inmunosupresión<sup>(9)</sup>.

Se sabe que el VIH predispone a escabiosis costrosa, habiéndose demostrado en algunos estudios una relación directa entre la aparición de la sarna noruega y la presencia de esta enfermedad viral. Otro virus señalado en la literatura como factor predisponente es el Virus Linfotropico T humano 1 (HTLV-1). En un estudio de 23 pacientes con sarna noruega realizado en Perú, se señala la emergente importancia de este virus como posible factor de riesgo para sarna costrosa. En el cual de un grupo de 23 pacientes con el diagnostico de sarna noruega, el 69,6% presento serología positiva para el HTLV-1, superando a varias de las patologías ya mencionadas predisponentes para sarna noruega<sup>(10)</sup>.

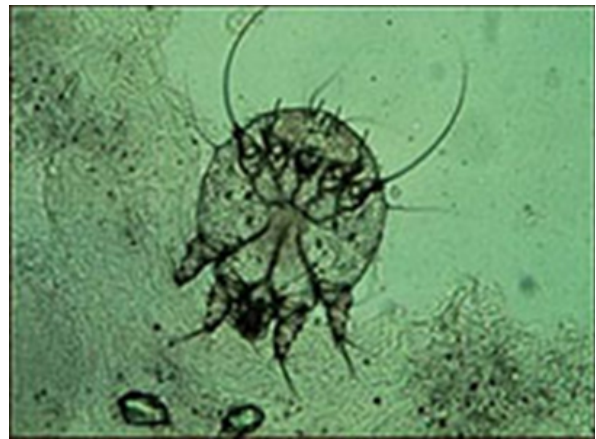


Figura 9

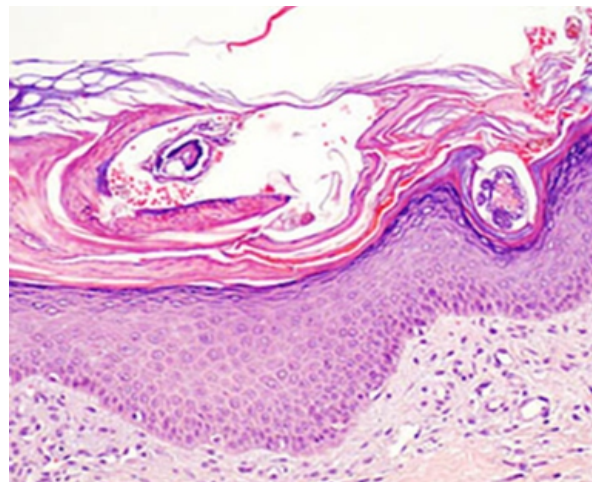


Figura 10

La hembra fecundada penetra la epidermis, formando galerías en las que deposita huevos y deyecciones. Las formas juveniles liberadas de los huevos migran a la superficie de la piel, siendo responsables de la transmisión de la enfermedad<sup>(12)</sup>. El periodo de incubación es de tres a seis semanas en la infestación primaria y de uno a tres días en las reinfestaciones<sup>(13)</sup>.

Los sarcoptidos son arácnidos del orden acarino de pequeño tamaño, de la familia Trombididae y puede ocasionar enfermedad en 40 especies de animales incluyendo al hombre (Figura N°8, tomado de Clinicaadam.com-306 x 226) presentan cefalotórax y abdomen unido, sin segmentación externa, cuerpo oval aplanado dorsoventralmente con cuatro pares de patas muy cortas dotadas de uñas o carúnculas, no tiene ojos y su tegumento es blando y delgado. En la parte anterior sobresale el aparato bucal semejando una falsa cabeza. En su cara dorsal presenta espinas y pelos dirigidos hacia atrás que determinan que el parásito no pueda retroceder en su caminar. La hembra mide 0,3-0,4 mm. Y el macho es algo menor (0,2 mm.). La hembra, en contacto con la piel, exuda un fluido capaz de disolver la capa cornea. Una vez que labran un surco en el estrato corneo ocurre la copula; tras la copula el macho muere, la hembra profundiza el surco iniciando la puesta de huevos con una frecuencia de dos a tres diarios durante el curso de su vida (cuatro a cinco semanas). De estos salen las larvas, a los tres a cuatro días alcanzan el estado adulto tras sucesivas mudas<sup>(15)</sup>. El tiempo desde que nace la larva hasta que llega a su forma adulta es de 10 a 14 días, en donde ya son infectantes. (Figura N°9 Microfotografía de biopsia de piel, sarna noruega con numerosos ácaros intracorneos con hiperqueratosis. HE, x 100. Tomado de Escuela de Medicina, Pontificia Universidad Católica de Chile.)

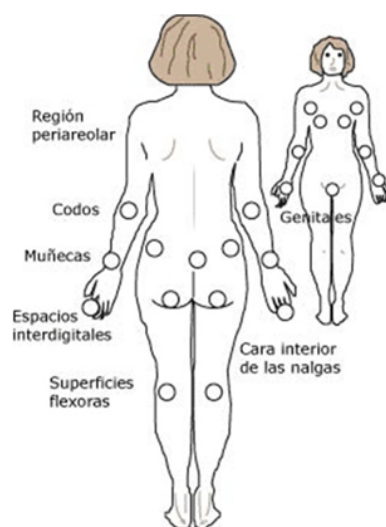


Figura 11  
(Imagen tomada de porsalut.com-513x516)

Su aparición clínica es el resultado de una sensibilización cutánea al parásito que dura aproximadamente un mes, el prurito es el síntoma principal y en algunas ocasiones es la manifestación más clara de la infestación; inicialmente se manifiesta donde se localizan los túneles subcutáneos elaborados por el parásito, empeorando por la noche o al mover la ropa de cama ya que el acaro presenta mayor actividad con el calor. El acaro se localiza preferentemente en zonas de la piel con pocos folículos pilosebáceos. Las localizaciones más frecuentes (80%) son: cara anterior de las muñecas, flexura antecubital y pliegues interdigitales. Otros lugares de afectación son los codos, pies, tobillos, pene y escroto; nalgas, axilas, en las mujeres región periareolar; generalmente no se afectan la cabeza ni el cuello, excepto en lactantes e inmunosuprimidos<sup>(Fig.11)</sup>.

Con la infestación se desarrollan vesículas y pápulas de tamaño de la cabeza de un alfiler y suelen aparecer en abdomen, muslos y nalgas; también pueden aparecer nódulos inflamatorios de color marrón rojizo de uno a dos cm. de diámetro en genitales, pliegues axilares e inguinales que pueden persistir durante meses requiriendo de técnicas quirúrgicas para su eliminación. El rascado continuo puede producir eczemas y escoriaciones, lesionando la piel e infectándola con cepas de *Staphylococcus aureus* y *Streptococcus beta hemolítico* produciendo impétigo, foliculitis, foliculosis entre otros.

Existen dos variedades de sarna por sus características y manifestación; la sarna que ataca tanto a animales domésticos como salvajes y que puede ser contagiada al hombre, puesto que los ácaros animales no difieren morfológicamente de los ácaros humanos. En la sarna canina, la localización más frecuente es el oído externo del perro; esta se diferencia de la sarna común por presentar un periodo de incubación más corto, mayor facilidad de transmisión y el tipo de lesiones de tipo eccematoso, erosiones, vesículas, costras y ausencia de surco acarino. Las lesiones se autolimitan y se resuelve evitando el contacto con el animal enfermo (15,16); y la sarna común en la cual se produce una respuesta celular y humoral anormal del huésped ante la presencia del parásito, permitiendo la existencia de varios cientos de miles de ácaros en un solo individuo afectado, debido a la inmunosupresión del mismo. Los casos de sarna costrosa o noruega asientan en individuos que presentan trastornos inmunológicos, trastornos linfoproliferativos y neoplasias, en diabéticos, pacientes con alteraciones neurológicas, deficientes mentales, postransplantados, en enfermedades crónicas debilitantes que sumados a una vida de mala higiene y hacinamiento<sup>(16,17,21)</sup> hacen el cuadro característico.

De otro lado, la transmisión sexual del acaro es común; incluso en algunos estudios es considerada una

infección transmitida sexualmente<sup>(18)</sup>. En una persona inmunocomprometida, el acaro en la piel ocasiona una respuesta inmune de linfocitos CD4 que estimulan los linfocitos B para la producción de anticuerpos específicos, así como eosinofilia, provocando la liberación de citosinas (IL-4, IL-10) que son responsables del prurito; en estos pacientes este mecanismo se encuentra alterado permitiendo al parásito su replicación masiva<sup>(17)</sup>. En algunas ocasiones resulta complicado diagnosticar esta enfermedad rápidamente, tanto por su baja frecuencia, como por lo atípico de su presentación<sup>(19)</sup>. Sin embargo, el diagnóstico de sarna es fácilmente confirmado; mediante el examen microscópico de las escamas de las lesiones, por el abundante número de parásitos que en ella residen, y utilizando hidróxido de potasio al 10% o aceite mineral, se observan los ácaros, sus huevos, cibalas y heces<sup>(20)</sup>.

Las lesiones que caracterizan esta forma clínica afectan de preferencia palmas, dorso de las manos, plantas, pliegues, codos, rodillas y pabellones auriculares. Se caracterizan por ser hiperqueratósicas, amarillentas, con fisuras, las uñas pueden estar engrosadas, el prurito puede ser moderado o estar ausente<sup>(21,22)</sup>. En el caso del VIH son los más reportados en la literatura, siendo esta condición la que más se asocia a sarna costrosa en la actualidad<sup>(23)</sup>. Existen varios factores que condicionan a la sarna costrosa en el VIH, como la depresión de la inmunidad celular debida a la injuria de las células de Langerhans y los linfocitos T citotóxicos y de la inmunidad humoral con elevación de los valores de IgE<sup>(25)</sup>.

El diagnóstico diferencial debe distinguir esta forma particular de sarna costrosa de otras dermatosis como son: pitiriasis rubra pilaris, eccema crónico, queratodermia palmo plantar, enfermedad de Darier y psoriasis pustulosa. La permetrina es el fármaco de elección en el tratamiento de la escabiosis<sup>(14)</sup>, es un acaricida potente, de baja absorción percutánea y baja toxicidad, por lo que se recomienda su uso, incluso en pacientes prematuros, pacientes con daño neurológico y en fracaso de otros tratamientos<sup>(12)</sup>. Últimamente se ha reportado el tratamiento con una o varias dosis de ivermectina por vía oral, con excelentes resultados<sup>(23,24)</sup>, la ivermectina es un fármaco de propiedades antihelmínticas de uso sistémico que fue aprobado por la FDA para el tratamiento de la strongiloidiasis y la oncocercosis el 25 de noviembre de 1996. Aunque no está indicada oficialmente para el tratamiento de la escabiosis, se ha utilizado en la sarna humana de forma experimental en muchos estudios, con resultados alentadores y con efectos secundarios mínimos, demostrando tener gran eficacia en el tratamiento de la escabiosis a dosis de 200 ug/kg en una sola toma<sup>(25-27)</sup>.

En 1969 se presentó en Perú una epidemia de sarna

escabiotica que obligo al Ministerio de Salud a activar el programa de control de esta enfermedad y desde esa fecha se mantiene presente como enfermedad endémica, por lo que constituye un problema de salud que repercute en la economía del país.

**Conflictos de interés:** La autora niega conflictos de interés.

**Financiamiento:** Autofinanciado.

## REFERENCIAS BIBLIOGRÁFICAS

1. Perez ML., Gonzales S. [Avances en el tratamiento de la escabiosis. Actas Dermatol. 2004;4: 50-55.](#)
2. Diaz S. [Sarna y sarna noruega: diagnostico, prevención y tratamientos actuales. Farm Hosp. 1998; 22: 1-9.](#)
3. Carpio E, Velasco M, Millán F, Pujol C. [Sarna noruega. Tratamiento con ivermectina. Dermatol Dermocosmet Clin. 2001;4\(4\): 259-260.](#)
4. Fajardo-Velasquez R, Urdez-Hernandez E, Ysita-Morales A. [Nosocomial outbreak of scabies from a Norwegian scabies case. Salud Pública Mex. 2004; 46:251-254.](#)
5. Barron NE, Gutiérrez YZ, Castillo RW, Rodríguez BS. [Sarna costrosa \(sarna noruega\): reporte de cinco casos. Dermatología Peruana. 1998; 8:37-41.](#)
6. Gimeno E, Velazco M, Millán F, Pujol C. Sarna noruega: Tratamiento con ivermectina. Rev Int Dermatol Dermocosmet. 2001;4(4):259-61.
7. Elgueta A, Parada Y, Guzmán W, Molina P, Gonzales P. [Brote de sarna en un hospital terciario a partir de un caso de sarna costrosa. Rev Chil Infect 2007;24\(4\):306-10.](#)
8. Sanchez E., Tello R., Terashima A., Canales M., Bravo f., Del Solar M., Gotuzzo E., Experiencia de sarna noruega En El Hospital Nacional Cayetano Heredia. 1980-1998. Universidad Peruana Cayetano Heredia. Disponible en: <http://www.upch.edu.pe/tropicales/espan/abstr actos/SARNA.htm>
9. Subramaniam G., Kaliaperumal K., Duraipandian J., Rengasamy G., [Norwegian scabies in a malnourished young adult: a case report. J Infect Dev Ctries. 2010;4\(5\): 349-351.](#)
10. Blas M, Bravo F, Castillo W, Castillo WJ, Ballona R, Navarro P, et al. [Norwegian scabies in Perú: the impact of human T cell Lymphotropic virus type I infection. Am J Trop Med Hig 2005;72\(6\):855-857.](#)
11. Arlian LG, Estes SA, Vyszynski, Moher DL. [Prevalence of Sarcoptes scabiei in the home and nursing home of scabietic patients. J AM. Acad Dermatol. 1988;19: 806-811.](#)
12. Paasch V, Hausteiner V, [Management of endemic outbreaks of scabies with allethrin, permethrin, and ivermectin. Int J Dermatol. 2000;39:463-70.](#)
13. Chosidow O. [Scabies. N Engl J Med 2006;354:1718-27.](#)

14. Walker GJA., Johnstone PW. Intervenciones para el tratamiento de la escabiosis Traducida) <http://www.Cochrane.org/reviews/es/ab00302.html>.
15. Grau M, Millan F, Fortua JM. Escabiosis y pediculosos pubis. En Vilata J: Enfermedades de transmisión sexual. JR. Prous, 1993:451-6.
16. Baptista BJ, Bordallo HJ. Sarna (2º parte), clínica, diagnóstico, tratamiento y prevención. Rev Esp Microbiol Clin 1991;10:371-6.
17. Otero L, Varela JA, Espinosa E, Sánchez C, Junquera ML, Del Valle A, et al. [Sarcoptes scabiei in a sexually transmitted infections unit, a 15 years study. Sex transm dis. 2004;31:761-764.](#)
18. Karthikeyan K. [Treatment of scabies: newer perspectives. Postgrad Med J. 2005; 81: 7-11.](#)
19. Galiana A, Bonasse J, Salmentón GM. [Sarna costrosa: una forma inusual de escabiosis. Arch. Pediatr. Urug 2003; 74: 22-5.](#)
20. Cestari SCP, Petri V, Rotta O, Alchorne MMA. Pediatr Dermatol 2000;17:410-414.
21. Combeau A, Bonnetblanc JM. Qu'est que la gale norvegienne? Rev Prat 1995; 9 (315): 25-7.
22. Burns DA. Disease caused by arthropods and other noxious animals. En: Rook A, Wilkinson DS, Ebling FJK. Textbook of Dermatology. 5ª ed. Oxford: Blackwell; 1992: 13007.
23. Cordoliano F, Vasseur E, Baccard M. [Ivermectin responsive crusted scabies in HTLV-1 carrier. Dermatology. 1996; 192\(4\):351-20](#)
24. Meiking T, Taplin D, Herminda J. [The treatment of scabies with ivermectin. N Eng J Med. 1995;333:126-30](#)
25. Fernández Vozmediano JM, Franco Fernández R. La Ivermectina en el tratamiento de la sarna. Piel 2000; 15: 48-51.
26. Burkhart K M, Burkhart C N, Burkhart C G. Our scabies treatment is archaic, but ivermectin has arrived. IntJ Dermatol 1998, 37:76-79.
27. Kar S K, Mania J, Patnaik S. [The use of ivermectin for scabies. Nat Med J India 1994; 7: 15-16.](#)

#### Correspondencia

Vanessa E. Méndez Matthey

Correo: [vmmatthey@hotmail.com](mailto:vmmatthey@hotmail.com)

#### Revisión de pares

Recibido: 10/07/2015

Aceptado: 12/12/2015