

# Trombocitopenia por agregados plaquetarios: reporte de caso

Thrombocytopenia by aggregated platelet: case report

Reibán Espinoza Esteban Adrián<sup>1</sup>, Sanmartín Calle Yesenia Alexandra<sup>2</sup>, Reibán Sanmartín Esteban Alexander<sup>3</sup>

VOLUMEN 38 | N° 1 | ABRIL 2020

FECHA DE RECEPCIÓN: 11/12/2019  
FECHA DE APROBACIÓN: 22/04/2020  
FECHA PUBLICACIÓN: 29/05/2020

1. Universidad de Cuenca
2. Libre Ejercicio
3. Universidad Católica de Cuenca

Caso  
Clínico

Clinical  
Case

DOI: <https://doi.org/10.18537/RFCM.38.01.09>

Correspondencia:  
teban45@hotmail.com

Dirección:  
Calle del Cebollar y Juan López

Código Postal:  
010111

Teléfonos:  
074082066 – 0998940338

Cuenca - Ecuador

## RESUMEN

**Introducción:** la pseudotrombocitopenia inducida por EDTA (ácido etilendiamino tetraacético) es un fenómeno de aglutinación de plaquetas que se presenta in vitro, mediado por anticuerpos anti-plaquetarios de tipo IgG, IgA o IgM dirigidos contra el complejo glucoproteínico IIb/IIIa de la membrana plaquetaria.

**Caso clínico:** presentamos un caso clínico de una paciente de 59 años de edad sometida a recambio valvular aórtico; clínicamente con evolución favorable durante el periodo posquirúrgico, sin embargo, en estudios de control se registra trombocitopenia severa, lo que llevó a cuestionar el uso de anticoagulantes y la necesidad de transfusión de plaquetas. Al realizar estudios complementarios se encontró agregados plaquetarios en el frotis de sangre periférica, posteriormente se realizó recuento seriado de plaquetas y comparación del histograma plaquetario, catalogando el caso como pseudotrombocitopenia.

**Conclusión:** la trombocitopenia por agregados plaquetarios es una condición de baja incidencia (0.07% a 0.1%). Se debe a la agregación de plaquetas in vitro asociada al uso de anticoagulantes, frecuentemente etilendiaminotetraacético (EDTA), en el presente caso también se asoció al uso de citrato de sodio. Este problema no se asocia a sangrado, sin embargo su desconocimiento pudo haber llevado a realizar procedimientos diagnósticos y terapéuticos innecesarios.

**Palabras clave:** anticoagulantes, agregación plaquetaria

## ABSTRACT

**Introduction:** EDTA (ethylenediamine tetraacetic acid) –induced by pseudothrombocytopenia is a platelet agglutination phenomenon that occurs in vitro, which are mediated by anti-platelet antibodies of the IgG, IgA or IgM type directed against the glycoprotein complex IIb / IIIa of the platelet membrane .

**Clinical case:** This is a clinical case of a 59-years-old patient undergoing aortic valve replacement, clinically with a favorable evolution during the postoperative period, however, in control studies, severe thrombocytopenia was recorded, which led to questioning the use of anticoagulants and the need for platelet transfusion. When carrying out complementary studies, aggregated platelet were found in the peripheral blood smear, later, a serial platelet count and comparison of the platelet histogram were performed, classifying the case as pseudotrombocytopenia.

**Conclusion:** Thrombocytopenia due to aggregated platelet is a low incidence condition (0.07% to 0.1%). It is due to the aggregation of platelets in vitro associated with the use of anticoagulants [frequently ethylenediamine tetra acetic (EDTA)]; in the present case it was also associated with the use of sodium citrate. This problem is not associated with bleeding; however its lack of knowledge leads to unnecessary diagnostic and therapeutic procedures.

**Key words:** anticoagulants, platelet aggregation.

## INTRODUCCIÓN

La trombocitopenia en pacientes hospitalizados es uno de los problemas que con mucha frecuencia son motivo de consulta al área de hematología y que requiere una pronta intervención para evitar complicaciones hemorrágicas que amenacen la vida del paciente.

Según su mecanismo de acción las causas de trombocitopenia pueden ser: a) producción deficiente, b) destrucción acelerada, c) distribución anormal y d) trombocitopenia artificial o pseudotrombocitopenia [1].

La pseudotrombocitopenia se produce por un inadecuado recuento plaquetario debido a plaquetas gigantes, agregados plaquetarios y satelitismo plaquetario; esto ha llevado muchas veces a realizar

procedimientos diagnósticos cruentos como es el aspirado de médula ósea y administrar tratamientos agresivos e innecesarios como el uso de esteroides a dosis altas o transfusiones de plaquetas [2].

Los agregados plaquetarios como causa de trombocitopenia fueron descritos por primera vez en 1969 por Gowland et al; quienes identificaron aglutininas (IgG, IgA, IgM) que reaccionan con las moléculas de la superficie de las plaquetas en una reacción dependiente de anticoagulante y a temperatura menor de 37 grados °C. El anticoagulante comúnmente asociado con este problema es el ácido etilendiaminotetraacético (EDTA), sin embargo, otros anticoagulantes pueden también causar agregados de plaquetas [3].

El anticoagulante EDTA es comúnmente utilizado en los tubos de recolección de muestras para realizar recuento de células sanguíneas, por tanto, la formación de agregados plaquetarios inducidos por este anticoagulante es un fenómeno in-vitro sin que el paciente presente alteraciones in vivo [4].

En nuestro medio tanto el personal médico como de laboratorio muchas veces desconocen la existencia de este problema por lo cual se ven expuestos a cometer serios errores al momento de decidir medidas terapéuticas que pueden ser agresivas para los pacientes.

## CASO CLÍNICO

Mujer de 59 años de edad, profesora de nivel medio, con antecedentes de hipertensión arterial esencial, hipotiroidismo y estenosis aórtica probablemente reumática que fue sometida a cirugía para colocación de prótesis valvular mecánica 10 años previos al ingreso.

En sus controles habituales manifiesta disnea de medianos esfuerzos y mediante ecocardiograma se determinó disfunción de válvula aórtica mecánica por fuga para-valvular con repercusión hemodinámica; se programa cirugía para recambio valvular aórtico.

En la valoración preoperatoria no presenta alteraciones a la exploración física o en estudios de laboratorio por lo que se realizó la intervención quirúrgica planteada sin complicaciones.

Luego de la intervención quirúrgica la evolución de la paciente fue favorable sin datos clínicos que sugieran diátesis hemorrágica; sin embargo, en

estudios de control se observó caída progresiva del recuento plaquetario (Tabla 1); función renal estable: urea: 23.7 mg/dL, creatinina: 0.7 mg/dL, con tiempos de coagulación normales: TP: 12 seg, INR: 1; PTP: 20 seg, fibrinógeno: 198 mg/dL, dímero D: 2002.91 ng/mL (V. referencial: < 500 ng/mL).

Esto motivó al personal médico para como primera medida terapéutica suspender la anticoa-

gulación con enoxaparina y solicitar interconsulta al servicio de hematología.

La valoración clínica no mostró equimosis o petequias y tampoco se identificaron características que se puedan asociar a posibles causas de trombocitopenia como por ejemplo trombocitopenia inducida por heparina (T-score 2 puntos: baja probabilidad)

**Tabla N°1**

Evolución de la biometría hemática

Estudio	19/05/2019	21/05/2019	22/05/2019
Leucocitos ( $\mu$ l)	8,720	4,350	3,460
Neutrófilos ( $\mu$ l)	91.2%	91%	80.3%
Linfocitos ( $\mu$ l)	3.2%	3.7%	9.2%
Hemoglobina (g/dl)	12.4	11.5	12.1
VCM (fL)	89.6	92.1	91.1
HCM (pg)	28.7	29.5	31.9
Plaquetas ( $\mu$ l)	160.0	57.0	3.0
VPM (%)	10.7	11	--

**Elaborado por:** los autores

**Fuente:** Historia Clínica

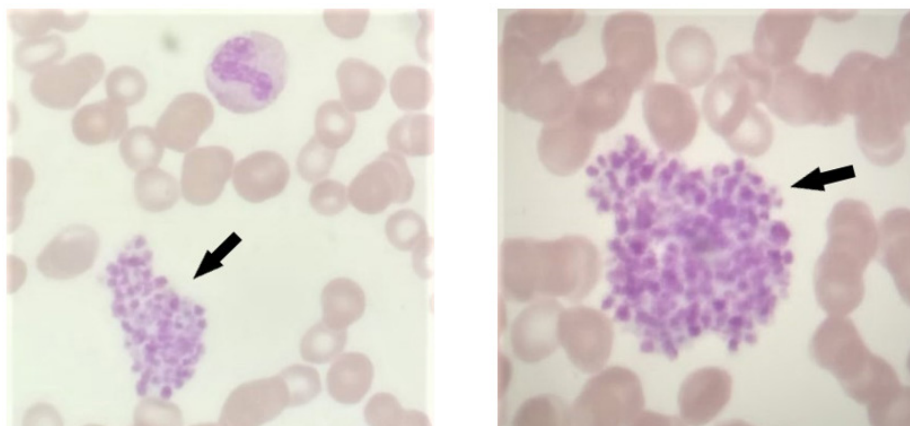
Se evaluó la posibilidad de errores en la toma de muestras, se procedió entonces a utilizar venas ante-cubitales para la recolección de sangre y se realizó el procesamiento de la misma inmediatamente después de tomada.

Se realizó un frotis de sangre periférica con reporte de agregados plaquetarios (Figura N°1) por lo cual

se consideró la posibilidad de pseudotrombocitopenia; además, para corroborar el diagnóstico se tomó una muestra usando tubos con diferentes anticoagulantes: EDTA, Citrato de sodio, heparina; obteniendo diferentes resultados (Tabla N°2).

**Figura N°1**

Agregados plaquetarios en el frotis de sangre periférica



Con las flechas se indican agregados de plaquetas en el frotis de sangre periférica

**Elaborado por:** los autores

**Fuente:** Historia Clínica

**Tabla N°2**

Resultados del recuento plaquetario obtenidos usando diferentes anticoagulantes

Anticoagulante	Recuento plaquetario
EDTA	0 / $\mu$ l
Citrato de sodio	106,000 / $\mu$ l
Heparina	42,000 / $\mu$ l

**Elaborado por:** los autores

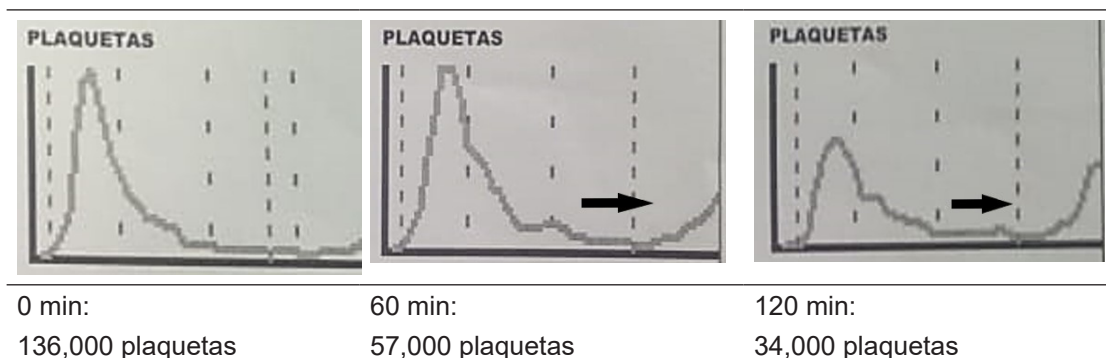
**Fuente:** Historia Clínica

Adicionalmente, se realizó recuento plaquetario seriado a los 0, 60 y 120 minutos; la muestra fue recolectada en tubo con citrato de sodio observándose disminución en el recuento de plaquetas se-

gún los diferentes intervalos de tiempo en los que se realizó la evaluación; además el histograma plaquetario mostró picos que se desplazan a la derecha por la formación de agregados (Tabla N°3).

**Tabla N°3**

Histogramas y recuento seriado de plaquetas (0, 60 y 120 min) en tubo con citrato de sodio



Las flechas señalan desplazamiento del volumen plaquetario medio en el histograma plaquetario

**Elaborado por:** los autores

**Fuente:** Historia Clínica

Con lo anterior se establece el diagnóstico de pseudotrombocitopenia asociada a EDTA y citrato de sodio.

## DISCUSIÓN

Podemos definir a la pseudotrombocitopenia como una falsa disminución del recuento plaquetario que se realiza en equipos automatizados debido a la formación de agregados de plaquetas en una muestra sanguínea a temperaturas menores a 37 grados °C [5].

Los agregados plaquetarios no son las únicas alteraciones asociadas a la pseudotrombocitopenia, así también se ha visto que entre los factores que pueden ocasionarla están: coagulación parcial de

la muestra, fallas en la técnica de extracción, satelitismo plaquetario, y la presencia de plaquetas gigantes. Aproximadamente el 72% de los casos es debido a la agregación por EDTA [6].

En estudios de laboratorio se puede encontrar trombocitopenia, pseudoleucocitosis, tiempos de sangrado, coagulación y fibrinógeno en rango normal, así como por agregados plaquetarios en el frotis de sangre periférica obtenida de una muestra anticoagulada con EDTA [7].

La incidencia de la pseudotrombocitopenia según diversas publicaciones oscila entre 0.07% a 0.2% y en pacientes hospitalizados puede llegar a ser de hasta 0.1% a 2% [8].

Lo importante de este problema es que estos pacientes no muestran datos clínicos relacionados a trombocitopenia y en las pruebas de coagulación no se encuentran alteraciones, por lo cual es importante considerar este trastorno para no realizar medidas terapéuticas innecesarias y que podrían traer serios efectos adversos que solo complicarían la situación del paciente [9].

Como se mencionó previamente la pseudotrombocitopenia es un fenómeno mediado inmunológicamente por autoanticuerpos antiplaquetarios que causan agregados plaquetarios en presencia del anticoagulante; estos autoanticuerpos (tipo IgG o IgM y raramente IgA) reconocen antígenos en la membrana de las plaquetas modificadas por acción del anticoagulante [3].

El complejo de membrana GP IIb/IIIa puede ser involucrado en una reacción antígeno-anticuerpo mediada por EDTA. La fracción GP IIb normalmente oculta en la membrana plaquetaria queda expuesta por efectos de la quelación del calcio (efecto del anticoagulante) y sumada la baja temperatura permite la interacción con los autoanticuerpos y la formación de agregados plaquetarios, cabe mencionar que esta reacción es aún mayor según el tiempo transcurrido hasta realizar el recuento plaquetario [10].

Se ha reportado también la presencia de agregados plaquetarios con el uso de citrato de sodio y heparina [6]; en el presente caso también se asoció la presencia de agregados plaquetarios al uso de citrato de sodio y heparina.

Los padecimientos en los que usualmente se ha observado pseudotrombocitopenia son enfermedades autoinmunes, infecciones virales y bacterianas, enfermedades inflamatorias crónicas, trastornos cardiovasculares, cirugía cardíaca y también en individuos sanos; aunque en un estudio conducido por Bizzarro y colaboradores no lograron asociar la pseudotrombocitopenia con la edad, el género o alguna patología o medicamento, sin embargo en el 83% de los casos se encontró anticuerpos antiplaquetarios que carecían de significado clínico [11].

Recientemente se publicó un estudio que comparó pacientes con pseudotrombocitopenia y personas sanas (n = 49 pacientes vs n = 69 control), La mayor parte de pacientes estuvieron hospitalizados

(61%); y en relación a las características estudiadas no hubo diferencias significativas entre grupos; con la excepción de que el grupo de pacientes con pseudotrombocitopenia se utilizó heparina de bajo peso molecular en mayor proporción. En sus resultados no encontró relación entre la presencia de anticuerpos antifosfolípidos o anticuerpos anti-nucleares y pseudotrombocitopenia por agregados plaquetarios [12].

En pacientes hospitalizados y que presenta trombocitopenia sin evidencia clínica de diátesis hemorrágica, la actitud más adecuada sería tomar una nueva muestra de sangre periférica, procesarla a la brevedad posible, repetir el recuento plaquetario y observar el frotis de sanguíneo; si el recuento varía en relación a la primera y además en el frotis se observa agregados plaquetarios se debe considerar el diagnóstico de pseudotrombocitopenia [13].

## CONCLUSIONES

Paciente sometida a recambio valvular aórtico sin complicaciones postoperatorias que presenta caída en el recuento plaquetario en estudios de control sin presentar clínica de trombocitopenia, se realiza estudios hematológicos comprobándose pseudotrombocitopenia asociada al uso EDTA y citrato de sodio en los tubos de toma de muestras de sangre.

## RECOMENDACIONES

En el presente caso, si no se realizaba una adecuada valoración de la trombocitopenia, se hubiesen tomado decisiones médicas desfavorables para la paciente como uso de esteroides a dosis altas; además permitió reanudar el anticoagulante y disminuir el riesgo de trombosis, problema inherente a pacientes con válvulas protésicas.

Es de destacar el papel importante que cumple el frotis de sangre periférica para la evaluación de la trombocitopenia ya que al tratarse de un recurso ampliamente disponible y económico permite establecer una sospecha diagnóstica de pseudotrombocitopenia al observar agregados plaquetarios.

## ASPECTOS ÉTICOS

Para salvaguardar la confidencialidad del caso se ha excluido datos personales de la paciente y se



solicitó como respaldo su consentimiento informado para hacer uso de los datos concernientes a su patología con fines de investigación.

## INFORMACIÓN DE LOS AUTORES

- Reibán Espinoza Esteban Adrián. Especialista en Hematología. Universidad de Cuenca. Facultad de Ciencias Médicas. Carrera de Medicina. Cuenca - Azuay - Ecuador.

**e-mail:** teban45@hotmail.com

**ORCID:** <https://orcid.org/0000-0001-9927-755X>

- Sanmartín Calle Yesenia Alexandra. Licenciada en Enfermería. Libre ejercicio. Cuenca - Azuay - Ecuador.

**e-mail:** yessysanmar@hotmail.com

**ORCID:** <https://orcid.org/0000-0001-8817-2568>

- Reibán Sanmartín Esteban Alexander. Estudiante de Medicina. Universidad Católica de Cuenca. Cuenca - Azuay - Ecuador.

**e-mail:** alexxreiban12@gmail.com

**ORCID:** <https://orcid.org/0000-0003-0074-2728>

## CONTRIBUCIÓN DE LOS AUTORES

Los autores declaran haber contribuido de manera similar en la elaboración del presente manuscrito.

## CONFLICTO DE INTERESES

Los autores declaran no tener conflicto de intereses

## FUENTES DE FINANCIAMIENTO

Autofinanciado

## REFERENCIAS BIBLIOGRÁFICAS

- 1.- Sahin C, Kırılı I, Sozen H, Canbek T. EDTA-induced pseudothrombocytopenia in association with bladder cancer. *BMJ case reports*, 2014, bcr2014205130. <https://doi.org/10.1136/bcr-2014-205130>. Disponible en: <https://www.ncbi.nlm.nih.gov/pmc/articles/PMC4069772/>
- 2.- Shrestha A, Karki S. Evaluation of EDTA induced pseudothrombocytopenia and the effect of alternative anticoagulants. *Journal of Pathology of Nepal*. 2014; 4(8): 626-629.
- 3.- Stiegler H, Fischerr Y, Steiner S, Strauer BE, Reinauer H: Sudden onset of EDTA-dependent pseudothrombocytopenia after therapy with the glycoprotein IIb/IIIa c7E3 Fab. *Ann Hematol*. 2000; 79(3):161-164. Disponible en: <https://link.springer.com/article/10.1007/s002770050573>
- 4.- Greer J. *Wintrobe's Clinical Hematology* 12th edition. Philadelphia : Wolters Kluwer Lippincott Williams & Wilkins Health, 2014.
- 5.- Yoshikawa T, Nakanishi K, Maruta T, Takenaka D, et al. Anticoagulant-induced Pseudotrombocitopenia Occurring after Transcatheter Arterial Embolization for Hepatocellular Carcinoma. *Jpn J Clin Oncol*. 2006;36:527-31. Disponible en: <https://pubmed.ncbi.nlm.nih.gov/16793782-anticoagulant-induced-pseudothrombocytopenia-occurring-after-transcatheter-arterial-embolization-for-hepatocellular-carcinoma/>
- 6.- Carrillo-Esper R, Contreras-Domínguez V. Pseudotrombocitopenia inducida por ácido etilendiaminotetracético en paciente con quemaduras. *Cir Cir*. 2004;72(4):335-338. Disponible en: <https://www.medigraphic.com/cgi-bin/new/resumen.cgi?IDARTICULO=351>
- 7.- Berkman N, Michaeli Y, Eldor A. EDTA-dependent pseudothrombocytopenia: a clinical study of 18 patients and a review of the literature. *Am J Hematol* 1991;36:195-201. Disponible en: <https://www.ncbi.nlm.nih.gov/pubmed/1899964>
- 8.- Wu W, Guo Y, Zhang L, Cui W, Li W, Zhang S. Clinical utility of automated platelet clump count in the screening for ethylene diamine tetraacetic acid-dependent pseudothrombocytopenia. *Chin Med J (Engl)*. 2011; 124:3353e3357. Disponible en: <https://pubmed.ncbi.nlm.nih.gov/22088534-clinical-utility-of-automated-platelet-clump-count-in-the-screening-for-ethylene-diamine-tetraacetic-acid-dependent-pseudothrombocytopenia/>
- 9.- Salama A. Autoimmune Thrombocytopenia Complicated by EDTA- and/or Citrate-Dependent Pseudothrombocytopenia. *Transfus Med Hemother*. 2015; 42(5): 345–

348. Disponible en: <https://www.ncbi.nlm.nih.gov/pmc/articles/PMC4682859/>
- 10.- Nagler M, Keller P, Siegrist D, Alberio L. A case of EDTA-dependent pseudothrombocytopenia: simple recognition of an underdiagnosed and misleading phenomenon. *BMC Clinical Pathology*. 2014;1:14-19. Disponible en: <https://pubmed.ncbi.nlm.nih.gov/24808761-a-case-of-edta-dependent-pseudothrombocytopenia-simple-recognition-of-an-underdiagnosed-and-misleading-phenomenon/>
- 11.- Bizzaro N. EDTA-dependent pseudothrombocytopenia: a clinical and epidemiological study of 112 cases, with 10-year follow-up. *American Journal of Hematology*. 1995;50(2):103–109. Disponible en: <https://pubmed.ncbi.nlm.nih.gov/7572988-edta-dependent-pseudothrombocytopenia-a-clinical-and-epidemiological-study-of-112-cases-with-10-year-follow-up/>
- 12.- Isik A, Balcik OS, Akdeniz D, Cipil H, Uysal S, Kosar A et al. Relationship Between Some Clinical Situations, Autoantibodies, and Pseudothrombocytopenia. *Clinical and Applied Thrombosis/Hemostasis*. 2012,18(6):645-649. doi: 10.1177/1076029611434525 Disponible en: <https://journals.sagepub.com/doi/pdf/10.1177/1076029611434525>
- 13.- Yoneyama A, Nakahara K. EDTA-dependent pseudothrombocytopenia— differentiation from true thrombocytopenia. *Nippon Rinsho* 2003; 61: 569 - 574. Disponible en: <https://www.ncbi.nlm.nih.gov/pubmed/12718077>