

Análisis ortopantomográfico en la determinación de la posición recurrente de terceros molares

Orthopantomographic analysis in determining the recurrent position of third molars

<https://doi.org/10.37135/ee.04.08.03>

Autores:

Carla Margarita Castillo Alcoser¹ - (<https://orcid.org/0000-0003-2234-830X>)

Víctor Israel Crespo Mora² - (<http://orcid.org/0000-0003-0151-169X>)

Mónica Alexandra Castelo Reyna³ - (<https://orcid.org/0000-0003-4659-4564>)

Manuel Alejandro León Velastegui³ - (<https://orcid.org/0000-0002-6387-9337>)

¹Centro Odontológico privado Biodent GG, Riobamba-Ecuador

²Universidad Nacional de Chimborazo, Riobamba-Ecuador

³Universidad Católica de Cuenca, Cuenca-Ecuador

Autor de correspondencia: Carla Castillo Alcoser. Odontóloga de consulta privada, Biodent GG, Riobamba, Ecuador. Teléfono: 0995828823. Email: castillo.maya2@gmail.com.

RESUMEN

Objetivo: caracterizar las posiciones recurrentes en terceros molares a través del análisis ortopantomográfico en pacientes del Centro Especializado en Odontología “Dr. Mario Cerda e Hijos” en la ciudad de Riobamba durante el periodo 2015-2018. Material y Métodos: se realizó un estudio de tipo observacional, descriptivo y de corte transversal, en el que se analizaron ortopantomografías de pacientes del entorno de investigación. Se trabajó con la totalidad de la población, constituida por de 172 radiografías, analizando la posición de 688 terceros molares, en pacientes con edades comprendidas entre 15 a 50 años. Los datos fueron recolectados a partir de la técnica de la medición, utilizando el negatoscopio y la regla milimetrada, los que fueron agrupados según las clasificaciones de Winter y de Pell y Gregory. Resultados: de 688 terceros molares analizados, el 48,1% se observó en posición vertical, seguido de la posición mesioangular con el 31,2%; clase II con 43,3%, clase I en 31,8% y clase III con 18,8%; nivel B con 35,6%, nivel C en 34,9% y nivel A con 23,4%. Conclusión: la posición vertical, la clase I y el nivel C, resultaron más frecuente en los terceros molares del maxilar; mientras que en la mandíbula fueron la posición mesioangular, la clase II y el nivel B.

Palabras clave: tercer molar; radiografía panorámica; clasificación.

ABSTRACT

Objective: to characterize the recurrent positions in third molars through the orthopantomographic analysis in patients of the Specialized Center in Dentistry "Dr. Mario Cerda e Hijos" in the city of Riobamba-Ecuador during the period 2015-2018. **Material and Methods:** an observational, descriptive, and cross-sectional study was carried out, in which orthopantomographies of patients were analyzed in this research. The studied population was made up of 172 radiographs, the position of 688 third molars was analyzed in patients aged between 15 to 50 years. Considering the technique, the data collected was the measurement using the negatoscope and the millimeter ruler, which were grouped according to the Winter and Pell and Gregory classifications. **Results:** 688 third molars were analyzed, the 48.1% was observed in vertical position, followed by the mesioangular position with 31.2%; class II with 43.3%, class I in 31.8% and class III with 18.8%; level B with 35.6%, level C with 34.9% and level A with 23.4%. **Conclusion:** The vertical position, class I and level C were more frequent in the maxillary third molars; while in the mandible they were the mesioangular position, class II, and level B.

Keywords: Molar, Third; Radiography, Panoramic; Classification.

INTRODUCCIÓN

El tercer molar es propio de la dentición permanente que se completa entre los 18 y 25 años, proceso que se favorece cuando se produce un adecuado desarrollo de la zona posterior mandibular antes de los 12 años; lo que evita la aparición de variaciones en cuanto a forma y posición o irregularidades relacionadas con la presentación de raíces pequeñas y malformadas.⁽¹⁾ La Asociación Dental Americana (ADA) señala que en los hombre, la edad media de erupción es de 19.9 años; mientras que en las mujeres es de 20.4 años.^(2,3)

La inclusión dental resulta una patología que se produce debido a anomalías en el desarrollo mandibular o por una barrera física que afecta el movimiento y posicionamiento de la pieza dental en la cavidad bucal. A nivel mundial, esa complicación tiene mayor incidencia en los terceros molares, su etiopatogenia resulta desconocida, pero tiende a asociarse con la reducción de espacio en los maxilares.⁽⁴⁻⁶⁾

El tercer molar constituye el último diente en erupcionar en la arcada dental, por lo que muchas veces no resulta funcional o no logra un contacto efectivo con su antagonista; situación que genera la decisión de extraerlo. La retención de esa pieza se diagnostica cuando no ha perforado el hueso; se considera impactado si el proceso de erupción se detiene total o parcialmente por una barrera física, pudiendo no abrirse el saco pericoronario; mientras que, al producirse una inclusión el hueso cubre toda su superficie y su saco folicular se mantiene intacto.^(2,4)

Los terceros molares retenidos se pueden clasificar atendiendo a su posición en la rama ascendente de la mandíbula o tuberosidad del maxilar y la profundidad relativa con respecto al eje axial del segundo molar adyacente. Así, se establecen 6 posiciones:⁽²⁾

- Mesioangular, cuando los ejes forman un ángulo anterosuperior de 45°, pudiendo llegar hasta 80°.
- Horizontal, si los ejes son perpendiculares.
- Vertical, en el caso que los ejes son paralelos.
- Distoangular, los ejes forman un ángulo anteroinferior de 45°, que pudiera alcanzar los 30°.
- Invertido, la corona da un giro de 180°.

Los terceros molares se pueden clasificar en 3 clases en relación con la rama ascendente:⁽²⁾

- I, el espacio entre la rama ascendente y la cara distal del segundo molar o la tuberosidad del maxilar es mayor o igual al diámetro mesiodistal de la corona.
- II, el espacio resulta menor al diámetro mesiodistal de la corona.
- III, al encontrarse el tercer molar dentro de la tuberosidad del maxilar total o parcialmente o la rama ascendente de la mandíbula.

A su vez, según la profundidad relativa del tercer molar se pueden establecer tres niveles: ^(2,5)

- A, el punto más alto de la corona a la misma altura o por encima de la superficie oclusal del segundo molar.
- B, el punto más alto de la corona se ubica por debajo de la superficie oclusal y por encima de la línea cervical del segundo molar.
- C, el punto más alto de la corona del tercer molar se ubica por debajo de la línea cervical del segundo molar.

A nivel mundial, se reporta una prevalencia del tercer molar impactado entre el 30,3% y 68,6%. Un estudio realizado en Arabia Saudita sobre la frecuencia de la mal posición del tercer molar, hallando que esta no predominaba entre la población de estudio; sin embargo, otra investigación en ese mismo contexto se observó que el 19,4% de las extracciones correspondió a terceros molares aunque por diversas causas.^(7,8) En Korea, sobresalió la pericoronaritis entre las patologías recurrentes como antecedente de la extracción de esa pieza dental (54,86%).⁽⁹⁾

Actualmente, la cirugía de terceros molares es uno de los procedimientos más frecuentes. Su complejidad y posibles complicaciones pueden preverse al diagnosticar el proceso de formación, erupción, morfología y posición u otras alteraciones interferentes con el adecuado desarrollo.^(7,10)

Resulta importante realizar una evaluación de la dificultad y posibles complicaciones intraoperatorias y postoperatorias. El conocimiento de la posición en la que se halla el tercer molar permite realizar un mejor diagnóstico y encaminar un mejor plan de tratamiento, lo que puede lograrse a través del análisis de exámenes complementarios como la ortopantomografía, también conocida como radiografía panorámica.⁽¹¹⁻¹³⁾ Sobre esa base, se realizó una investigación con el propósito de caracterizar las posiciones recurrentes en terceros molares a través del análisis ortopantomográfico en pacientes del Centro Especializado en Odontología “Dr. Mario Cerda e Hijos” en la ciudad de Riobamba durante el periodo 2015-2018.

MATERIAL MÉTODOS

Se realizó un estudio de tipo observacional, descriptivo y de corte transversal, en el que se analizaron ortopantomografías de pacientes que acudieron al Centro Especializado en Odontología “Dr. Mario Cerda e Hijos” en la ciudad de Riobamba, durante el periodo 2015-2018.

Los investigadores trabajaron con la totalidad de la población, la que estuvo constituida por de 172 radiografías, analizando la posición de 688 terceros molares, en pacientes con edades comprendidas entre 15 a 50 años, atendidos en el contexto de estudio.

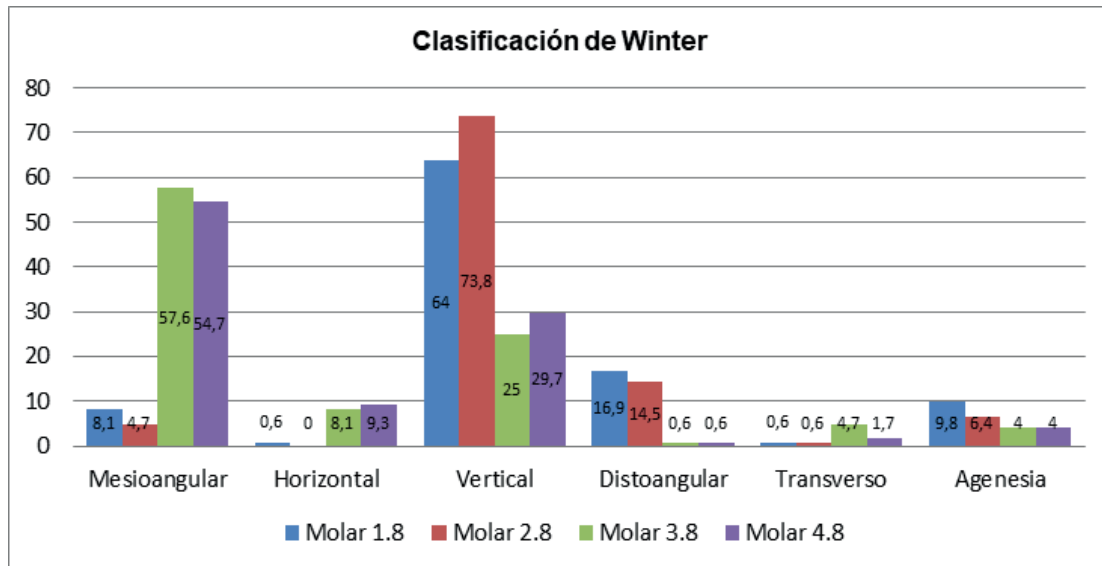
Los datos fueron recolectados a partir de la técnica de la medición, utilizando el negatoscopio y la regla milimetrada, los que fueron agrupados según las clasificaciones de Winter⁽²⁾ y de Pell y Gregory.⁽⁷⁾ Luego fueron ordenados en una base de datos mediante el programa SPSS v.25, el que además se usó para el procesamiento estadístico mediante pruebas descriptivas (distribución de frecuencias) y el test no paramétrico de Kruskal-Wallis para determinar la existencia de diferencias entre las fases de erupción del tercer molar.

Los investigadores tuvieron en cuenta los principios éticos de la investigación científica. Las autoridades de la institución donde se desarrolló el estudio extendieron un permiso para acceder a su información archivada. Las radiografías fueron manipuladas de manera que el anonimato del paciente se garantizara y los resultados no tuvieron un uso maleficente.

RESULTADOS

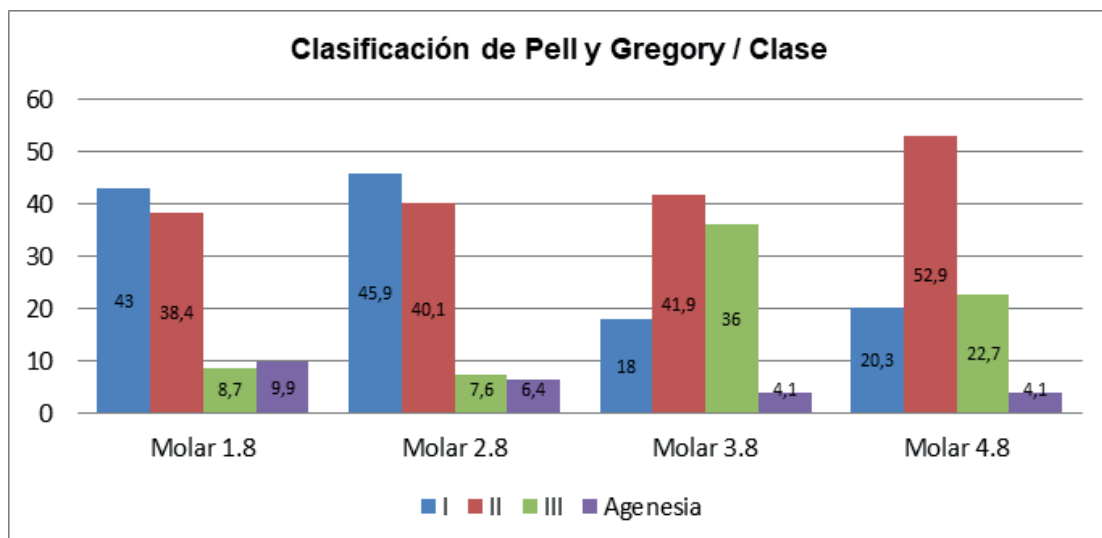
De las 172 ortopantomografías analizadas, el 57,6% fueron de pacientes de sexo femenino, para un ligero predominio en cuanto a esa variable. Se clasificaron de 646 terceros molares (93,9%) y se observaron 42 agenesias de estas piezas dentales (6,1%).

Tabla 1. Distribución de la posición de terceros molares según la clasificación de Winter



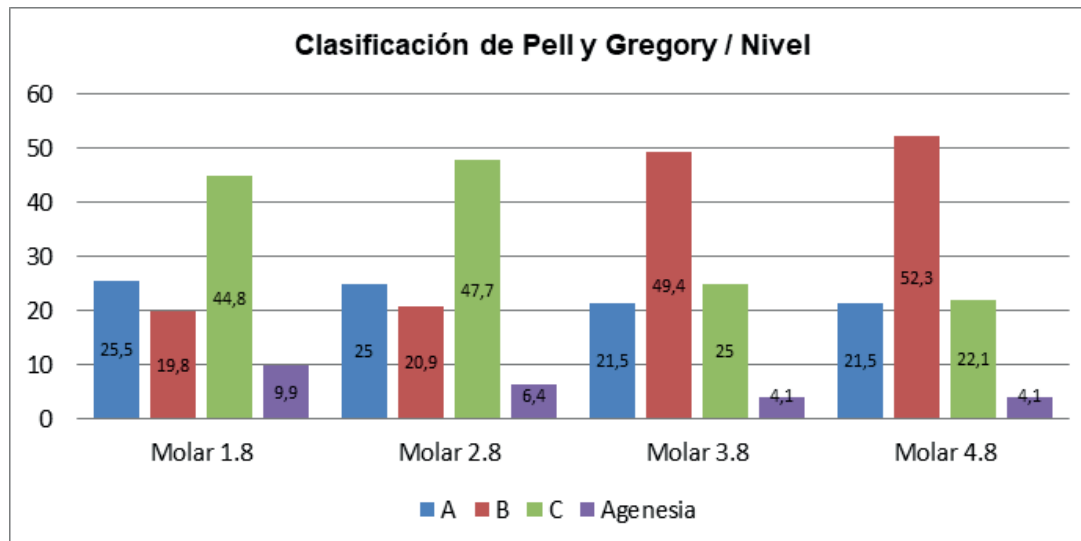
Atendiendo a la clasificación de Winter, la posición mesioangular resultó predominante en los molares 3.8 y 4.8, con una frecuencia de 57,6% y 54,7% respectivamente; en los 1.8 y 2.8 fue la horizontal (64% y 73,8%) (tabla 1).

Tabla 2. Distribución del tercer molar según la clasificación de Pell y Gregory en clases



Al realizar el análisis ortopantográfico, mediante la clasificación de Pell y Gregory en base a clases, se observó que en los molares 1.8 y 2.8 se halló con mayor frecuencia en clase I (43% y 45,9% respectivamente); mientras que en los 3.8 y 4.8, la clase II predominó (41,9% y 52,9%) (tabla 2).

Tabla 3. Distribución del tercer molar según la clasificación de Pell y Gregory en niveles



En cuanto a la profundidad relativa del tercer molar, el nivel C fue preponderante en los molares 1.8 y 2.8, para un 44,8% y 47,7% respectivamente; mientras que el nivel B sobresalió entre los 3.8 y 4.8 (49,4% y 52,3%) (tabla 3).

La aplicación del test no paramétrico de Kruskal-Wallis permitió establecer diferencias significativas entre las diversas fases de erupción atendiendo a la edad de los pacientes ($p=0,00$).

DISCUSIÓN

Algunos autores⁽¹⁴⁾ concuerdan en que la erupción dental se produce de manera temprana en las representantes del sexo femenino, lo que podría estar asociado con procesos hormonales durante la pubertad, pues las mujeres maduran fisiológicamente antes que los hombres. Da Silva, et al.⁽¹⁵⁾ analizaron 169 radiografías, de las que el 62,20% fueron de hombres; contrariamente a la presente investigación donde el 57,6% perteneció a mujeres.

El análisis de las ortopantomografías arrojó un predominio de la clase II, seguido de la clase I; lo que resultó similar a lo hallado por Burgos, et al.⁽¹¹⁾ y Vargas Madrid;⁽¹⁶⁾ sin embargo, Gonzales⁽¹⁷⁾ observó una presencia mayoritaria de la clase I.

En relación con la profundidad relativa del tercer molar, las piezas dentales enmarcadas en el nivel B preponderaron; lo que no coincidió con lo observados en un estudio⁽¹⁸⁾ sobre pacientes que fueron intervenidos quirúrgicamente para la extracción de ese tipo de diente, donde predominó el A.

Con respecto a la angulación del tercer molar según la clasificación de Winter, de manera semejante a la presente investigación, Al-Dajani et al.,⁽⁷⁾ Da Silva et al.⁽¹⁵⁾ y Menziletoglu et al.⁽¹⁹⁾ establecieron la presencia mayoritaria de la posición vertical, pero la mesioangular lo fue en el estudio de Pacheco-Sánchez.⁽²⁰⁾

En una investigación realizada por Lanza, et al.⁽²¹⁾ sobre la asociación entre el tercer molar mandibular y la presencia de pericoronaritis, esos autores concluyeron que la posición vertical y nivel A de profundidad aumentan la posibilidad de desarrollar esa patología, recomendando la extracción profiláctica para esos casos; si en este estudio entre los pacientes existe una importante incidencia de esas características, específicamente en pacientes mayores de 25 años, se sugiere una valoración casuística antes de tomar la conducta preventiva mencionada.

La presencia de agenesia de terceros molares correspondió al 6,1% de la población, siendo mayor en maxilares que en mandibulares. Al respecto, una investigación realizada en Bangladesh halló una incidencia de 38,4% entre sus participantes, de manera predominante del caso del molar 1.8 y principalmente en pacientes de género femenino.^(22,23)

CONCLUSIONES

La posición vertical, la clase I y el nivel C resultaron más frecuente en los terceros molares del maxilar, lo que implica procedimientos de extracción más simples y en los que se esperan menos complicaciones; mientras que en la mandíbula fueron la posición mesioangular, la clase II y el nivel B, lo indica que se hace necesario la aplicación de un protocolo quirúrgico completo y mayor probabilidad de un incremento del tiempo de recuperación del paciente.

Agradecimientos

A los directivos del Centro especializado en Odontología “Dr. Mario Cerda e Hijos”, que permitieron el acceso a su archivo radiográfico y brindar sus instalaciones para la medición y aplicación de las clasificaciones utilizadas.

Conflicto de intereses: los autores no manifiestan alguno.

Declaración de contribución

Carla Margarita Castillo Alcoser fue la responsable de la totalidad de la investigación, recolección de datos, análisis estadístico y redacción del artículo. Víctor Israel Crespo Mora realizó la revisión bibliográfica y la edición del contenido del documento. Mónica Castelo y Manuel León supervisaron los procedimientos metodológicos, además de la revisión y redacción final del artículo.

REFERENCIAS BIBLIOGRÁFICAS

1. Stanley J, Major M. Desarrollo y erupción de los dientes. En: Anatomía, fisiología y oclusión dental. 9ª ed. Barcelona: Elsevier; 2010. p. 29-55.
2. Gay C, Piñera M, Velasco V, Berini L. Cordales incluidos, Patología clínica y tratamiento del tercer molar incluido. En: Tratado de cirugía bucal. Madrid: Ergon; 2005. p. 355-385.
3. Mouth Healthy [Internet]. Estados Unidos de América: American Dental Association; 2012 [actualizado 2019; citado 4 septiembre 2019]. Disponible en: <https://www.mouthhealthy.org/es-MX/az-topics/e/eruption-charts>.
4. Huaynoca N. Tercer molar retenido, impactado e incluido. *Rev Act Clin Med*. 2012; 25: 1213-1217.
5. Armand-Lorié M, Legrá-Silot E, Ramos-de la Cruz M, Matos-Armand F. Terceros molares retenidos. Actualización. *Rev Inf Cient* [Internet]. 2015 [citado 2019 Nov 5]; 92(4): [aprox. 15 p.]. Disponible en: <http://www.revinfcientifica.sld.cu/index.php/ric/article/view/217>.
6. Santosh P. Impacted Mandibular Third Molars: Review of Literature and a Proposal of a Combined Clinical and Radiological Classification. *Ann Med Health Sci Res* [Internet]. 2015 [citado 2019 Nov 3]; 5(4): 229–234. Disponible en: <https://www.ncbi.nlm.nih.gov/pmc/articles/PMC4512113/>.
7. Al-Dajani, Abouonq A, Almohammadi T, Alruwaili M, Alswilem R, Alzoubi I. A cohort study of the Patterns and Third molar impaction in Panoramic radiographs in Saudi Population. *Open Dent J* [Internet]. 2017 [citado 2019 Nov 11]; 11: 648-660. Disponible en: <https://www.ncbi.nlm.nih.gov/pmc/articles/PMC5750684/>. DOI: 10.2174/1874210601711010648.
8. Alesia K, Khalil H. Reasons for and patterns relating to the extraction of permanent teeth in a subset of the Saudi population. *Clin Cosmet Investig Dent* [Internet]. 2013 [citado 2019 Oct 23]; 5: 51-56. Disponible en: <https://www.ncbi.nlm.nih.gov/pmc/articles/PMC3753858/>. DOI: 10.2147/CCIDE.S49403.
9. Ji-Youn K, Hyeon-Gun J, Hyun-Chul S, Sun-Jong K, Myung-Rae K. Clinical and pathologic features related to the impacted third molars in patients of different ages: A retrospective study in the Korean population. *J Dent Sci* [Internet]. 2017 [citado 2019 Oct 23]; 12: 354-359. Disponible en: <https://www.ncbi.nlm.nih.gov/pmc/articles/PMC6395358/>. DOI: 10.1016/j.jds.2017.01.004.

10. Ayala-Pérez Y, Carralero-Zaldivar Ld, Leyva-Ayala Bd. La erupción dentaria y sus factores influyentes. *Correo Científico Médico* [Internet]. 2018 [citado 2019 Oct 15]; 22(4): [aprox. 0 p.]. Disponible en: <http://www.revcocmed.sld.cu/index.php/cocmed/article/view/2931>.
11. Burgos-Reyes G, Morales-Moreira E, Rodríguez-Martín O, Aragón-Abreu J, Sánchez-Ruiz M. Evaluación de algunos factores predictivos de dificultad en la extracción de los terceros molares inferiores retenidos. *MediCiego* [Internet]. 2017 [citado 2019 Oct 12]; 23(1): [aprox. 7 p.]. Disponible en: <http://www.revmediciego.sld.cu/index.php/mediciego/article/view/613>.
12. Gonzales S, Simancas Y. Clasificaciones Winter y Pell-Gregory predictoras del trismo postexodoncia de terceros molares inferiores incluidos. *Rev Venez Invest Odont IADR*. 2017; 5(1): 57-75.
13. Juodzbaly G, Daugela P. Mandibular third molar impaction: review of literature and a proposal of a classification. *J oral Maxillofac Res* [Internet]. 2013 [citado 2019 Oct 16]; 4(2): 1–11. Disponible en: <https://www.ncbi.nlm.nih.gov/pmc/articles/PMC3886113/>. DOI: 10.5037/jomr.2013.4201.
14. Cedeño B, De la Cruz S, Gómez M, Piedrahita A, Sepúlveda W, Moreno F, Hernández J. Cronología de la erupción dentaria en un grupo de mestizos caucasoides de Cali (Colombia). *Rev Estomatol* [Internet]. 2017 [citado 2019 Oct 24]; 25(1): 16-22. Disponible en: <https://go.gale.com/ps/anonymous?id=GALE%7CA537404491&sid=googleScholar&v=2.1&it=r&linkaccess=abs&issn=01213873&p=IFME&sw=w>.
15. Da Silva C, Iwaki V, Yamashita A, Mitsunari W. Estudio radiográfico de la prevalencia de impactaciones dentarias de terceros molares y sus respectivas posiciones. *Acta Odontol Ven* [Internet]. 2014 [citado 2019 Sep 28]; 52(2). Disponible en: <https://www.actaodontologica.com/ediciones/2014/2/art-7/>.
16. Vargas-Madrid W. Factores predictivos para la valoración de dificultad en la extracción de terceros molares inferiores retenidos usando la escala de Romero Ruíz [Tesis para la obtención del título de Odontólogo]. Quito: Universidad Central del Ecuador; 2018.
17. González-Espangler L. Características anatomorradiográficas de los terceros molares en adolescentes de la enseñanza preuniversitaria. *Rev Cubana Estomatol* [Internet]. 2019 [citado 2020 Ene 5]; 56(2): [aprox. 13 p.]. Disponible en: <http://www.revestomatologia.sld.cu/index.php/est/article/view/1722>.

18. Llerena G, Arrascue M. Tiempo de cirugía efectiva en la extracción de los terceros molares realizadas por un cirujano oral y maxilofacial con experiencia. *Rev Estomatol Herediana* [Internet]. 2006 [citado 2019 Dic 3]; 16(1): 40-45. Disponible en: <https://revistas.upch.edu.pe/index.php/REH/article/view/1930>. <https://doi.org/10.20453/reh.v16i1.1930>.
19. Menziletoglu D, Tassoker M, Kubilay-Isik B, Esen A. The assesment of relationship between the angulation of impacted mandibular third molar teeth and the thickness of lingual bone: A prospective clinical study. *Med Oral Patol Oral Cir Bucal* [Internet]. 2019 [citado 2019 Dic 7]; 24(1): e130-135. Disponible en: <https://www.ncbi.nlm.nih.gov/pmc/articles/PMC6344005/>. DOI: 10.4317/medoral.22596.
20. Pacheco-Sánchez MS. Posición de los terceros molares en usuarios adultos jóvenes en la consulta privada odontológica de la ciudad de Loja, durante el periodo 2014-2015 [Tesis para la obtención del título de Odontólogo]. Loja: Universidad Nacional de Loja; 2016.
21. Lanza E, Da Silveira E, Silveira E, Martins T, Dumont O, Moreira S, Furtado P. Association between mandibular third molar position and the occurrence of pericoronitis: A systematic review and meta-analysis. *Archives of Oral Biology* [Internet]. 2019 [citado 2019 Dic 13]; 107. Disponible en: <https://www.sciencedirect.com/science/article/pii/S0003996919305850#>. <https://doi.org/10.1016/j.archoralbio.2019.104486>.
22. Sujon MK, Alam MK, Rahman SA. Prevalence of Third Molar Agenesis: Associated Dental Anomalies in Non-Syndromic 5923 Patients. *PLoS ONE* [Internet]. 2016 [citado 2019 Oct 25]; 11(8). Disponible en: <https://www.ncbi.nlm.nih.gov/pmc/articles/PMC5006966/>. DOI: 10.1371/journal.pone.0162070.
23. Avelar C, Vasconcellos C, Raggio R, Faraco I, Marazita M, Arnaudo M, et al. Third molar agenesis as a potential marker for craniofacial deformities. *Arch Oral Biol* [Internet]. 2018 [citado 2019 Oct 19]; 88: 19-23. Disponible en: <https://www.ncbi.nlm.nih.gov/pmc/articles/PMC6034603/>. DOI: 10.1016/j.archoralbio.2018.01.010.

Recibido: 14 de diciembre 2019

Aprobado: 3 de mayo 2020