

Tratamiento de la fisura de paladar

LUCRECIA M. VILLANUEVA*, RUBÉN R. AUFANG**

Resumen

La fisura de paladar o paladar hendido es la unión incompleta entre los fragmentos maxilares laterales. La causa de las malformaciones congénitas son muy diversas y variadas, pero podemos reunir las en dos grupos: ambientales y genéticas.

El tratamiento óptimo de estos pacientes es a través de un equipo multidisciplinario y el momento adecuado para abordarlos es dentro de la primera semana de vida. Dentro de los cuidados prequirúrgicos están la nutrición y la ortopedia prequirúrgica. Hay que evitar cualquier tipo de alimentación pasiva, como la utilización de sonda nasogástrica, a las que se recurre como última opción.

Si el crecimiento y desarrollo del niño es armónico, el cierre del paladar se debe realizar antes de los 18 meses de edad, a los fines de obtener un equilibrio de la musculatura palatofaríngea y reconstruir el aparato de fonación antes de que el niño inicie su lenguaje hablado.

Las secuelas post palatoplastia pueden ser: fístulas oronasales (comunicación anormal entre la cavidad oral y la nariz) o la incompetencia velo faríngea (IVF: fallo en el mecanismo de cierre velofaríngeo que conduce a un aumento del flujo aéreo hacia la cavidad nasal, que la hace funcionar como una cavidad de resonancia, dando lugar a la "voz nasal").

INTRODUCCIÓN

La fisura de paladar o paladar hendido es la unión incompleta entre los fragmentos maxilares laterales. La causa de esta malformación congénita es muy diversa y variada, pero podemos reunir las en dos grupos: ambientales y genéticas.

Dentro de los factores ambientales, llamados teratogénicos por provocar alteraciones en el desarrollo embrionario, podemos destacar tres grandes categorías: los agentes químicos, los biológicos (excesos o déficit vitamínico, infecciones, etc.) y los físicos (radiaciones ionizantes).

Hay tres categorías etiológicas dentro de las causas genéticas: la herencia monogénica (autosómica dominante o recesiva ligada al X, ligada al Y), la herencia poligénica o multifactorial y las aberraciones cromosómicas.^{1,2}

En el embrión normal, el paladar primario es la porción de la cara que se desarrolla entre la cuarta y la octava semana de gestación y está formado por: el labio superior, la columela nasal, el alveolo maxilar y el triángulo del paladar óseo anterior al foramen incisivo o pre maxila. *Figura 1D*

El paladar secundario es el sector que va desde el foramen incisivo hacia posterior, incluye el velo del paladar o paladar blando y se desarrolla entre la semana 8^{va} y 12^{da} de gestación. *Figura 1E*.

En la fisura palatina submucosa si bien no hay una fisura aparente, sí existen diferencias anatómicas que afectan la función del paladar blando.¹

El tratamiento óptimo de estos pacientes es a través de un equipo multidisciplinario y el momento adecuado para abordarlos es dentro de la primera semana de vida (*American Cleft Palate-Craniofacial Association*, 1993). La composición del equipo multidisciplinario debe abarcar miembros del Servicio de pediatría, cirugía plástica, otorrinolaringología pediátrica, fonoaudiología, anestesiología pediátrica, enfermería pediátrica, psicología clínica, ortodoncistas y asistentes sociales.² Realizamos una revisión sobre el tratamiento de esta patología en los centros mundiales de referencia, de los últimos años y los comparamos con los de la unidad de cirugía plástica de este hospital.

* Médica de la Unidad de Cirugía Plástica.

** Jefe de Unidad de Cirugía Plástica.
Hospital de Niños "Dr. Ricardo Gutiérrez".

Correspondencia:
villanuevalm@yahoo.com.ar
info@rubenaufgang.com.ar

De un total de 302 pacientes operados, en nuestra Unidad: 122 tenían diagnóstico de fisura labio alveolo palatina (FLAP) primaria completa (79 unilateral, 43 bilateral), 87 de fisura secundaria y 5 de fisura submucosa. Ver figura 2. Se excluyeron del trabajo aquellos pacientes con patología asociada a la fisura palatina.

Sólo 88 pacientes de los intervenidos en este período eran pacientes secuelares. Ver figura 3.

Los pacientes con diagnóstico de fisura de paladar unilateral (32,33%) fueron operados con la técnica de *Veau Wardill Kilner* y los pacientes que presentaban fisura de paladar bilateral (24,81%) fueron intervenidos según la técnica con colgajo vomeriano. Al 100% de los pacientes se le realizaba veloplastia intravelar durante la intervención.

En todos los casos se realizaron interconsultas con el servicio de otorrinolaringología y el servicio de fonoaudiología de este

Hospital y el servicio de odontología del Hospital de Agudos "Dr. Ricardo Piñero".

RESULTADOS

El 65% de los pacientes con fisuras vírgenes de tratamiento, se operó entre los 18 y los 24 meses.

Dentro de las interurrencias, el 11,21% (24) de los pacientes presentaron fistulas oro nasales. Aproximadamente 18 pacientes presentaban fistulas funcionantes (diámetro mayor a 0,5 cm) y necesitaron reparación con colgajos palatinos locales. Los 6 pacientes restantes fueron reparados con colgajo de lengua a pedículo proximal.

Sobre el total de pacientes tratados, 47 (15,56%) presentaron insuficiencia velo faríngea en el post operatorio. Sólo un paciente presentó necrosis parcial (porción distal) de uno de los colgajos palatinos.

Figura 1. Macizo facial vista inferior. A: Normal. D: Fisura labio alveolo palatina (FLAP) primaria bilateral. E: Fisura palatina secundaria.

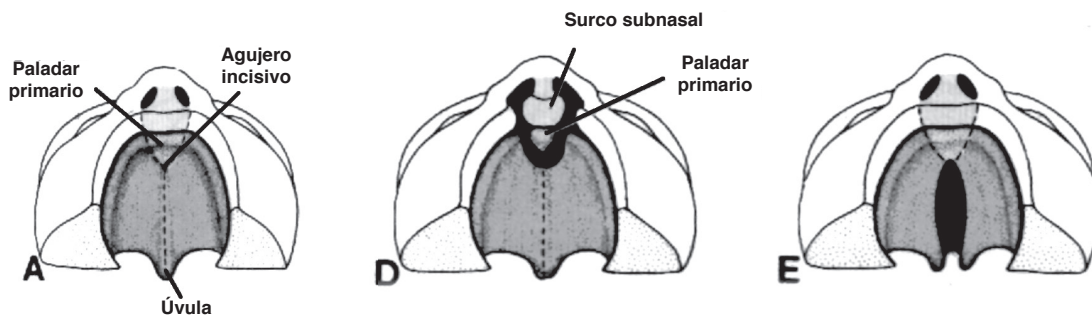
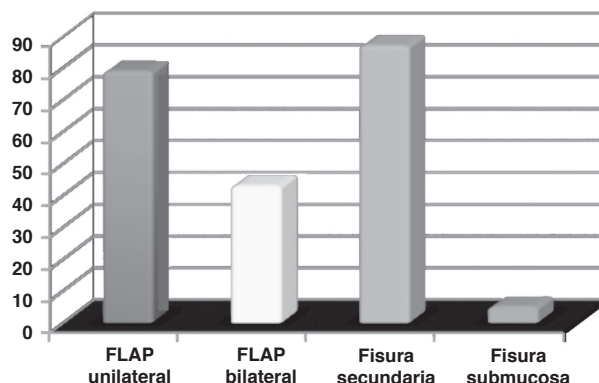


Figura 2. Cuadro comparativo de pacientes operados según el diagnóstico inicial.



El total de los pacientes cumplió, durante las primeras dos semanas post operatorias, la dieta líquida y licuada con lácteos.

La Asociación Americana de Fisura Palatina y Craniofacial (ACPCA) tiene como norma operar a los pacientes, en un 74% de los casos, entre los 6 y los 12 meses de edad, utilizando la técnica de *Bardach* (dos colgajos) con veloplastia intravelar y la técnica de *Furlow*. La elección entre ambas técnicas mencionadas la da la severidad de la fisura. Sólo utilizan la Técnica de *Veau Wardill Kilner* en el 1% de los casos. La incidencia de fístulas, en la literatura, varía entre el 3 y el 45%.¹¹

Según el equipo del Hospital Universitario de Karolinska, Suecia, la cirugía de corrección palatina se lleva a cabo entre los 12 y 15 meses de edad. Utilizan de rutina técnicas con mínimas incisiones, con y sin veloplastia intravelar. Refieren haber tenido hipernasalidad en todos los casos. El rango de fístulas oro nasales va del 7 al 3,8%. Este último porcentaje corresponde a las técnicas con veloplastia intravelar.¹²

DISCUSIÓN

El tratamiento de la fisura unilateral, en la Unidad de Cirugía Plástica, se hace alrededor de los 18 meses de vida y con la técnica de *Veau Wardill Kilner*, basada en el concep-

to de retro desplazamiento en V-Y. Esta técnica tiene como objetivo obtener la relajación de la mucosa nasal y oral, efectuar el cierre sin tensión, retro desplazar (*push back*) el paladar blando, reubicar en la línea media los músculos peri estafilinos y los palatofaríngeos insertados anormalmente en el borde posterior del paladar.⁶

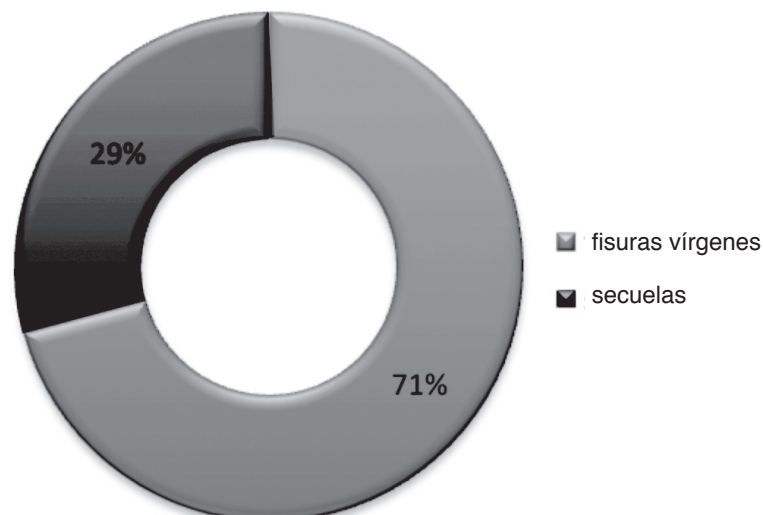
Otros grupos preconizan la cirugía antes de los 12 meses, beneficiando de esta forma el lenguaje y generando menores alteraciones en el desarrollo del crecimiento maxilar. La Universidad de Texas recomienda, aun hoy, la palatoplastia en 2 tiempos: entre los 3 y 6 meses el cierre del paladar blando y a los 15 o 18 meses el cierre del paladar duro.⁸

CONCLUSIONES

El tratamiento quirúrgico de la fisura palatina corrige la anómala comunicación de las fosas nasales y la cavidad oral y reconstruye la anatomía normal del paladar blando, para obtener un habla inteligible, sin deformación de los maxilares.⁶ El abordaje interdisciplinario del paciente con fisura de paladar, es la clave para un buen resultado estético y funcional.

Desde el primer día de vida es necesaria la evaluación por el servicio de cirugía plástica, el odontopediatra y el equipo de fonoaudiología. Podemos entonces clasificar el tipo

Figura 3. Pacientes secuelas operados en marzo de 2004 y marzo de 2010.



de fisura que tiene el paciente, comenzar, de ser necesario, con la ortopedia preoperatoria y dar las pautas de alimentación.

Hay que evitar cualquier tipo de alimentación pasiva como la utilización de sonda nasogástrica, si el niño fisurado no presenta alteraciones para deglutir.

Se puede decir entonces que el consenso mundial sugiere tener concluidas las cirugías correctivas de los pacientes fisurados a los 18 meses de edad. Las secuelas de estos pacientes deben resolverse teniendo en cuenta la edad, la disfuncionalidad y la dificultad en la inserción social que generan.

BIBLIOGRAFÍA

1. Coiffman F. Cirugía Plástica, Reconstructiva y Estética. Editorial Salvat.
2. Manual de Cirugía Oral y Maxilofacial. Sociedad Española de Cirugía Oral y Maxilofacial. Tomo II. Sección IX: Deformidades craneofaciales. 2^{da}. Edición.
3. Millard DR. Cleft Craft Vol I, II, III. Little Brown and Co. Boston; 1978.
4. Navarro Gasparetto C, Bardales Lasteros A. Atlas fisura labiopalatina primaria. MADcorp; 2000.
5. Lagman. Embriología Médica. 6^{ta}. Edición. Williams and Wilkins; 1993.
6. Yoel J. Atlas de Cirugía de Cabeza y Cuello. 2^{da}. Edición. Masson; 1991.
7. Bardach J. Salyer and Bardach's Atlas of Craniofacial and Cleft Surgery. Volumen II. Help Hope Healing World Craniofacial Foundation; 2008.
8. Aik-Ming Leow, Lun-Jou Lo. Palatoplasty: evolution and controversies. *Chang Gun Med Journal* 2008; 31(4).
9. Sommerlad BC. A technique for cleft palate repair. *Plastic Reconstructive Surg* 112:1542-1548; 2003.
10. Hassan ME, Askar S. Does palatal muscle reconstruction affect the functional outcome of cleft palate surgery? *Plastic Reconstructive Surgery* 2007;119:1859-65.
11. Katzel EB, Basile P, Koltz PF, Marcus JR, Gironetto JA, Rochester NY, Durham NC. Current surgical practices in cleft care: cleft palate repair techniques and postoperative care. *Plastic Reconstructive Surgery* 2009;124(3)899-906.
12. Nyberg J, Raud LW, Neovius E, Larson O, Henningsson G. Speech results after one-stage palatoplasty with or without muscle reconstruction for isolated cleft palate. *Cleft palate-craniofacial Journal* 2010, 47(1).