

## LINFOMA DE BURKITT PRIMARIO DE MAMA DURANTE EL EMBARAZO

EDUARDO REYNA-VILLASMIL, MANUEL MARÍN-SOSTRE

HOSPITAL CENTRAL "DR. URQUINAONA", MARACAIBO, VENEZUELA. HOSPITAL PRÍNCIPE DE ASTURIAS, ALCALÁ DE HENARES, ESPAÑA

### RESUMEN

El linfoma de Burkitt es una neoplasia altamente agresiva y es un tipo raro de linfoma no Hodgkin localizado. Aunque los niños son los más frecuentemente afectados, en adultos ocurren principalmente durante el embarazo o el puerperio. La mama rara vez constituye la localización primaria del linfoma no Hodgkin. **OBJETIVO:** Se presenta un caso de linfoma de Burkitt primario de mama durante el embarazo. **CASO CLÍNICO:** Paciente de 37 años con embarazo de 24 semanas quien presentó aumento de volumen difuso de mama derecha. La mama estaba aumentada de tamaño, dolorosa y homogénea con tumoración elástica y firme. La ecografía demostró inflamación difusa con tumoración heterogénea e hipoeoica con contornos ligeramente irregulares, marcadores tumorales estaban normales las pruebas serológicas fueron negativas. La biopsia de la lesión mostró tejido mamario reemplazado por células linfocíticas de tamaño mediano con citoplasma basófilo y múltiples vacuolas. Estudios inmunohistoquímicos fueron positivos para el antígeno leucocitario común, CD10, CD20, CD43, Bcl-6. El análisis cromosómico reveló que más del 90 % de las células neoplásicas exhibieron translocación t llevando al diagnóstico final de linfoma de Burkitt de mama. Luego de evaluar las posibilidades terapéuticas y del consentimiento de la paciente se inició tratamiento citostático sistémico. **CONCLUSIÓN:** Los linfomas primarios de mama son extremadamente raros. El linfoma de Burkitt primario de la mama es mucho menos común que los otros linfomas. Los métodos de clasificación, detección y tratamiento de esta afección siguen siendo objeto de debates e investigaciones. **PALABRAS CLAVE:** Linfoma de Burkitt, linfoma no Hodgkin, linfoma maligno, mama, embarazo.

### SUMMARY

The Burkitt's lymphoma is a highly aggressive neoplasm and is a rare type of localized non-Hodgkin lymphoma. Although children are the most frequently affected, in adults they occur mainly during the pregnancy or the puerperium. The breast rarely constitutes the primary location for non-Hodgkin lymphoma. **OBJECTIVE:** The study of a case of primary Burkitt lymphoma of the breast during pregnancy is presented. **CLINICAL CASE:** This is a 37 year old patient with a 24 week pregnancy who presented a diffuse increase in the volume of the right breast. The breast was enlarged, painful and homogeneous with a firm, elastic mass. The ultrasonography showed diffuse inflammation with a heterogeneous and hypoechoic tumor with slightly irregular contours. The tumor marker values were normal and the serological tests were negative. The biopsy of the lesion showed breast tissue replaced by medium-sized lymphoid cells with basophilic cytoplasm and multiple vacuoles. Immunohistochemically studies were positive for the common leukocyte antigen, CD10, CD20, CD43, Bcl-6. The chromosomal analysis revealed that more than 90 % of neoplastic cells exhibited t translocation leading to the final diagnosis of Burkitt lymphoma of the breast. After evaluating the therapeutic possibilities and the patient's consent, systemic cytostatic treatment was started. **CONCLUSION:** Primary breast lymphomas are extremely rare. The primary Burkitt lymphoma of the breast is much less common than other lymphomas. The methods of classification, detection, and the treatment of this condition continue to be the subject of debate and research. **KEY WORDS:** Burkitt's lymphoma, non-Hodgkin lymphoma, malignant lymphoma, breast, pregnancy.

---

Recibido: 04/04/2020 Revisado: 18/05/2020

Aceptado para publicación: 22/07/2020

Correspondencia: Dr. Eduardo Reyna-Villasmil.  
Hospital Central "Dr. Urquinaona". Final Av. El  
Milagro. Maracaibo, Estado Zulia, Venezuela. Tel:  
+584162605233. E-mail: sippenbauch@gmail.com

---

---

Esta obra está bajo una Licencia *Creative Commons*  
*Attribution-NonCommercial-ShareAlike 4.0*  
*International License*

---

## INTRODUCCIÓN

**E**l linfoma primario de mama es una enfermedad muy rara que representa 0,04 % - 0,5 % de todas las neoplasias malignas mamarias, aproximadamente 0,5 % de todos los linfomas no Hodgkin y 2 % de los linfomas no Hodgkin extra-ganglionares <sup>(1)</sup>. El linfoma de Burkitt es una forma altamente agresiva del linfoma no Hodgkin secundario a la proliferación de células linfocíticas B que afecta con mayor frecuencia a niños, puede originarse o diseminarse a cualquier órgano extra-ganglionar y representa menos del 1 % de todos los linfomas no Hodgkin en adultos <sup>(2)</sup>.

Existen tres formas clínicas distintas del linfoma de Burkitt: endémica, esporádica y asociada a inmunodeficiencia. Aunque tienen diferentes presentaciones clínicas y distribución geográfica, poseen morfologías y características inmunofenotípicas similares y todas presentan translocación y alteraciones de la regulación del gen c-Myc <sup>(2)</sup>. El linfoma primario de Burkitt mamario ocurre con mayor frecuencia en embarazadas, mujeres durante el período de lactancia y en pacientes seropositivos al virus de la inmunodeficiencia humana <sup>(3)</sup>. Se presenta un caso de linfoma de Burkitt primario de mama durante el embarazo.

## CASO CLÍNICO

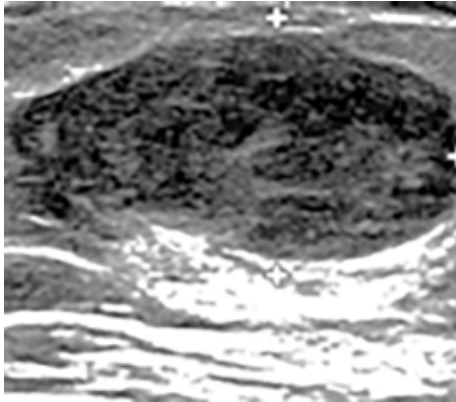
Se trata de paciente de 37 años, III gestas, II paras, con embarazo de 24 semanas quien acude a la emergencia por presentar aumento de volumen de mama derecha de carácter difuso acompañado de enrojecimiento, prurito y dolor de dos semanas de evolución. Negaba antecedentes personales de patologías médicas o quirúrgicas y familiares de neoplasias malignas.

Al examen físico, la presión arterial fue de 105/78 mmHg, frecuencia cardíaca 84 latidos/min, frecuencia respiratoria 19 respiraciones por

min y temperatura de 37,6 °C. Se observó que la mama derecha estaba aumentada de tamaño con enrojecimiento difuso a la inspección, además de sensible, dolorosa y homogénea a la palpación. Se palpó tumoración elástica y firme de aproximadamente 6 cm de diámetro. No se encontraron linfadenopatías cervicales y axilares asociadas, evidencia de abscesos mamarios, galactorrea, telorragia o cualquier otra acumulación de líquido. La mama izquierda estaba aparentemente normal. El abdomen estaba globoso a expensas de útero grávido con feto único en su interior y frecuencia cardíaca fetal de 148 latidos por min. El resto del examen físico estaba dentro de límites normales.

Las imágenes de ecografía mamaria demostraron inflamación difusa con tumoración de aproximadamente 7 cm de diámetro en mama derecha, heterogénea e hipocóica con contornos ligeramente irregulares sin linfadenopatías superficiales o profundas, líquido libre o edema cutáneo (Figura 1). No se observaron alteraciones en la mama izquierda. La mamografía reveló densidad alta de mama derecha que impedía identificar el tumor y la radiografía de tórax y abdomen no mostraron alteraciones. La ecografía obstétrica demostró feto vivo acorde a la edad gestacional con placenta normal normoinserta. Los estudios de hematología, química sanguínea, funcionalismo renal - hepático, electrolitos y examen de orina estaban dentro de límites normales. Los valores de los marcadores tumorales como antígeno carcinoembrionario, CA-125, CA19-9 y CA 15-3 estaban normales, pero los valores de lactato deshidrogenasa fueron de 415 UI/L (valor normal 105-333 UI/L). Las pruebas serológicas para VDRL, HIV, hepatitis C y virus de Epstein-Barr fueron negativas.

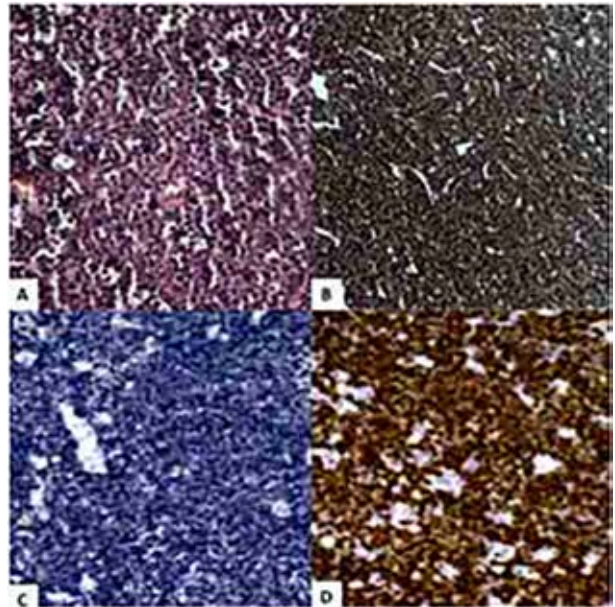
La biopsia con aguja fina estableció la posibilidad diagnóstica de linfoma mamario, por lo que se decidió realizar biopsia con aguja gruesa. La evaluación anatomopatológica demostró tejido mamario reemplazado por



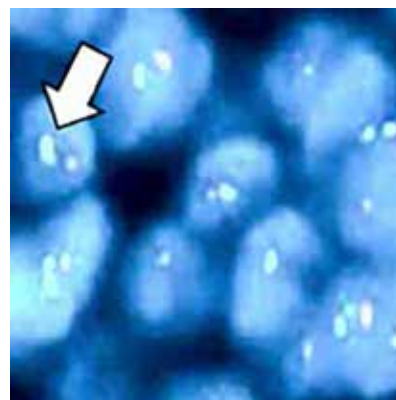
**Figura 1.** Imagen ecográfica de mama derecha en la que se observa tumor heterogéneo e hipocóico con contornos ligeramente irregulares.

células linfocíticas eran de tamaño mediano, dando una impresión de “cielo estrellado”, con citoplasma marcadamente basófilo con múltiples vacuolas y mitosis frecuentes. Los núcleos eran redondos ligeramente irregulares que contenían cromatina finamente agrupada y dispersa y múltiples nucléolos. Estos grupos celulares estaban rodeados por un patrón de crecimiento ampliamente monótono, neutrófilos, polimorfonucleares, macrófagos y linfocitos que infiltraban de forma difusa el tejido mamario. Los estudios inmunohistoquímicos fueron positivos para el antígeno leucocitario común, CD10, CD20, CD43, Bcl-6 y negativos para CD3, CD10, CD21, CD23, CD5, BCL2 y pancitoqueratina. Más del 90 % de las células tumorales actividad proliferativa y expresaron Ki67 (Figura 2).

El análisis cromosómico reveló que -90 % de las células neoplásicas exhibieron separación de señal, indicativo de rotura de cromosomas y la translocación del gen MYC en las células neoplásicas con núcleos IGH-MYC positivos como característica de la translocación t (8; 11) (q24; q32) (Figura 3).



**Figura 2.** Citología por aspiración con aguja fina del tumor mamario en el que se observan células linfocíticas de tamaño mediano monomórficas con núcleos grandes, atípicos y citoplasma escaso y vacuolado que infiltraban de forma difusa la glándula mamaria. **A.** Coloración hematoxilina eosina. **B.** Inmunotinción fuerte para CD20 por las células tumorales. **C.** Inmunotinción débil para CD68. **D.** Expresión de Ki67 en más del 90 % de las células tumorales.



**Figura 3.** Hibridación fluorescente *in situ* gen MYC (8q24) que indican el punto de translocación cromosómica con evidencia de señales separadas (flecha) en el locus MYC en las células neoplásicas.

Los resultados de los exámenes histopatológicos, inmunohistoquímicos y citogenéticos de rutina llevaron al diagnóstico final de linfoma B difuso de alto grado compatible con linfoma de Burkitt.

Las pruebas para estadificación (examen de la médula ósea) y estudios de imágenes (radiografía y tomografía computarizada de tórax, ecografía abdominopélvica y resonancia magnética cerebral) no revelaron compromiso en otros órganos y confirmaron que el sitio primario de la enfermedad era la glándula mamaria derecha. Luego de evaluar las posibilidades terapéuticas y del consentimiento de la paciente se inició tratamiento citostático sistémico con ciclofosfamida, doxorubicina, vincristina y prednisona más rituximab. Tras 2 ciclos fue alcanzada la aparente remisión del cuadro clínico. La tomografía computada de seguimiento demostró mamas simétricas sin tumoraciones, ni linfadenopatías significativas. El crecimiento fetal fue adecuado realizándose cesárea a las 37 semanas de gestación en la que se obtuvo recién nacido vivo masculino de 2900 g con puntaje de Apgar de 7 y 9 puntos al min y a los 5 min, respectivamente. La evaluación de laboratorio del neonato demostró la depleción leve del conteo de linfocitos B.

Luego de la cesárea se administró el tercer ciclo de quimioterapia. Aunque no se encontraron células malignas en la citología del líquido cefalorraquídeo fue indicado metotrexato más citarabina liposomal como esquema de quimioterapia intra-tecal profiláctica con buena tolerancia. La exploración mamaria fue normal sin evidencia de linfadenopatías axilares ni visceromegalias.

Tras 15 meses de remisión clínica, la paciente presentó parálisis facial izquierda como consecuencia de recidiva del linfoma en el sistema nervioso central. La tomografía computada cerebral demostró tumoración pseudo-nodular en el asta anterior de ventrículo lateral derecho e infiltración linfomatosa de cuerpo caloso y

esplenio. Inmediatamente se inició tratamiento con ciclofosfamida, vincristina, doxorubicina, metotrexato, leucovorina sistémicas y citarabina intra-tecal. La paciente mostró deterioro progresivo y falleció 8 días después del ingreso hospitalario.

## DISCUSIÓN

La mama es el sitio primario del linfoma no Hodgkin en raras ocasiones, pero puede ser considerada como un sitio potencial de aparición de linfomas de células B de bajo grado o de manifestaciones extra-ganglionares de linfomas sistémicos (por ejemplo, linfoma folicular o linfoma linfocítico) o leucemias agudas. La mayoría de los linfomas de mama son del tipo de células B grandes y, en menor medida, linfomas de Burkitt o similares a este <sup>(4,5)</sup>. El linfoma de Burkitt primario de mama parece afectar principalmente a pacientes adultos jóvenes y rara vez a niños en la pubertad, aunque es mucho más frecuente en niños. La presentación menos común, pero distintiva, es el de casos en mujeres jóvenes en edad fértil en las que las manifestaciones clínicas aparecen durante o inmediatamente después del embarazo, lo que podría indicar un papel de las hormonas en la patogénesis o a un estímulo antigénico que activa la proliferación linfomatosa del tejido de la mama lactante <sup>(4,6)</sup>.

Muchos de los linfomas mamarios aparecen como tumores indolores y unilaterales <sup>(7)</sup>. Por razones desconocidas, la mama derecha es más afectada que la izquierda, pero aproximadamente 10 % de los casos aparecen lesiones bilaterales, especialmente en la pubertad o durante la lactancia, y puede imitar clínicamente al cáncer de mama inflamatorio. Los síntomas como fiebre, pérdida de peso y sudores nocturnos son infrecuentes. Las linfadenopatías axilares ipsilaterales están presentes en 30 % - 40 % de

los casos <sup>(6,7)</sup>. En el examen físico, aparece con mayor frecuencia como un tumor benigno o poco sospechoso, generalmente único y móvil, pero en algunos casos puede presentarse como tumores multifocales o producir compromiso mamario difuso. Los signos clínicos de malignidad avanzada, como cambios inflamatorios, afectación del pezón, retracción de la piel o fijación del tumor, son poco frecuentes <sup>(6)</sup>.

No existen marcadores tumorales, patrones mamográfico o ecográfico que permitan un diagnóstico preoperatorio preciso, porque el linfoma de mama no muestra características específicas que permitan diferenciarlo de otras lesiones benignas o malignas. La ecografía y la mamografía generalmente muestran un tumor bien circunscrito sin calcificaciones con márgenes ligeramente irregulares <sup>(8)</sup>. La biopsia por aspiración con aguja fina es el método más eficaz para el diagnóstico, permitiendo obtener muestras para estudios histológicos, inmunofenotípicos, moleculares y citogenéticos. En la evaluación anatomopatológica los linfomas de Burkitt presentan infiltración difusa de células linfocíticas atípicas dentro de los tejidos mamarios con células tisulares que contienen cuerpos apoptóticos. La tinción inmunohistoquímica generalmente es positiva para CD20, CD79, MUM-1, Pax-5, CD43 y Bcl-6 con un índice de proliferación Ki-67 cercano al 100 % positivos en todas las células. Las tinciones con Bcl-2 y TdT generalmente son negativas. Un gran grupo de casos tiene translocación del protooncogen c-MYC del cromosoma 8 a la región del gen IGH del cromosoma 14b (t [8; 14]). En algunos casos el gen c-MYC es translocado a los loci de la cadena ligera K en el cromosoma 2 (t [8; 2]) o a la cadena ligera 7 en el cromosoma 22 (t [8; 22]) <sup>(2,3)</sup>.

El linfoma de Burkitt primario de mama tiene manifestaciones clínicas específicas y raras de la enfermedad, con una propagación rápida y un pronóstico desfavorable. El diagnóstico temprano

es crucial para la supervivencia, considerando la naturaleza agresiva de la lesión. En la mayoría de los casos el diagnóstico es realizado por exclusión de otras condiciones más frecuentes, por lo que es necesario un alto índice de sospecha y comprensión del comportamiento clínico para el manejo adecuado de los casos <sup>(9)</sup>. Se ha propuesto que los siguientes criterios diagnósticos: a. Sitio clínico de presentación debe ser exclusivamente en la glándula mamaria; b. Asociación entre el tejido mamario y la infiltración linfomatosa; y c. Ausencia de enfermedad generalizada, linfoma extra-mamario o linfoma sistémico coexistente, excepto la aparición de ganglios linfáticos axilares ipsilaterales <sup>(10)</sup>. Si la paciente presenta un tumor mamario de rápido crecimiento, se debe considerar la posibilidad de linfoma antes de realizar cualquier cirugía.

El linfoma de Burkitt primario de mama generalmente tiene peor resultante comparado con otros tipos de cáncer primario <sup>(11)</sup>. No existe un manejo terapéutico único firme, debido a la baja frecuencia de casos. Algunos investigadores han descrito comportamiento clínico similar al de los linfomas de tipos y etapas histológicas similares en otros sitios <sup>(11,12)</sup>. Por esta razón, la mastectomía debe evitarse en la mayoría de los casos, para tratar a las pacientes con quimioterapia y/o radioterapia dependiendo del tipo y grado histológico del linfoma <sup>(12)</sup>. El aspecto más importante del tratamiento es realizar el diagnóstico correcto para seleccionar el tratamiento adecuado. En los casos de linfoma de Burkitt mamario es necesario realizar quimioterapia con regímenes de alta intensidad <sup>(13)</sup>.

La evolución clínica de estos casos está caracterizada por la rápida remisión clínica después de la quimioterapia, siempre que los pacientes completen los ciclos de tratamiento. Las tasas de supervivencia reportadas varían ampliamente. Algunos autores han informado tasas de supervivencia a los 5 años de 89 % y

50 % para los estadios I y II, respectivamente <sup>(14)</sup>. No obstante, otros han informado peores datos sobre la supervivencia, independientemente del tratamiento, con intervalos medios menores de 12 meses. La afectación de la médula ósea es un elemento de mal pronóstico <sup>(3)</sup>. El pronóstico en embarazadas es similar al de la población general si el tratamiento con fármacos citostáticos es indicado a dosis correctas y en el momento adecuado <sup>(15)</sup>.

El linfoma primario de Burkitt mamario es una neoplasia rara pero altamente invasiva, común durante el embarazo y puerperio, y asociada con mal pronóstico si no es diagnosticada y tratada en forma oportuna. El diagnóstico puede dificultarse, porque los síntomas y cambios mamarios pueden ser considerados como secundarios a los efectos hormonales y anatómicos observados durante el embarazo. En los casos de aumento anormal del tamaño de las mamas durante el embarazo debe considerarse la posibilidad de linfoma primario con el objetivo de realizar cualquier procedimiento diagnóstico de manera inmediata. El inicio oportuno del tratamiento con quimioterapia puede proporcionar un mejor pronóstico y una supervivencia prolongada sin progresión.

## REFERENCIAS

- Gastwirt JP, Roschewski M. Management of adults with Burkitt lymphoma. *Clin Adv Hematol Oncol*. 2018;16(12):812-822.
- Liu Y, Bian T, Zhang Y, Zheng Y, Zhang J, Zhou X, et al. A combination of LMO2 negative and CD38 positive is useful for the diagnosis of Burkitt lymphoma. *Diagn Pathol*. 2019;14(1):100.
- Arora SK, Gupta N, Srinivasan R, Das A, Nijhawan R, Rajwansi A, et al. Non-Hodgkin's lymphoma presenting as breast masses: A series of 10 cases diagnosed on FNAC. *Diagn Cytopathol*. 2013;41(1):53-59.
- Lalani N, Winkfield KM, Soto DE, Yeap BY, Ng AK, Mauch PM, et al. Management and outcomes of women diagnosed with primary breast lymphoma: A multi-institution experience. *Breast Cancer Res Treat*. 2018;169(1):197-202.
- Joks M, Myśliwiec K, Lewandowski K. Primary breast lymphoma - a review of the literature and report of three cases. *Arch Med Sci*. 2011;7(1):27-33.
- Mouna B, Saber B, Tijani el H, Hind M, Amina T, Hassan E. Primary malignant non-Hodgkin's lymphoma of the breast: A study of seven cases and literature review. *World J Surg Oncol*. 2012;10:151.
- Cao YB, Wang SS, Huang HQ, Xu GC, He YJ, Guan ZZ, et al. Primary breast lymphoma--a report of 27 cases with literature review. *Ai Zheng*. 2007;26(1):84-89.
- Richardson T, Cottier F. An unexpected diagnosis of breast malignancy. *Ann R Coll Surg Engl*. 2017;99(6):e180-e182.
- Lyou CY, Yang SK, Choe DH, Lee BH, Kim KH. Mammographic and sonographic findings of primary breast lymphoma. *Clin Imaging*. 2007;31(4):234-238.
- Wiseman C, Liao KT. Primary lymphoma of the breast. *Cancer*. 1972;29(6):1705-1712.
- Guo HY, Zhao XM, Cao JN, Hu XC, Yin JL, Hong XN, et al. Prognosis of primary non-Hodgkin's lymphoma of the breast. *Zhonghua Zhong Liu Za Zhi*. 2008;30(3):200-202.
- Alsadi A, Lin D, Alnajjar H, Brickman A, Martyn C, Gattuso P. Hematologic malignancies discovered on investigation of breast abnormalities. *South Med J*. 2017;110(10):614-620.
- Ma X, Xu Y, Zhang W, Wang J, Cao X, Chen Y, et al. High-intensity chemotherapy is associated with better prognosis in young patients with high-risk diffuse large B-cell lymphoma: A 10-year single-center retrospective cohort study. *Med Sci Monit*. 2016;22:1792-800.
- Zhu YH, Meng WJ, He LH, Jia YS, Tong ZS. Prognosis analysis of primary breast diffuse large B cell lymphoma. *Zhonghua Zhong Liu Za Zhi*. 2019;41(3):235-240.
- Validire P, Capovilla M, Asselain B, Kirova Y, A, Zanni M, Gaulard P, et al. Primary breast non-Hodgkin's lymphoma: A large single center study of initial characteristics, natural history, and prognostic factors. *Am J Hematol*. 2009;84(3):133-139.