

## Diagnóstico y plan de tratamiento de la Clase II

**Autores:** Dr. Pablo Echarri\*, Dr. Miguel Ángel Pérez Campoy\*\* y Dr. Javier Echarri\*\*\*



\*Director del Máster de Ortodoncia y Ortopedia Dento-facial de Athenea Dental Institute - Universidad San Jorge.

\*\*Coordinador del Máster de Ortodoncia y Ortopedia Dento-facial de Athenea Dental Institute - Universidad San Jorge.

\*\*\*Profesor del Máster de Ortodoncia y Ortopedia Dento-facial de Athenea Dental Institute - Universidad San Jorge.

### RESUMEN

En este artículo se consideran las condiciones que pueden modificar la valoración de la relación esquelética en el diagnóstico de la Clase II: desprogramación a relación céntrica, valoración de la clase esquelética, posición sagital del maxilar y de la mandíbula, el espacio de las vías aéreas, el torque de incisivos superiores e inferiores, la forma de la sínfisis, la interrelación con los planos vertical y transversal, y los caracteres faciales secundarios. A partir de estas conclusiones diagnósticas se desarrolla un plan de tratamiento que es equivalente tanto en casos de dentición mixta como permanente, pero utilizando diferentes aparatologías para conseguir mejores resultados de acuerdo al estado evolutivo de las arcadas dentarias.

**Palabras clave:** maloclusión de Clase II, diagnóstico, plan de tratamiento.

### ABSTRACT

*In this article, the conditions that can modify the evaluation of skeletal relationship in the diagnosis of Class II malocclusions are considered: deprogramming to centric relation, evaluation of skeletal class, sagittal position of maxilla and mandible, upper airways space, lower and upper incisors torque, shape of the symphysis, interrelationship between vertical and transverse planes, and secondary facial characteristics. From these diagnostic conclusions, a treatment plan is developed, that is similar in both mixed and permanent dentition cases, but using different appliances to get better results according to the evolutionary state of dental arches.*

**Keywords:** Class II malocclusion. Diagnostics. Treatment plan.

### INTRODUCCIÓN

La Clase II es una de las maloclusiones más frecuentes que se presentan en nuestra práctica clínica.

Revisando la literatura se observa una gran variedad de opciones de tratamiento para esta maloclusión.

Oh *et al.*<sup>1</sup> recomiendan el tratamiento temprano en dentición mixta como una modalidad de tratamiento muy efectiva.

Schulz *et al.*<sup>2</sup> recomiendan el tratamiento de la Clase II con el regulador de función tipo II.

Pavoni y col.<sup>3</sup> establecen que los tratamientos con aparatos funcionales removibles seguidos de tratamientos con aparatología fija, provocan cambios significativos esqueléticos estables a largo plazo cuando se comienzan en la pubertad; pero si este tipo de tratamientos se empieza en la etapa prepuberal, los cambios se producen más a nivel dentoalveolar.

O'Brien *et al.*<sup>4</sup> determinan que el tratamiento con *Twin Block* a los 8 o 9 años, no tiene ventajas

sobre el tratamiento con el mismo aparato comenzando a los 12 años.

Dolce *et al.*<sup>5</sup> comparan tratamientos de Clase II en una o dos fases, y concluyen que durante el tratamiento de primera fase hay cambios esqueléticos significativos, pero al final de la segunda fase no hay diferencias significativas en los cambios esqueléticos entre los tratamientos realizados en una o dos fases.

Freitas *et al.*<sup>6</sup> aseguran que el tratamiento de la Clase II con arco facial cervical y aparatología fija, restringe el crecimiento anterior del maxilar.

Bilbo *et al.*<sup>7</sup> estudian los cambios esqueléticos de los tratamientos de la Clase II realizados con un arco extraoral con anclaje alto seguido de aparatología fija, y determinan que este tratamiento es estable a largo plazo.

Janson *et al.*<sup>8</sup> hicieron una revisión sistemática sobre la corrección de la Clase II con elásticos de Clase II, y establecen que este tratamiento

es efectivo, pero que sus efectos son primariamente dentoalveolares.

Lombardo *et al.*<sup>9</sup> proponen el tratamiento de la Clase II con *clear aligners* y elásticos intermaxilares.

Lagravère *et al.*<sup>10</sup> realizan una revisión sistemática sobre el tratamiento de la Clase II con alineadores y concluyeron que las publicaciones están basadas en la experiencia de los doctores y que tienen una baja evidencia científica (nivel II).

Pisek<sup>11</sup> recomienda el anclaje esquelético para los elásticos de Clase II como una opción mejor al anclaje dentario.

Al-Dumaini *et al.*<sup>12</sup> recomienda la corrección de la Clase II con elásticos de Clase II anclados en miniplacas, como método efectivo para provocar cambios esqueléticos minimizando los cambios dentoalveolares.

Cakir *et al.*<sup>13</sup> concluyen en que la corrección de la Clase II con un arco superior tipo *Lip Bumper*, sobre el que se usan elásticos de Clase II anclados esqueléticamente en la mandíbula, es una buena alternativa al tratamiento con aparatos funcionales o con extracciones.

Manni *et al.*<sup>14</sup> recomiendan los elásticos de Clase II con anclaje esquelético.

Wilmes *et al.*<sup>15</sup> recomiendan el tratamiento de Clase II mediante distalización con anclaje esquelético con miniplacas, utilizando férulas quirúrgicas CAD-CAM.

Kuroda *et al.*<sup>16</sup> recomiendan el tratamiento ortodóntico con microimplantes de la Clase II, por ser más efectivo que el tratamiento con la mecánica tradicional.

Papadopoulos<sup>17</sup> propone el tratamiento de la Clase II mediante distalización superior con anclaje con microimplantes.

Janson *et al.*<sup>18</sup> establecen que el protocolo de tratamiento de la Clase II con extracciones de dos premolares superiores es más efectivo que el protocolo de tratamiento sin extracciones.

Hernández-Orsini *et al.*<sup>19</sup> recomiendan los tratamientos de ortodoncia acelerados mediante decorticación e injertos óseos.

Bock *et al.*<sup>20</sup> recomiendan el uso de la biela de Herbst seguido de un aparato *multibracket*, para tener un resultado de alta calidad.

Aras *et al.*<sup>21</sup> recomiendan el uso de aparatos de avance mandibular flexibles como aparato funcional fijo.

Bock *et al.*<sup>22</sup> determinan que los cambios provocados por aparatos funcionales fijos

muestran una buena oclusión estable a largo plazo.

Cozza *et al.*<sup>23</sup> realizaron una revisión sistemática de los cambios mandibulares producidos por los aparatos funcionales, y demuestran que, durante la etapa prepuberal, el aparato de Herbst puede provocar un crecimiento de 0,28 mm por mes, siendo el más eficaz, seguido del *Twin Block*, que produce un crecimiento de 0,23 mm por mes.

Gulec *et al.*<sup>24</sup> establecen que los cambios esqueléticos producidos por el aparato funcional flexible y el *Twin Block*, en el pico de crecimiento o después, son similares, pero el aparato funcional flexible provoca una mayor proinclinación de los incisivos inferiores.

Drosen *et al.*<sup>25</sup> concluyen en que los tratamientos con la biela de Herbst producen un aumento del espacio faríngeo, posiblemente provocado por el aumento de la altura facial posterior inferior.

Moro *et al.*<sup>26</sup> establecen que los aparatos funcionales fijos rígidos son más efectivos que los flexibles o híbridos.

Griblasky *et al.*<sup>27</sup> evalúan los movimientos de los dientes posteriores superiores durante la corrección de la Clase II, mediante superposición tridimensional de modelos, y determinan que el *Crown-Herbst* es significativamente más efectivo en la desrotación y distalización molar superior que los elásticos de Clase II.

Por último, Nelson *et al.*<sup>28</sup> comparan tratamientos con aparatos fijos funcionales y los elásticos de Clase II, y determinan que el tratamiento con aparato de Herbst produce mayores efectos esqueléticos y con menos cambios verticales favorables o desfavorables.

Basándonos en la revisión bibliográfica y en la experiencia clínica, tratamos la Clase II, básicamente, de la siguiente forma:

- En dentición mixta
  - Casos con prognatia maxilar y patrón meso o dólico facial, realizar tratamiento con extracciones de primeros premolares superiores. Aparatología removible.
  - Casos con prognatia maxilar y patrón braquifacial, esperar a la dentición definitiva para tratamiento con distalización.
  - Casos con Clase II, exceso vertical maxilar y rotación horaria mandibular, proceder a la disyunción maxilar y arco facial con anclaje temporal.



- Casos con Clase II y retrognatia mandibular con patrón meso o braquifacial, usar aparatología funcional, preferentemente, el *Twin Block*.
- En dentición definitiva
  - Casos con prognatia maxilar y patrón meso o dólico facial, realizar tratamiento con extracciones de primeros premolares superiores. Anclaje con microimplantes.
  - Casos con prognatia maxilar y patrón braquifacial, distalizar con anclaje esquelético o con péndulo.
  - Casos con Clase II, exceso vertical maxilar y rotación horaria mandibular, realizar disyunción maxilar e intrusión superior con anclaje esquelético.
  - Casos con Clase II y retrognatia mandibular con patrón meso o braquifacial, usar aparatología funcional fija.
- Clase II segunda división, con retroinclinación de incisivos superiores, normalmente, con mordida profunda anterior y las mismas posibles modificaciones de discrepancia dentoalveolar y relación oclusal posterior que la Clase II división 1.
- Clase II segunda división, *deck-biss*, con retroinclinación de incisivos centrales superiores y proinclinación de incisivos laterales superiores.
- Clase II enmascarada en Clase I, se trata de un caso de Clase II molar en el que el paciente avanza la mandíbula simulando una Clase I molar. Se detecta después de la desprogramación en relación céntrica.

Es fundamental, también, que nuestro plan de tratamiento no solo valore la oclusión y el perfil facial sino también las vías aéreas y la reeducación funcional.

### La Clase II

Esta puede ser dental y/o esquelética.

La Clase II dental puede ser uni o bilateral y puede presentarse como:

- Clase II primera división, con proinclinación de incisivos superiores. Esta maloclusión se puede presentar con: *overjet* normal, diastemas o apiñamientos; *overbite* normal, mordida abierta o mordida profunda, y con mordida posterior normal o cruzada.

Si la Clase II dental se presenta con Clase I esquelética, solamente requiere un tratamiento ortodóncico; es decir, a nivel dentoalveolar. La Clase II esquelética se presenta como un aumento de la convexidad en la cefalometría de Ricketts o un aumento del ángulo ANB en la cefalometría de Steiner.

Para realizar el diagnóstico esquelético, el primer paso siempre es la desprogramación a relación céntrica, lo que puede implicar el uso de férulas de desprogramación. Las telerradiografías de perfil, normalmente, se toman en posición de oclusión máxima, pero, especialmente en los casos de Clase II enmascaradas en Clase I, deben ser desprogramadas a relación céntrica y tomar una nueva telerradiografía de perfil, o realizar la conversión del trazado cefalométrico de oclusión máxima a relación céntrica utilizando el método de Slaviceck. (Figs. 1 y 2).

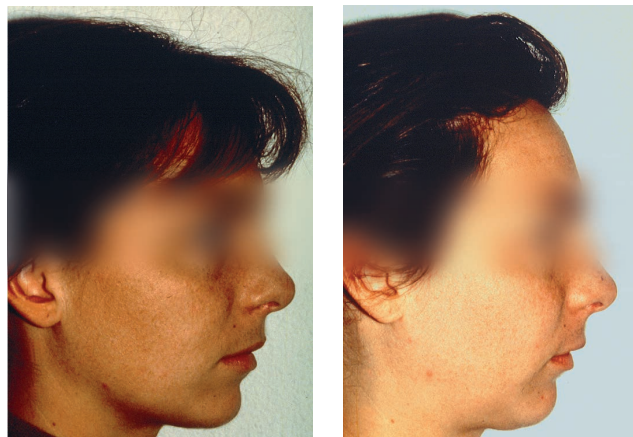
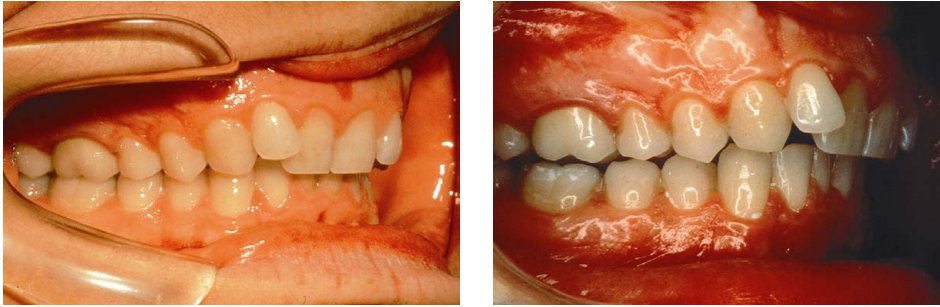
Fig. 1: Caso de Clase II antes y después de desprogramar a relación céntrica. Fotografías extraorales.

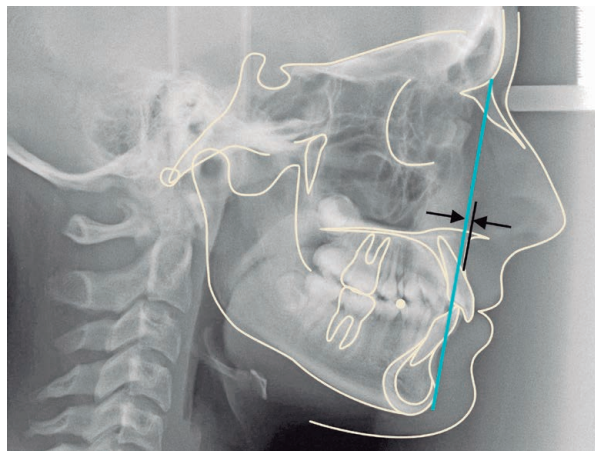


**Fig. 2:** Caso de Clase II antes y después de desprogramar a relación céntrica. Fotografías intraorales.

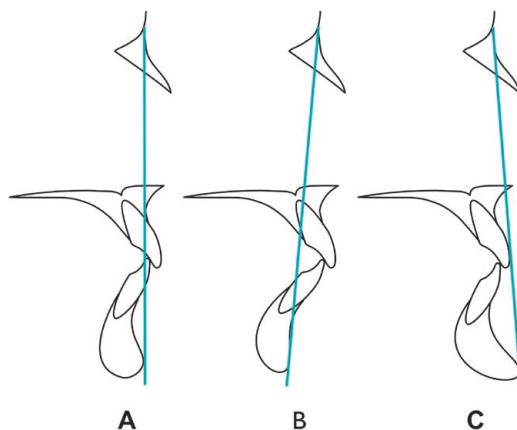
Una vez que disponemos del trazado cefalométrico en relación céntrica, existen cuatro métodos básicos para la evaluación esquelética.<sup>29-30</sup>

1) Convexidad (Ricketts): distancia del punto A al plano facial (Na-Pog). (Fig. 3) La convexidad puede verse afectada por la forma de la

sínfisis tal como se observa en la figura 4. Se considera que una sínfisis presenta una forma normal cuando la distancia del punto pogonion al plano NB tiene un valor entre 0 y 2 mm. Por este motivo, la convexidad solo es exacta cuando se verifica esta referencia (referencia definida por Holdaway). (Fig. 5)

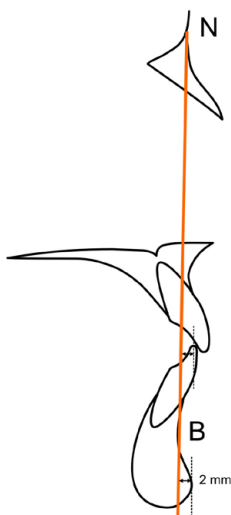


**Fig. 3:** La convexidad (A - N-Pog).



**Fig. 4:** La convexidad puede verse afectada por la forma de la sínfisis. En esta figura, un paciente que tenga la misma relación entre los maxilares, pero diferentes formas de sínfisis, nos puede dar resultados diferentes. En A, con una sínfisis de forma promedio, el resultado es Clase I esquelética; y en C, con una sínfisis prominente, el resultado es Clase III esquelética.

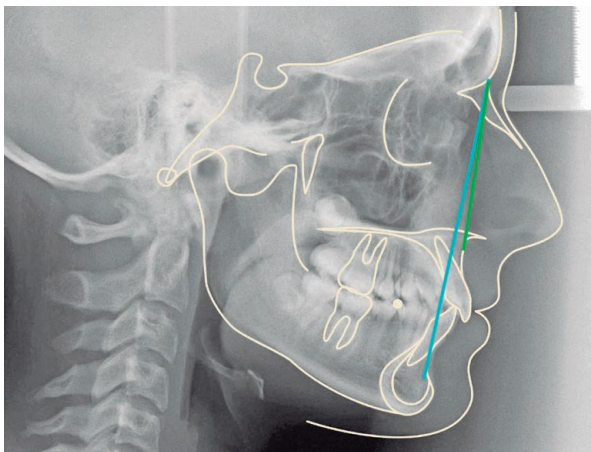




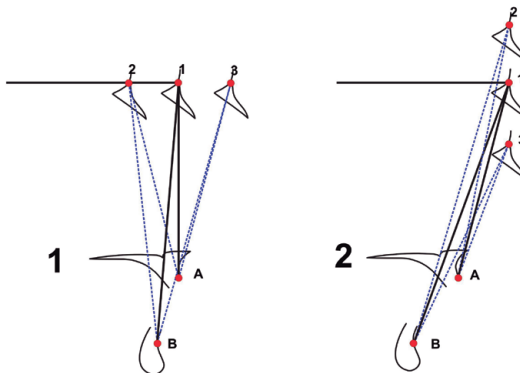
**Fig. 5:** En esta figura, se muestra la referencia de Holdaway, que caracteriza las sínfisis promedio. El punto pogonion debe estar entre 0 mm y 2 mm por delante del plano NB. Por este motivo, la convexidad resulta fiable cuando la forma de la sínfisis se ajusta a la referencia de Holdaway.

2) Ángulo ANB (Steiner). (Fig. 6) El ángulo ANB puede verse afectado por la posición anteroposterior y vertical del punto nasion, como se observa en la figura 7. Por este motivo

el ángulo ANB sólo es fiable en pacientes mesofaciales y braqui o dolico faciales moderados y con una frente que tenga una forma promedio.



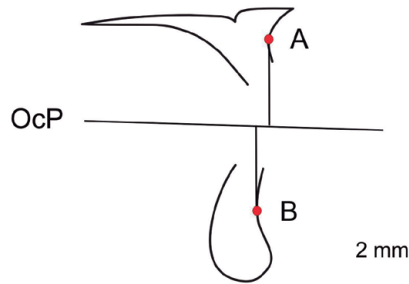
**Fig. 6:** Ángulo ANB.



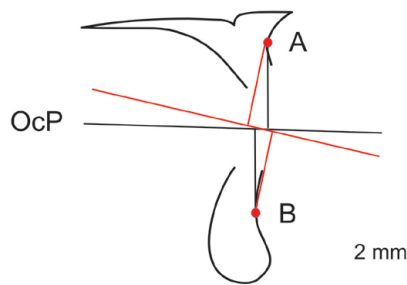
**Fig. 7:** El ángulo ANB puede verse afectado por la posición del punto nasion y por el tipo facial. Por este motivo, es fiable en pacientes mesofaciales, braquifaciales moderados y dolico faciales moderados. No resulta tan fiable en pacientes braqui o dolico faciales severos. También, el ángulo ANB es más fiable en pacientes que no presenten una zona frontal muy prominente o muy retrusiva.

3) La evaluación de Witts (figura 8) se mide proyectando los puntos A y B sobre el plano oclusal y se toma esta distancia, que debe estar entre

0 y 2 mm. Como se observa en la figura 9, esta medición solo es fiable en pacientes que presenten normorrotación del plano oclusal.



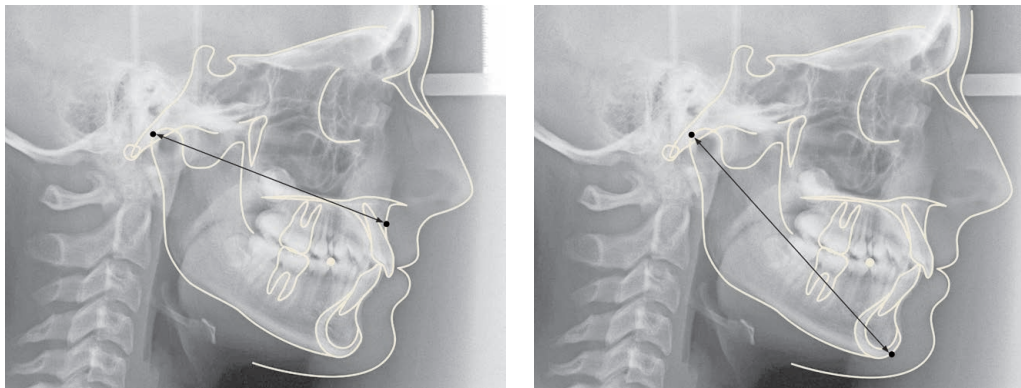
**Fig. 8:** El análisis de Witts es la distancia entre las proyecciones del punto A y el punto B sobre el plano oclusal. La proyección del punto A debe estar entre 0 mm y 2 mm por delante de la proyección del punto B.



**Fig. 9:** Pero esta apreciación es fiable en normorrotaciones del plano oclusal, ya que como se ve en esta figura, si el plano oclusal está post-rotado, cambia la posición de las proyecciones.

4) Método de McNamara, que compara la longitud efectiva del maxilar (distancia del punto condilar al punto A) con la longitud efectiva mandibular (distancia del punto condilar

al punto gnation). Estos valores resultan fiables, si la telerradiografía no presenta una doble imagen del cóndilo. (Fig. 10)

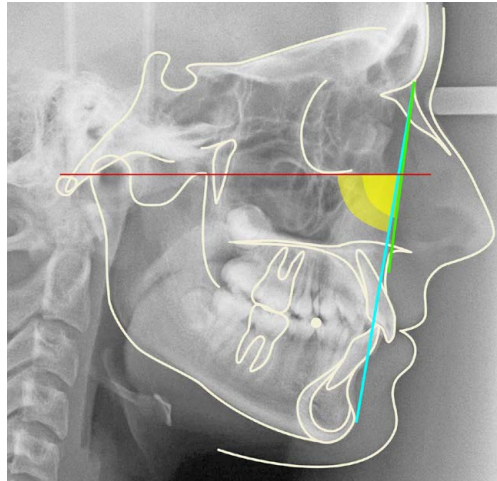


**Fig. 10:** McNamara calcula la diferencia entre la distancia del punto condilar al gnation menos la distancia del punto condilar al punto A. Una doble imagen del cóndilo no permite realizar el cálculo correcto.

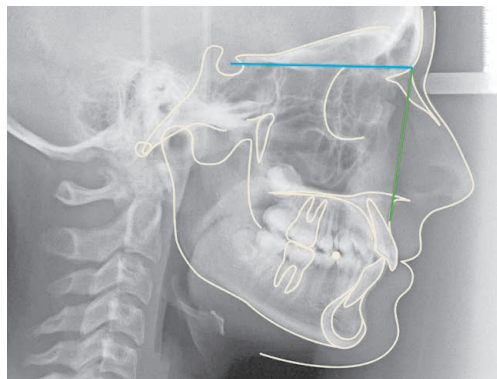


En resumen, disponemos de cuatro métodos básicos para evaluar la Clase II esquelética, pero deberemos utilizar en cada caso el que cumpla con las condiciones para ello. También, es muy importante evaluar la posición del maxilar y de la mandíbula. Ricketts valora la posición del maxilar con la

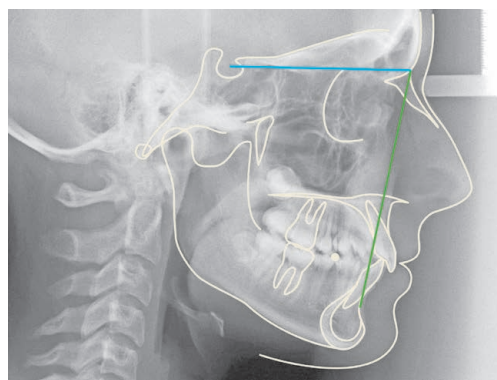
profundidad maxilar (ángulo entre los planos Na-A y Frankfort) y la posición mandibular por la profundidad facial (ángulo entre los planos Na-Pog y plano de Frankfort). (Fig. 11) Steiner valora la posición del maxilar por el ángulo SNA (figura 12) y la posición mandibular por el ángulo SNB (figura 13).



**Fig. 11:** Método de Ricketts: profundidad maxilar y facial.



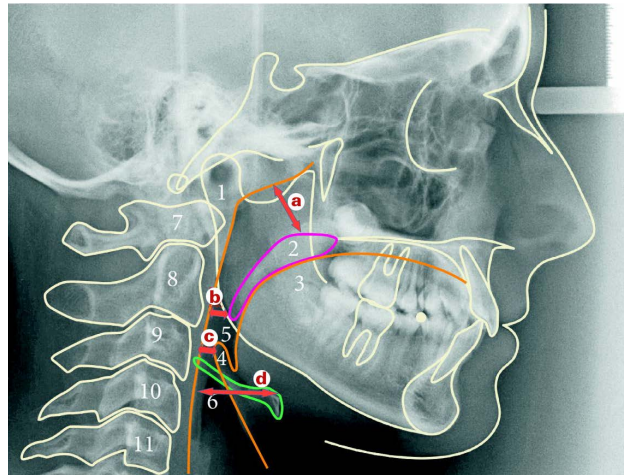
**Fig. 12:** Ángulo SNA.



**Fig. 13:** Ángulo SNB.

Por otro lado, se debe evaluar el perfil del paciente a nivel de los tejidos blandos y, para ello, utilizamos el análisis cefalométrico de tejidos blandos de Arnett.<sup>31</sup> También, se deben valorar las vías aéreas en el CBCT o en la

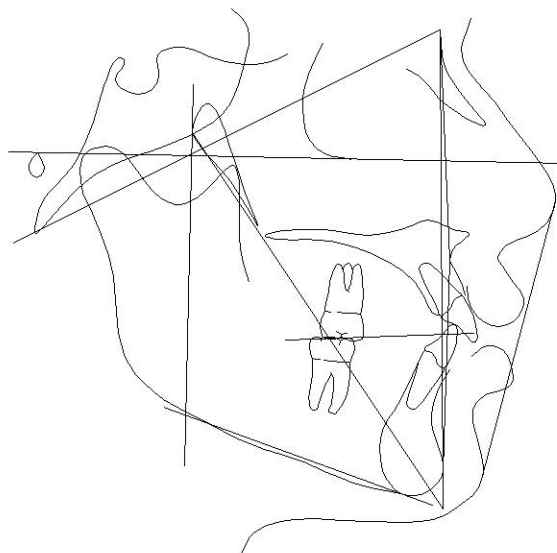
cefalometría de perfil, siendo los espacios faríngeos superior, medio e inferior, así como la posición del hueso hioides, los valores más importantes. (Fig. 14)



**Fig. 14:** Cefalometría de las vías aéreas. Estructuras: 1) pared posterior de la faringe y de las adenoides, 2) paladar blando, 3) dorso de la lengua, 4) epiglotis, 5) fosa supraepiglótica, 6) hueso hioides, 7 a 11) vértebras cervicales; espacios faríngeos (a) superior, (b) medio e (c) inferior, y (d) posición del hioides.

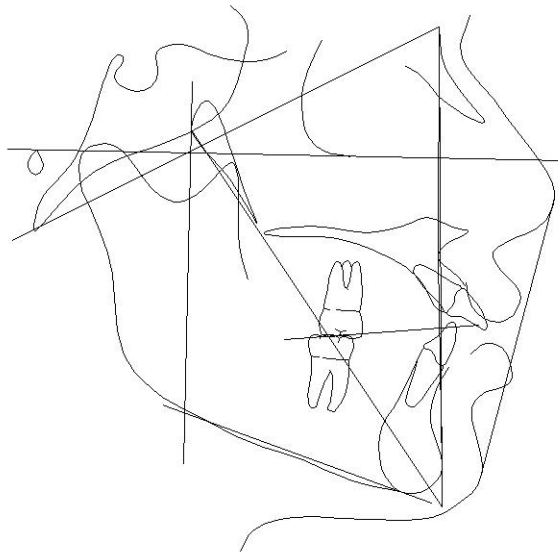
En la *figura 15*, se observa el trazado cefalométrico de una Clase II. Como la Clase II esquelética se refiere a la distancia del punto A al plano facial nasion-pogonion, el torque incisivo

tiene una gran influencia en la estimación de este valor, ya que el torque aumentado de los incisivos superiores puede retruir el punto A y disminuir la convexidad. (Fig. 16)



**Fig. 15:** Trazado cefalométrico de la Clase II.

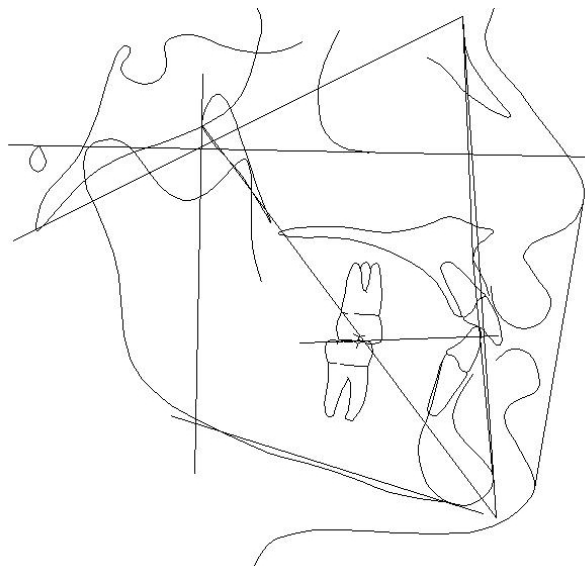




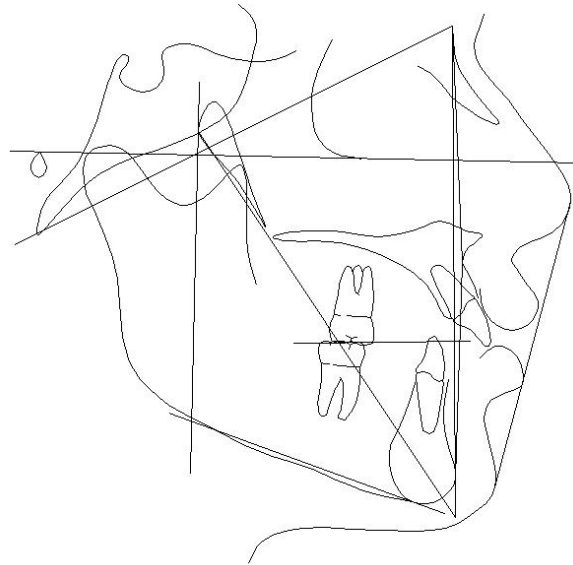
**Fig. 16:** El punto A puede retruirse debido al torque incisal aumentado.

Como se mencionó anteriormente, la forma de la sínfisis, también, juega un papel importante, ya que la proyección del punto pogonion disminuye el valor de la convexidad. (Fig. 17) En la percepción de la gravedad de la Clase II, además, es necesario tener en cuenta el torque de los incisivos inferiores, muchas veces retroinclinados por la interposición del labio

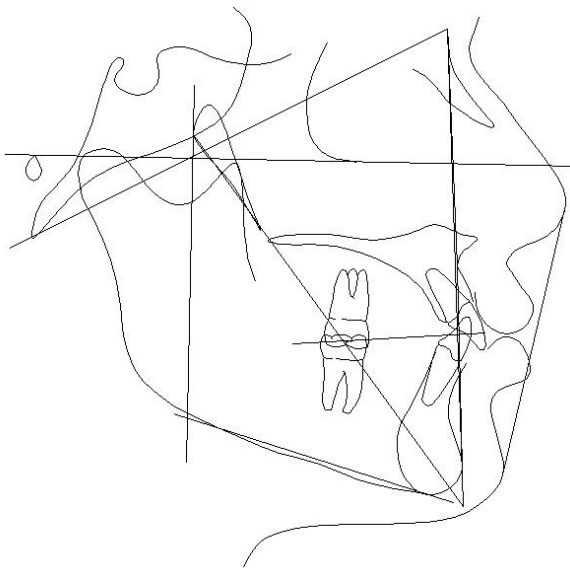
inferior durante la deglución, lo que aumenta el *overjet*. (Fig. 18) La rotación de la mandíbula influye en el diagnóstico, porque la anterrotación mandibular proyecta el mentón hacia delante y la rotación posterior mandibular retruye el mentón. (Figs. 19 y 20) De esta forma es clara la relación entre el plano sagital y el plano vertical.



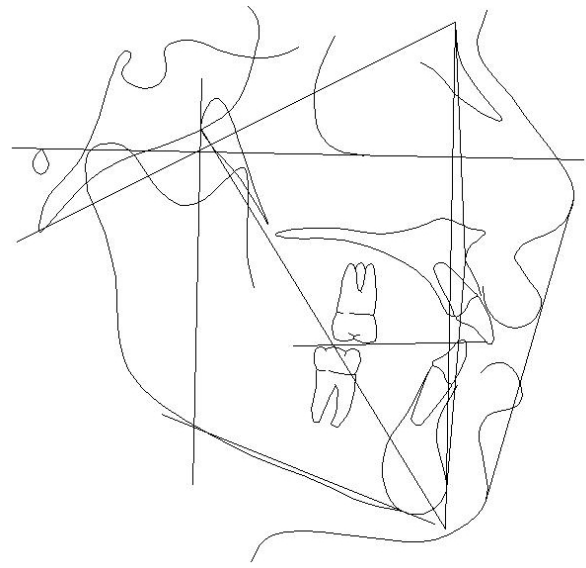
**Fig. 17:** Influencia en la Clase II de la forma de la sínfisis con el pogonion avanzado.



**Fig. 18:** Influencia del torque incisivo inferior en la Clase II.



**Fig. 19:** Anterrotación mandibular en la Clase II.



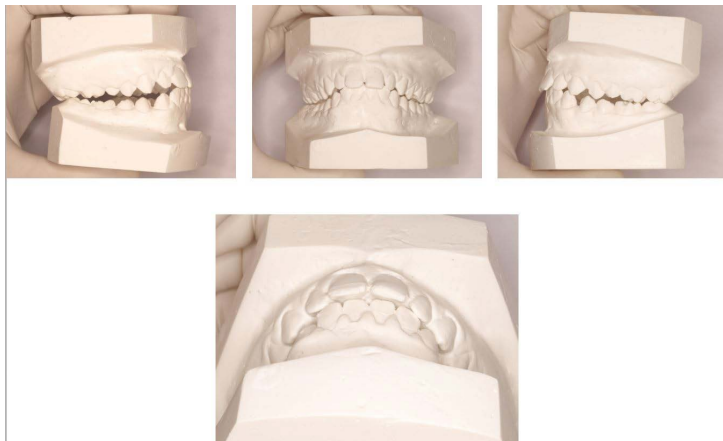**Fig. 20:** Rotación posterior mandibular en la Clase II.

Asimismo, la relación entre el plano transversal y el sagital es evidente, ya que McNamara estableció que la contracción transversal del maxilar puede impedir el desarrollo sagital de la mandíbula, recomendándose la expansión superior (aun sin mordida cruzada posterior) para favorecer el avance mandibular. (Fig. 21)

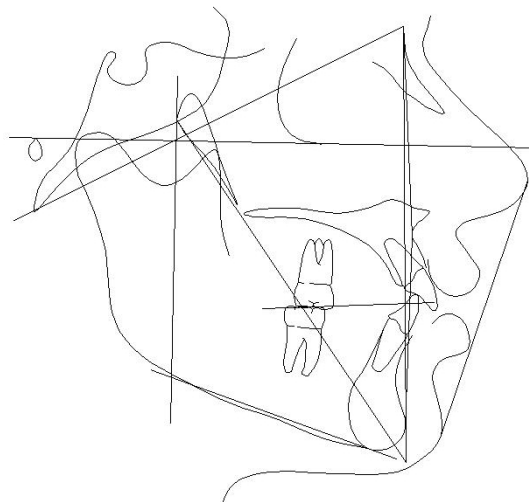
Los autores recomiendan posicionar los modelos en Clase I y, si en esa posición se observa una mordida cruzada posterior, se debe realizar la expansión superior. (Fig. 22) En cuanto a los caracteres faciales secundarios como el tamaño de la nariz, pueden tener una gran influencia en la percepción del perfil. (Fig. 23)



**Fig. 21:** Si el maxilar, o la mandíbula, va a ser desplazado en sentido sagital, se deberá evaluar la relación transversal en la posición final.



**Fig. 22:** Modelos en posición de Clase I, para evaluar la oclusión posterior.



**Fig. 23:** Influencia de la nariz en la Clase II.

En resumen, para la evaluación de la Clase II esquelética y del perfil, se debe tener en cuenta:

- La desprogramación a relación céntrica.
- Cuál es el mejor método de evaluación para cada caso (Ricketts, Steiner, Witts o McNamara).
- La posición sagital del maxilar y de la mandíbula.
- El espacio de las vías aéreas.
- El torque de los incisivos superiores e inferiores.
- La forma de la sínfisis (referencia de Holdaway).
- La interrelación vertical (rotación mandibular, altura del maxilar).
- La interrelación con el plano transversal (oclusión posterior en Clase II y en posición de Clase I).
- Los caracteres faciales secundarios.

### Tratamiento

Basándonos en el diagnóstico, en la técnica de arco recto hecho a medida (CSW, que corresponde a la sigla en inglés del nombre de la técnica: *Custom-made Straight Wire*) realizamos el tratamiento con la siguiente aparatología.

- En dentición mixta (Fig. 24)
  - Con convexidad Clase I esquelética, normognatia maxilar y mandibular y patrón meso o dolicofacial, decidimos

la aparatología según el *overjet* y el *overbite*. Con *overjet* aumentado y *overbite* normal o aumentado, utilizamos la placa C-Activa.<sup>32-33</sup>

- Si el *overbite* estuviera disminuido, usaríamos la placa Duyzings activa con botones.<sup>32-33</sup> Si presenta mordida cruzada posterior, tanto en la placa C-Activa (Cervera) como en la placa Duyzings, se agrega un tornillo de expansión transversal. Si el patrón fuera braquifacial, no haríamos distalización, para no bloquear la erupción del segundo molar, y tampoco haríamos extracciones, para no disminuir la dimensión vertical. En estos casos esperaríamos la dentición definitiva.
- Si el paciente presenta Clase II esquelética con normognatia maxilar, retrognatia mandibular y patrón meso o braquifacial, usaremos el *Twin Block*.<sup>32-36</sup> Dependiendo del *overbite*, usaremos el *Twin Block* de *overbite* aumentado u *overbite* disminuido y se activarán los tornillos de expansión transversal dependiendo de la oclusión evaluada con los modelos en Clase I.
- Los casos de Clase II esquelética con retrognatia mandibular y con patrón dolicofacial, normalmente, con exceso vertical maxilar, los tratamos con arco facial ortopédico con anclaje temporal.<sup>32-33</sup>

Aparato	Convexidad	Posición maxilar (profundidad maxilar)	Posición maxilar (profundidad facial)	Patrón facial (número VERT)	Overjet	Overbite	Oclusión posterior
Placa C activa	I	Normognatia	Normognatia	Meso o dolicofacial	Aumentado	Normal o aumentado	Si está cruzada + tornillo de expansión
Placa Duyzing activa con botones	I	Normognatia	Normognatia	Meso o dolicofacial	Aumentado	Disminuido	Si está cruzada + tornillo de expansión
<i>Twin Block</i> de <i>overbite</i> aumentado	II	Normognatia	Retrognatia	Meso o dolicofacial	Aumentado	Overbite aumentado	Si está cruzada + tornillo de expansión
<i>Twin Block</i> de <i>overbite</i> disminuido	II	Normognatia	Retrognatia	Meso o dolicofacial	Aumentado	Overbite disminuido	Si está cruzada + tornillo de expansión
Arco extraoral con anclaje temporal	II	Normo o retrognatia	Retrognatia	Dolicofacial	Aumentado	X	Si está cruzada + tornillo de expansión

Fig. 24: Tratamiento en casos de dentición mixta.



• En dentición permanente (Fig. 25)  
El tratamiento de la Clase II en dentición permanente con la técnica CSW se realiza de la siguiente manera:

- los casos que presenten Clase I o Clase II esquelética con prognatia maxilar y normognatia mandibular, con tipo dolicofacial, *overjet* aumentado y *overbite* normal o disminuido, los tratamos con extracciones de primeros premolares superiores con arcos con asa en "T" antecanina, y anclaje con microimplantes.<sup>37-41</sup>
- Estos mismos casos, pero con *overbite* aumentado, normalmente, son tratados de la misma manera, pero con asa en "L" helicoidal en vez de asa en "T".<sup>42</sup>
- En los casos de Clase II esquelética con prognatia maxilar y normognatia mandibular de tipo braquifacial se utiliza la distalización superior con:
  - \* microimplantes<sup>38</sup>
  - \* péndulo modificado<sup>43-44</sup>
  - \* alineador con tornillo de distalización<sup>45-46</sup>

\* distalizador adherido al canino y al primer molar permanente a cada lado y banda elástica a molar inferior de anclaje.<sup>47</sup>

- Si el caso presenta convexidad aumentada con normognatia maxilar, retrognatia mandibular con patrón meso o braquifacial, utilizaremos un aparato funcional fijo.<sup>48-50</sup>
- La Clase II esquelética con retrognatia mandibular y patrón dolicofacial, la tratamos con impactación maxilar con microimplantes y autorrotación mandibular.<sup>38</sup>

A cualquiera de estas aparatologías se le puede agregar un tornillo de expansión, si el caso presenta mordida cruzada posterior. En todos los casos, siempre se intentará aumentar la permeabilidad de las vías aéreas<sup>51</sup> y en todo plan de tratamiento se deberá incluir la reeducación funcional.



Aparato	Convexidad	Posición maxilar (profundidad maxilar)	Posición maxilar (profundidad facial)	Patrón facial (número VERT)	Overjet	Overbite	Oclusión posterior
Extracción 14-24: Arco asa en "T" y MI	I o II	Prognatia	Normognatia	Meso o dolicofacial	Aumentado	Normal o disminuido	Si está cruzada + tornillo de expansión
Extracción 14-24: Arco asa en "L" cerrada helicoidal y MI	I o II	Prognatia	Normognatia	Meso o dolicofacial	Aumentado	Aumentado	Si está cruzada + tornillo de expansión
Distalización con MI o péndulo M	II	Prognatia	Normognatia	Meso o braquifacial	Aumentado	<i>Overbite</i> aumentado o disminuido	Si está cruzada + tornillo de expansión
Aparato funcional fijo	II	Normognatia	Retrognatia	Meso o braquifacial	Aumentado	X	Si está cruzada + tornillo de expansión
Impactación maxilar con MI y autorrotación mandibular	II	Normognatia	Retrognatia	Dolicofacial	Aumentado	X	Si está cruzada + tornillo de expansión

Fig. 25: Tratamiento en casos de dentición permanente.

### CONCLUSIONES

En este artículo se han considerado las condiciones que pueden modificar la valoración de la relación esquelética en el diagnóstico de la Clase II. A partir de estas conclusiones diagnósticas se desarrolla un plan de tratamiento que

es equivalente en casos de dentición mixta y en los de dentición permanente, pero utilizando diferentes aparatologías para conseguir mejores resultados, de acuerdo al estado evolutivo de las arcadas dentarias.

**REFERENCIAS  
BIBLIOGRÁFICAS**

1. Oh H, Baumrind S, Korn EL, et al. *A retrospective study of Class II mixed dentition treatment*. Angle Orthod. 2017; 87(1): 56-67.

2. Schulz S, Koos B, Duske K, Stahl F. *Skeletal effects in Angle Class II/1 patients treated with the functional regulator type II: Cephalometric and tensor analysis*. [Skelettale Therapieeffekte des Funktionsreglers Typ II bei Klasse-II/1-Patienten: Evaluierung mittels Kephalemetrie und Tensoranalyse.] Orofac Orthop. 2016; 77(6): 420-431.

3. Pavoni C, Lombardo EC, Lione R, et al. *Treatment timing for functional jaw orthopaedics followed by fixed appliances: a controlled long-term study*. Eur J Orthod. 2018; 40(4): 430-436.

4. O'Brien K, Wright J, Conboy F, et al. *Early treatment for Class II Division 1 malocclusion with the Twin-block appliance: a multicenter, randomized, controlled trial*. Am J Orthod Dentofacial Orthop. 2009; 135(5): 573-579.

5. Dolce C, McGorray SP, Brazeau L, King GJ, Wheeler TT. *Timing of Class II treatment: skeletal changes comparing 1-phase and 2-phase treatment [published correction appears in Am J Orthod Dentofacial Orthop. 2007 Dec; 132(6): 727]*. Am J Orthod Dentofacial Orthop. 2007; 132(4): 481-489.

6. Freitas MR, Lima DV, Freitas KM, Janson G, Henriques JF. *Cephalometric evaluation of Class II malocclusion treatment with cervical headgear and mandibular fixed appliances*. Eur J Orthod. 2008; 30(5): 477-482.

7. Bilbo EE, Marshall SD, Southard KA, et al. *Long-term skeletal effects of high-pull headgear followed by fixed appliances for the treatment of Class II malocclusions*. Angle Orthod. 2018; 88(5): 530-537.

8. Janson G, Sathler R, Fernandes TM, Branco NC, Freitas MR. *Correction of Class II malocclusion with Class II elastics: a systematic review*. Am J Orthod Dentofacial Orthop. 2013; 143(3): 383-392.

9. Lombardo L, Colonna A, Carlucci A, Oliverio T, Siciliani G. *Class II subdivision correction with clear aligners using intermaxillary elastics*. Prog Orthod. 2018; 19(1): 32.

10. Lagravère MO, Flores-Mir C. *The treatment effects of Invisalign orthodontic aligners: a systematic review*. J Am Dent Assoc. 2005; 136(12): 1724-1729.

11. Pisek P, Manosudprasit M, Wangsrimongkol T, Keinprasit C, Wongpetch R. *Treatment of a severe Class II Division 1 malocclusion combined with surgical miniscrew anchorage*. Am J Orthod Dentofacial Orthop. 2019; 155(4): 572-583.

12. Al-Dumaini AA, Halboub E, Alhammadi MS, Ishaq RAR, Youssef M. *A novel approach for treatment of skeletal Class II malocclusion: Miniplates-based skeletal anchorage*. Am J Orthod Dentofacial Orthop. 2018; 153(2): 239-247.

13. Cakir E, Malkoç S, Kirtay M. *Treatment of Class II malocclusion with mandibular skeletal anchorage*. Am J Orthod Dentofacial Orthop. 2017; 151(6): 1169-1177.

14. Manni A, Lupini D, Cozzani M. *Bone-anchored intermaxillary elastics in an asymmetric Class II malocclusion: A case report*. Int Orthod. 2017; 15(2): 26-277.

15. Wilmes B, Vasudavan S, Drescher D. *CAD-CAM-fabricated mini-implant insertion guides for the delivery of a distalization appliance in a single appointment*. Am J Orthod Dentofacial Orthop. 2019; 156(1): 148-156.

16. Kuroda S, Yamada K, Deguchi T, Kyung HM, Takano-Yamamoto T. *Class II malocclusion treated with miniscrew anchorage: comparison with traditional orthodontic mechanics outcomes*. Am J Orthod Dentofacial Orthop. 2009; 135(3): 302-309.

17. Papadopoulos MA. *Orthodontic treatment of Class II malocclusion with miniscrew implants*. Am J Orthod Dentofacial Orthop. 2008; 134(5): 604.e1-605.

18. Janson G, Barros SE, De Freitas MR, Henriques JF, Pinzan A. *Class II treatment efficiency in maxillary premolar extraction and nonextraction protocols*. Am J Orthod Dentofacial Orthop. 2007; 132(4): 490-498.

19. Hernández-Orsini R, Silva-Coll J. *Contemporary Class II Division 2 nonextraction adult treatment [published correction appears in Am J Orthod Dentofacial Orthop. 2018 Dec; 154(6): 756]*. Am J Orthod Dentofacial Orthop. 2018; 153(4): 568-576.

20. Bock N, Ruehl J, Ruf S. *Orthodontic Class II: 1 treatment efficiency and outcome quality of Herbst-multibracket appliance therapy*. Clin Oral Investig. 2018; 22(5): 2005-2011.

21. Aras I, Pasaoglu A. *Class II subdivision treatment with the Forsus Fatigue Resistant Device vs intermaxillary elastics*. Angle Orthod. 2017; 87(3): 371-376.

22. Bock NC, Von Bremen J, Ruf S. *Occlusal stability of adult Class II Division 1 treatment with the Herbst appliance*. Am J Orthod Dentofacial Orthop. 2010; 138(2): 146-151.

23. Cozza P, Baccetti T, Franchi L, De Toffol L, McNamara JA (Jr.). *Mandibular changes produced by functional appliances in Class II malocclusion: a systematic review*. Am J Orthod Dentofacial Orthop. 2006; 129(5): 599.e1-e6.

24. Gulec A, Goymen M. *Treatment of Class II malocclusion: A comparative study of the effects of Twin-block and fatigue resistant device [published correction appears in Niger J Clin Pract. 2019 Sep; 22(9): 1311]*. Niger J Clin Pract. 2018; 21(12): 1557-1563.

25. Drosen C, Bock NC, Von Bremen J, Panchez H, Ruf S. *Long-term effects of Class II Herbst treatment on the pharyngeal airway width*. Eur J Orthod. 2018; 40(1): 82-89.

26. Moro A, Borges SW, Spada PP, et al. *Twenty-year clinical experience with fixed functional appliances*. Dental Press J Orthod. 2018; 23(2): 87-109.

27. Griblasky I, Latkauskiene D, Jakobson G. *Evaluation of the posterior maxillary teeth movements during Class II correction: 3-dimensional superimposition of casts*. Stomatologija. 2018; 20(3): 96-101.

28. Nelson B, Hansen K, Hägg U. *Class II correction in patients treated with Class II elastics and with fixed functional appliances: a comparative study*. Am J Orthod Dentofacial Orthop. 2000; 118(2): 142-149.

29. Echarri P. *Diagnóstico y plan de tratamiento en ortodoncia*. Madrid (España): Ripano Médica; 2014. p. 302-08.

30. Echarri P. *Diagnóstico y plan de tratamiento avanzado en ortodoncia*. Barcelona (España): Athenea Dental Institute; 2019. p. 38-40.

31. Arnett GW, McLaughlin RP. *Facial and Dental Planning for Orthodontists and Oral Surgeons*. Philadelphia (USA): Mosby, Elsevier Limited; 2004.

32. Echarri P. *Tratamiento ortodóncico y ortopédico de primera fase en dentición mixta*. 2.ª ed. Madrid (España): Ripano Médica; 2008. p. 33-5.

33. Echarri P, Pedernera M. *Tratamiento de la Clase II en dentición mixta con la técnica CSW*. Rev Ateneo Argentino de Odontología 2013; 51(1): 13-22.

34. Echarri P. *Tratamiento precoz de la Clase II esquelética con Twin Block*. Monografías Clínicas en Ortodoncia 2007; 25(1): 23-36.

35. Echarri P. *Ficha clínica 15: Utilización del Twin Block (parte 1): Indicaciones y mordida constructiva*. Ortod Clin. 2007; 10(1): 57-60.





- 36.** Echarri P, Durán J, Carrasco A, Merino Arends M. *Tratamiento de la maloclusión de Clase II con Twin-Block y elementos prefabricados: estimulador labial*. *Ortod Clin*. 2009; 12(4): 210-19.
- 37.** Echarri P. *Tratamiento ortodóncico con extracciones*. Madrid (España): Ripano Médica; 2009. p. 209-12.
- 38.** Echarri P, Favero L. *Ortodoncia & Microimplantes*. 2.ª ed. Madrid (España): Ripano Médica; 2012. p. 297-307.
- 39.** Echarri P. *Straight wire treatment with extractions*. *Torq* 2006; 1(4): 11-14.
- 40.** Echarri P. *Casos con extracciones. La nueva era*. *Ortod Clin*. 2006; 9(3): 192-203.
- 41.** Echarri P. *Tratamiento con extracciones asimétricas utilizando microimplantes*. *Odontoespacio mayo-agosto* 2015; (15): 36-43.
- 42.** Echarri P. *El asa de retrusión en "L" cerrada helicoidal*. *Ortod Clin*. 2002; 5(3): 145-52.
- 43.** Echarri P, Scuzzo G, Cirulli N. *A modified Pendulum appliance for anterior anchorage control*. *J Clin Orthod*. 2003; 37: 352-9.
- 44.** Echarri P, Carrasco A. *Cómo obtener el máximo beneficio del Péndulo M*. *Rev. Ripano* 2011; 9(22): 6-37.
- 45.** Echarri P. *Clear Aligner. Advanced*. 1.ª ed. Barcelona (España): Ladent, SL; 2016. p. 196-7.
- 46.** Echarri P, Pérez Campoy MA. *Distalization with CA Clear Aligner*. *Arab Dental Labor* 2017; 29: 9-23.
- 47.** Echarri P. *Uso asimétrico del Carriere Motion Appliance en el tratamiento de la Clase II unilateral*. *Cúspide* 2016; 19(33): 13-16.
- 48.** Echarri P, Pedernera M. *Tratamiento de la Clase II en dentición permanente con la técnica CSW*. *Rev. Ateneo Argentino de Odontología* 2013; 51(2): 35-41.
- 49.** Echarri P, Pedernera M, Pérez-Campoy MA. *Tratamiento de la Clase II en dentición permanente*. *Rev. Electrónica IUCEDDU* 2015; 1(2): 39-44.
- 50.** Echarri P, Pedernera M. *Manejo del perfil en el tratamiento de la Clase II esquelética con la técnica CSW (Custom-made Straight Wire)*. *Revista de Ateneo Argentino de Odontología* 2012; 50(2): 57-63.
- 51.** Echarri P, Pérez-Campoy MA, Coromina J, Grandi D. *Papel del odontólogo en el tratamiento de la roncopatía y del síndrome de apnea/hipoapnea obstructiva del sueño (SAHOS)*. *Dental Tribune Spain* 2016; 11(1): 6-8.