

TRATAMIENTO DE LESIONES ÁPICOPERIRRADICULARES CON UN BIOMATERIAL DE TERCERA GENERACIÓN (LICON-D®)

BEATRIZ M. MARESCA*, JORGE FERNÁNDEZ MONJES**

*Directora de la Carrera de Especialización en Endodoncia, Ateneo Argentino de Odontología, Unidad Operativa Favaloro.

**Docente de la Carrera de Especialización en Endodoncia, Ateneo Argentino de Odontología, Unidad Operativa Favaloro.

RESUMEN

Biomaterial de tercera generación con una tasa de degradabilidad en la zona perirradicular y del foramen apical, con una velocidad similar a la que emplea el organismo para formar tejido calcificado y sellar biológicamente el extremo apical del diente.

Mediante el recurso tecnológico de la microencapsulación se produce la liberación lenta y controlada de Ca²⁺ retenido en la superficie y en el interior de las microesferas de alginato de calcio, sin que se modifique de manera significativa las propiedades reológicas básicas del biomaterial de obturación de conductos, tales como la compresibilidad, plasticidad, extensibilidad, fluidez, viscosidad cinemática, viscosidad de compresión y endurecimiento por trabajo.

Palabras clave: biomaterial de tercera generación para obturación de conductos radiculares, microencapsulación, reología.

ABSTRACT

Third-generation biomaterial with a degradability rate in the periradicular area and the apical foramen, with a speed similar to that used by the body to form calcified tissue and biologically seal the apical end of the tooth.

Through the technological resource of microencapsulation, the slow and controlled release of Ca²⁺ retained on the surface and inside the calcium alginate microspheres is produced, without significantly modifying the basic rheological properties of the duct sealing biomaterial, such as compressibility, plasticity, extensibility, flowability, kinematic viscosity, compression viscosity, and work hardening.

Keywords: third generation biomaterial for root canal filling, microencapsulation, rheology.

INTRODUCCIÓN

Maresca, Fernández Monjes y Bregni investigaron los biomateriales bioactivos de tercera generación para obturación de conductos radiculares. Así desarrollaron un biomaterial (Licon-D®) que posibilita ejercer una acción terapéutica en el interior del conducto radicular y en los tejidos que conforman el sistema de inserción dental y hueso alveolar que lo rodea.

Puede ser utilizado incluso en el interior de la lesión apicoperirradicular, utilizando como vector tanto el conducto radicular como un trayecto fistuloso con el fin de modular e influir sobre la respuesta defensiva inmune inflamatoria a la noxa bacteriana, creando además un microambiente favorable a la regeneración de los tejidos involucrados (Bregni y col. 2011).

El Licon-D® es biocompatible, inhibe el crecimiento bacteriano y modula la respuesta reparativa de los

tejidos de origen mesenquimático, con la liberación lenta y sostenida en el tiempo de Ca^{2+} . Establece un balance entre su acción terapéutica y la respuesta inmune inflamatoria de los tejidos paradentales. Así permite armar sus defensas contra la infección. La acción terapéutica del Licon-D en el sitio de la lesión prolonga e intensifica la respuesta inmune innata (fase aguda) al convocar a linfocitos polimorfonucleares (LPMN) y estimular en ellos la fagocitosis y destrucción de patógenos por vía de la mieloperoxidasa. Terapéuticamente, se conforma una aparente contradicción clínica, pero la inflamación de defensa es necesaria para mantener la homeostasis de los tejidos, combatir la infección y mediar respuestas inmunes. Paradójicamente, puede contribuir a un aumento de la lesión apico-perirradicular, alejándose de su principal función, que es la de reparar. Pero si la inflamación persiste se transforma en una lesión crónica que, para conseguir una reparación por regeneración, debe ser agudizada mediante una acción terapéutica en el mismo sitio de la lesión. Para Henson (2005) los componentes claves de la inflamación son la alteración de la microcirculación de la zona, la acumulación y la activación de células inflamatorias de origen hematopoyético, la eliminación de organismos extraños, el descombro de células de los tejidos incluidas las células inflamatorias y la estimulación de la reparación. En la fase inicial se activan senderos de señales destinados a la autolimitación o terminación de los sitios con inflamación. **El comienzo («alfa») programa el final («omega»).**

Eliminada la noxa bacteriana, comienza una etapa defensiva-constructiva con predominio de la superfamilia del factor de crecimiento transformante beta, donde potentes mediadores químicos actúan para la resolución del proceso inflamatorio-inmune, promoviendo las fases finales de la reparación post-endodóntica y la sustitución de células y matriz extracelular dañadas por el «agente agresor» o por el «agente defensor». El reconocimiento por parte del macrófago de cuerpos apoptóticos de células involucradas en la defensa le produce poderosas reacciones antiinflamatorias y antiinmunogénicas, en particular la secreción de citocinas antiinflamatorias de la superfamilia TGF, que suprimen señales proinflamatorias de los receptores *Toll-like*.

La mejor obturación endodóntica (biológica) será la que pueda realizar el periodonto bajo óptimas condiciones establecidas por el operador y que estén

destinadas a prevenir, controlar, anular la infección del conducto y eliminar el exudado inflamatorio dentro y fuera del endodonto, así como también estimular la reparación en el microambiente apical. La limpieza, diseño y obturación permanente del conducto radicular, nos permite controlar, eliminar e impedir la degradación del exudado inflamatorio tisular dentro y fuera del endodonto. Si esto no se logra no se obtendrá la reparación por regeneración, porque **un espacio vacío no es biológicamente aceptable.**

El Licon-D® neutraliza la acción de diferentes especies microbianas que persisten en el conducto radicular luego de su instrumentación e irrigación, manteniendo una acción antiséptica prolongada y sostenida por la liberación de iones de yodo. Crea, a su vez, un microambiente rico en Ca^{2+} que promueve la apoptosis del osteoclasto y la estimulación del osteoblasto.

Este biomaterial de tercera generación se reabsorbe lentamente en la zona perirradicular y del foramen apical, con una velocidad similar a la que emplea el organismo para formar tejido calcificado y sellar biológicamente con cemento dental el extremo apical del diente. («cierre biológico apical» de Maisto). Está conformado por dos sistemas principales: uno constituido por un yodóforo y óxido de zinc en una proporción de 3 a 1 en peso, que le da las propiedades reológicas; y, el otro, por un sistema matricial de alginato de calcio que provee la liberación lenta y sostenida de Ca^{2+} .

Se agrega a la fórmula paramonoclorofenol alcanforado (PMCF) y una sustancia cérea purificada, para conformar reológicamente un sistema dilatante anómalo o reopéxico, que permite su endurecimiento por trabajo mediante la compactación y adaptación manual a las paredes del conducto radicular, estableciendo una correcta interfase biomaterial-pared dentinaria.

Mediante el recurso tecnológico de la microencapsulación (Bregni y col., 2008), se produce la liberación lenta y controlada de Ca^{2+} retenido en la superficie y en el interior de las microesferas de alginato de calcio, sin que se modifique de manera significativa las propiedades reológicas básicas del biomaterial de obturación de conductos, tales como la compresibilidad, plasticidad, extensibilidad, fluidez, viscosidad cinemática, viscosidad de compresión y endurecimiento por trabajo.

La reología es la rama de la física de medios continuos constituidos por un conjunto infinito de partículas, que pueden presentarse como un sólido, líquido o gaseoso. Ella se dedica al estudio de la deformación y el flujo de la materia de forma macroscópica, sin considerar las posibles discontinuidades existentes en el nivel microscópico, atómico o molecular.

Este biomaterial presenta importantes ventajas con respecto a los materiales utilizados en las diferentes técnicas endodónticas. Las propiedades más destacables son: su reabsorción por el tejido periapical a una velocidad similar a la que emplea el organismo en reparar los diferentes tejidos afectados (propiedad que comparte con los biomateriales de cuarta generación); su amplio espectro antibacteriano, que inhibe eficazmente el desarrollo de bacterias anaerobias del ecosistema endodóntico; su capacidad de atraer células del sistema de defensa al foco de la lesión, estimulando además la destrucción bacteriana en el fagolisosoma de los polimorfonucleares, a través de la enzima mieloperoxidasa, que necesita la presencia de un halógeno, como el yodo y el cloro, este último presente en el PMCFa.

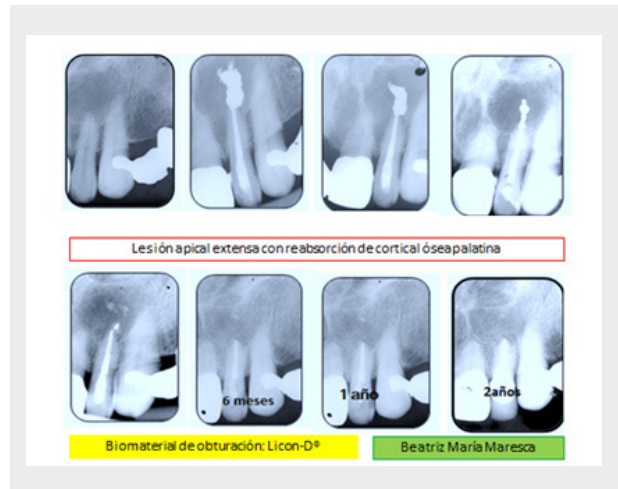
Las propiedades mecánicas y reológicas de este biomaterial permiten su manipulación y compactación en el interior del conducto radicular hasta el límite ideal de trabajo, asegurando así que la velocidad de reabsorción por parte de los macrófagos de la zona periapical sea similar a la aposición de tejido duro en el foramen apical.

El Ca^{2+} es un catión con capacidad multifuncional como segundo mensajero en diferentes grupos celulares del sistema inmunitario, que incluyen los linfocitos T y B, los macrófagos, los mastocitos, entre otros. Da lugar a múltiples cambios intracelulares y en la expresión del ADN, con la consecuente producción de diferentes marcadores inflamatorios.

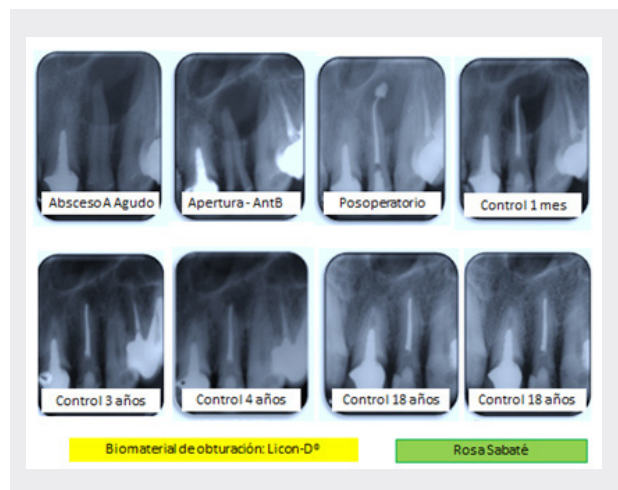La técnica de obturación de conductos y la acción terapéutica en las lesiones apicoperirradiculares se basa en la bioactividad del Licon-D® y en sus propiedades reológicas. La terapéutica regenerativa actúa sobre el tejido conectivo del sistema de inserción del diente y el mesenquimático de la médula ósea. A los 90 días, se observa en la interfase del biomaterial Licon-D® y el tejido óseo de la rata, ausencia de tejido fibroso o presencia de cápsula fibrosa delgada y sana, con formación y desarrollo de nuevas trabéculas óseas sin la presencia de células inflamatorias (Zmener y col., 2015).

CASOS CLÍNICOS

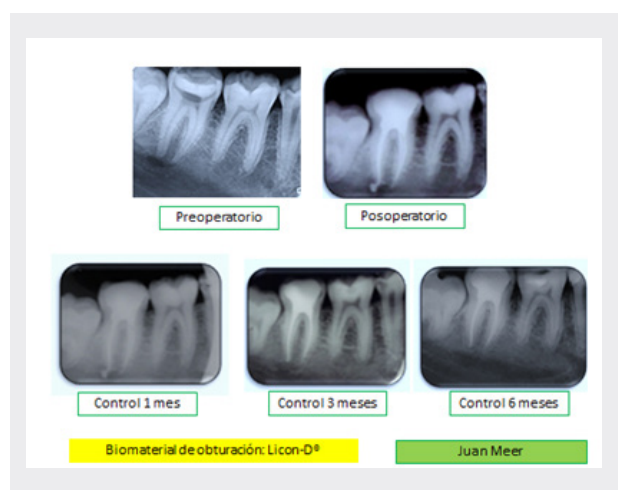
Caso clínico n.º 1: Dra. Beatriz María Maresca



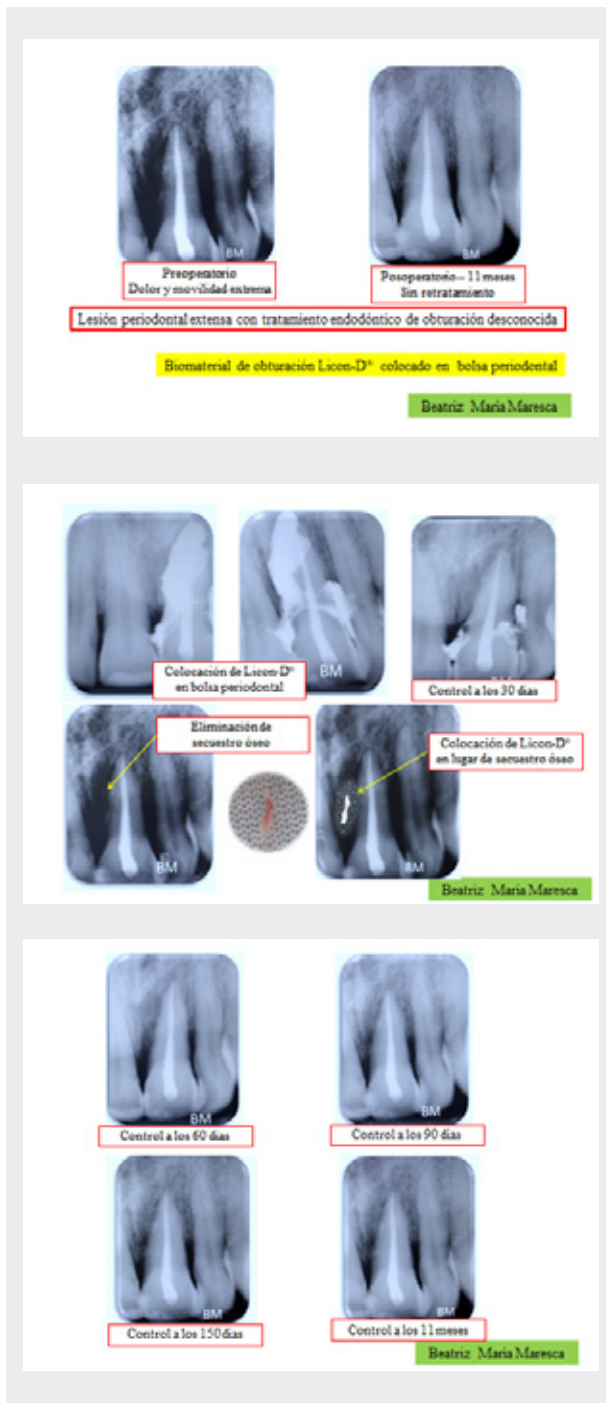Caso clínico n.º 2: Dra. Rosa Sabaté



Caso clínico n.º 3: Dr. Juan Meer



Caso clínico n.º 4: Dra. Beatriz María Maresca



BIBLIOGRAFÍA

- Argibay P. Medicina regenerativa y stem cells. Editorial Universidad Nacional de Quilmes – Buenos Aires. 2005.
- Bregni C, Chiappetta D, Faiden N, Carlucci A, García R, Pasquali RC.: Release study of Diclofenac from new Carbomer gels, Pak. J. Pharm. Sci., 21, No.1, January (2008), pp.12-16.
- Bregni C, Fernández Monjes J, Maresca BM. Patente de invención. Solicitud N° 20010105368 – AR 031759B1 – 31 Oct 2011. <https://portaltramites.inpi.gov.ar/PatenteConsultas/Resultado>
- Dixon CM, Rickert UG. Tissue tolerance to foreign materials. Am Dent A J. 20:1458-1472 Aug 1933.
- Fernández Monjes J, Maresca B. M. Bases filosóficas de la endodoncia. Electronic Journal of Endodontics Rosario. Año 4-Vol 2. Oct 2005.
- Fernández Monjes J, Maresca BM, Bregni C. Biomateriales de uso endodóntico. Aspectos fármaco-tecnológicos y clínicos. Ed. Académica Española. 2020.
- Fernández Monjes J, Maresca BM, Sabaté RE. Reparación postendodóntica por regeneración de tejidos. RAAO; Vol. L: N°2 2012.
- Henson PM. Dampening Inflammation. Nature Immunology 6,1179-1181 (2005).
- Disposición 1959. http://www.anmat.gov.ar/boletin_anmat/septiembre_2010/Dispo_5919-10.pdf
- Maisto OA, Holland R, Souza V, Maresca BM, Nery MJ. Acción y velocidad de reabsorción de distintos materiales de obturación de conductos radiculares en el tejido conectivo periapical. Rev Asoc Odontol Argent. 69(1):7-17 1981.
- Ramírez CH. Cap. 6 Matrices y biomateriales en ingeniería de tejidos. Medicina regenerativa y stem cells. Argibay P. Ed Universidad Nacional de Quilmes. 2005.
- Sonoyama W, Liu Y, Yamaza T, Tuan RS, Wang S, Shi S et al. Characterization of Apical Papilla and its Residing Stem Cells from Human Immature Permanent Teeth –A Pilot Study. J Endod. 2008; 34(2):166-171.
- Zmener O, Pameijer C. Reacción del tejido óseo de la rata a un material de obturación de conductos radiculares de tercera generación. Un ensayo piloto. RAAO - Vol. LIV - Núm. 2 – 2015.