

---

# CLINICAL, PATHOLOGICAL, AND IMMUNOHISTOCHEMICAL ANALYSIS OF SCHWANNOMA IN ORAL CAVITY: A CASE REPORT

## ANÁLISIS CLÍNICO, PATOLÓGICO E INMUNOHISTOQUÍMICO DE SCHWANNOMA EN CAVIDAD ORAL: REPORTE DE CASO

PAOLA BUENO MERCADO<sup>1</sup>, JULIO CÉSAR OSORIO<sup>2</sup>, CARLOS EMIRO TASAMÁ<sup>3</sup>, PAULA C. BERMÚDEZ JARAMILLO<sup>4</sup>

**ABSTRACT.** A schwannoma is a slow-growing benign neoplasm of the peripheral nerves composed of Schwann cells. Pathologically, is characterized by solid, subcutaneous, asymptomatic lesions. Histologically, it is made of prototypes of cellular organization called Antoni A and Antoni B. The most common site for its occurrence is the tongue, followed by the palate, the floor of the mouth, the buccal mucosa, the lips, and the mandible. This article describes the case of a 55-year-old woman presenting with a firm, nodular, encapsulated mass in the sub mucous area of the vestibular zone behind the right cheek. The clinical, pathological, and immunohistochemical analysis showed that this was a case of intraoral schwannoma.

**Key words:** schwannoma, Schwann cells, oral diseases, rare case

---

**RESUMEN.** El schwannoma es una neoplasia benigna de crecimiento lento de los nervios periféricos compuestos por células de Schwann. Su anatomía patológica se caracteriza por lesiones sólidas, subcutáneas y asintomáticas. Histológicamente está compuesto por prototipos de organización celular denominados Antoni A y Antoni B. La lengua es el sitio más común, seguido por paladar, piso de boca, mucosa bucal, labios y mandíbula. En este trabajo se describe un caso de una mujer de 55 años que presenta una masa firme, nodular y encapsulada en la zona submucosa del vestíbulo derecho detrás del carrillo. Después del análisis clínico, patológico e inmunohistoquímico, se determinó que era un caso de schwannoma intraoral.

**Palabras clave:** schwannoma, células de Schwann, enfermedades orales, caso raro

Bueno P, Osorio JC, Tasamá CE, Bermúdez P. Clinical, pathological, and immunohistochemical analysis of schwannoma in oral cavity: a case report [Análisis clínico, patológico e inmunohistoquímico de Schwannoma en cavidad oral: reporte de caso]. Rev Fac Odontol Univ Antioq 2017; 28(2): 433-444. DOI: 10.17533/udea.rfo.v28n2a12 URL: <http://dx.doi.org/10.17533/udea.rfo.v28n2a12>

---

1 DDM. Specialist in Periodontics. Specialist in Hospital Management. Former professor of Clinical Practicum in Periodontics. Institución Universitaria Colegios de Colombia (UNICOC) at Santiago de Cali. Email: [dra.paolabueno@gmail.com](mailto:dra.paolabueno@gmail.com)

2 Biologist. MSc in Biology. Research Professor. Institución Universitaria Colegios de Colombia (UNICOC) at Santiago de Cali. Email: [jcosorio@unicoc.edu.co](mailto:jcosorio@unicoc.edu.co)

3 DMD. Specialist in Pathology. Master's degree in Higher Education. Professor of General and Oral Pathology. Institución Universitaria Colegios de Colombia (UNICOC) at Santiago de Cali. Email: [ctasama@unicoc.edu.co](mailto:ctasama@unicoc.edu.co)

4 DMD. Master's degree in Health Administration MBA. Professor and researcher at Pontificia Universidad Javeriana at Cali. Email: [paula.bermudez@javerianacali.edu.co](mailto:paula.bermudez@javerianacali.edu.co)

SUBMITTED: FEBRUARY 18/2013 - ACCEPTED: AUGUST 16/2016

---

1 qOdontóloga. Especialista en Periodoncia. Especialista en Gerencia Hospitalaria. Exprofesora de la práctica clínica en periodoncia. Institución Universitaria Colegios de Colombia (UNICOC), sede Santiago de Cali. Correo electrónico: [dra.paolabueno@gmail.com](mailto:dra.paolabueno@gmail.com)

2 Biólogo. Master en Ciencias-Biología. Profesor de Investigación. Institución Universitaria Colegios de Colombia (UNICOC), sede Santiago de Cali. Correo electrónico: [jcosorio@unicoc.edu.co](mailto:jcosorio@unicoc.edu.co)

3 Odontólogo. Especialista en Patología. Magister en Educación Superior. Profesor de Patología Oral y General. Institución Universitaria Colegios de Colombia (UNICOC), sede Santiago de Cali. Correo electrónico: [ctasama@unicoc.edu.co](mailto:ctasama@unicoc.edu.co)

4 Odontóloga. Magister en Administración de la Salud MBA. Profesora, investigadora de la Pontificia Universidad Javeriana Cali. Correo electrónico: [paula.bermudez@javerianacali.edu.co](mailto:paula.bermudez@javerianacali.edu.co)

RECIBIDO: FEBRERO 18/2013 - ACEPTADO: AGOSTO 16/2016

## INTRODUCTION

The schwannoma, also known as neurilemmoma, neurinoma, or perineural fibroblastoma, is a slow-growing benign neoplasm of the peripheral nerves usually located in soft tissues;<sup>1</sup> it is composed of Schwann cells, which is a type of glial cell surrounding the axon of the neurons and forming the myelin sheath, mainly in charge of correctly guide the axon growth.<sup>2</sup> The schwannoma was first described in 1910.<sup>3</sup> In most cases, the tumor starts between the ages of 20 and 60 years;<sup>4</sup> the global incidence rate is 1 to 20 cases per 1,000,000 inhabitants per year.<sup>4</sup> About 25 to 48% of all cases affect the region of the head and neck; in the oral cavity, it is mainly seen in the tongue, the buccal mucosa, and the lips.<sup>5</sup>

Its pathology is characterized by solid, subcutaneous, asymptomatic lesions;<sup>6</sup> histologically it is composed of prototypes of cell organization called Antoni A and Antoni B.<sup>2</sup> The Antoni A region is a hypercellular zone whose cells are fusiform with nuclei arranged in palisade forming parallel rows and producing the Verocay bodies. The Antoni B region is a hypocellular zone characterized by predominance of a loose myxoid stroma with degenerative changes, such as formation of cysts, calcifications, hemorrhages, hyalinization, and inflammatory infiltrate.<sup>8</sup> It is not frequent for these degenerative changes to become malignant sarcomas,<sup>9</sup> which are invasive and have metastatic potential;<sup>9</sup> if they occur, may be associated with incomplete resection of the lesion.<sup>2</sup>

Once the surgical excision of the lesion has been completed, the diagnosis takes place when the histopathological study is carried out.<sup>4</sup> Similarly, a CT scan or a magnetic resonance image can show the extent of the lesion.<sup>10</sup> The immunohistochemical tests show that the schwannoma cells are positive for protein S-100.<sup>3</sup> Other cellular markers associated with neuronal tumors are: E.N.E., vimentin,

## INTRODUCCIÓN

El schwannoma, también conocido como neurilemmoma, neurinoma o fibroblastoma perineural, es una neoplasia benigna de crecimiento lento de los nervios periféricos, generalmente ubicados en tejidos blandos;<sup>1</sup> está compuesto por células de Schwann, que es un tipo de célula glial que envuelve el axón de las neuronas formando la vaina de mielina y cuyo rol principal es guiar correctamente el crecimiento del axón.<sup>2</sup> El schwannoma fue descrito por primera vez en 1910.<sup>3</sup> En la mayoría de los casos, el tumor inicia entre los 20 y 60 años de edad;<sup>4</sup> la tasa de incidencia mundial es de 1 a 20 casos por 1.000.000 de habitantes por año.<sup>4</sup> Cerca del 25 al 48% de los casos afecta la región de la cabeza y cuello; en la cavidad oral se observa principalmente en lengua, mucosa bucal y labio.<sup>5</sup>

Su anatomía patológica se caracteriza por lesiones sólidas, subcutáneas y asintomáticas;<sup>6</sup> histológicamente está compuesto por prototipos de organización celular denominados Antoni A y Antoni B.<sup>2</sup> La región Antoni A es una zona hiper celular cuyas células son fusiformes con núcleos que se disponen en empalizada formando filas paralelas y dando origen a los cuerpos de Verocay.<sup>7</sup> La región Antoni B es una zona hipocelular que se caracteriza por predominio de un estroma mixoide laxo con cambios degenerativos, como formación de quistes, calcificaciones, hemorragias, hialinización e infiltrado inflamatorio.<sup>8</sup> Estos cambios degenerativos con poca frecuencia se malignizan en sarcomas,<sup>9</sup> los cuales son invasivos y con potencial metastásico;<sup>9</sup> en caso de presentarse, pueden ser asociados a una resección incompleta de la lesión.<sup>2</sup>

Una vez realizada la escisión quirúrgica de la lesión, el diagnóstico tiene lugar en el momento en que se lleve a cabo el estudio histopatológico.<sup>4</sup> De igual forma, una tomografía computarizada o una imagen de resonancia magnética pueden mostrar la extensión de la lesión.<sup>10</sup> Las pruebas inmunohistoquímicas muestran que las células del schwannoma son positivas para la proteína S-100.<sup>3</sup> Otros marcadores celulares asociados a tumores neuronales son: E.N.E., vimentina,

glycoprotein, SMA, desmin, and dimentin (leu-7).<sup>11, 12</sup> In addition, the ki-67 protein as a marker allows determining cell proliferation.<sup>13</sup>

Generally, the prognosis of this lesion is good; its malignant transformation has been reported in very few occasions.<sup>10</sup> Treatment consists of complete resection of the lesion while preserving the function of the involved nerve.<sup>14</sup> If malignancy is confirmed (which is very rare),<sup>9</sup> extended resection and chemotherapy is recommended.<sup>14</sup>

This report presents a clinical case of schwannoma located on the bottom of the right vestibular area of the oral mucosa, with diagnosis histopathologically confirmed, in a patient seen for routine dental consultation at Institución Universitaria Colegios de Colombia (UNICOC) clinic at Cali.

## CASE PRESENTATION

A 55-year-old Caucasian female patient attending a routine dental appointment at the UNICOC clinic. During the clinical evaluation, the right oral mucosa area showed a sessile, nodular, circumscribed mass invading the submucosa, covered by a normal movable mucosa; the mass was asymptomatic to palpation, measuring approximately 2 cm in diameter (Figure 1A, 1B and 1C). The patient referred presence of the lesion about 1 year ago, with slow and painless growth. There is no evidence of alteration in tissue permeability nor paresthesia. Based on the clinical characteristics, the presumptive diagnosis was a fibroma.

The extracted mass allowed cleavage planes for its total dissection; it was fixed in 10% formalin; the histopathologic and immunohistochemical study was later performed.

glicoproteína, SMA, desmina y dimentina (leu-7).<sup>11, 12</sup> Además, la proteína ki-67, como marcador, permite determinar la proliferación celular.<sup>13</sup>

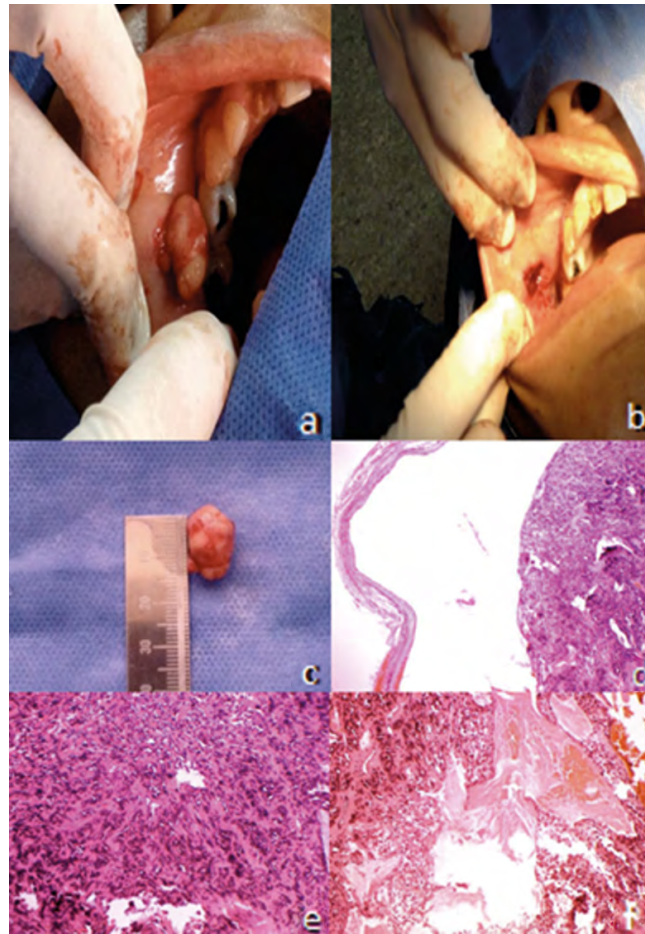
Generalmente, el pronóstico de esta lesión es bueno; su transformación maligna se ha reportado en pocas ocasiones.<sup>10</sup> El tratamiento consiste en la resección completa de la lesión preservando la función del nervio involucrado.<sup>14</sup> En caso de confirmarse malignidad (que es muy poco frecuente),<sup>9</sup> se recomienda la resección extendida y la quimioterapia.<sup>14</sup>

El presente reporte identifica un caso clínico de schwannoma localizado en el fondo del vestíbulo de la mucosa bucal derecha, cuyo diagnóstico clínico fue confirmado histopatológicamente, en una paciente que asistía a consulta odontológica de rutina en la clínica de UNICOC, sede Cali.

## PRESENTACIÓN DEL CASO

Paciente de género femenino de 55 años de edad, caucásica, que asiste a cita odontológica rutinaria en la clínica de UNICOC. Durante la evaluación clínica se detectó en la zona de mucosa bucal derecha una masa nodular, sésil, que invade la submucosa, circunscrita, recubierta por mucosa normal, movable y asintomática a la palpación, que medía aproximadamente 2 cm de diámetro (Figura 1A, 1B y 1C). La paciente relata la presencia de la lesión hace aproximadamente 1 año, con crecimiento lento e indoloro. No hay evidencia de alteración en la permeabilidad del tejido ni de parestesia. El diagnóstico presuntivo, de acuerdo a las características clínicas, fue un fibroma.

Al extraerla, la masa permitió planos de clivaje para su disección total; se fijó en formol al 10% y posteriormente se realizó estudio histopatológico e inmunohistoquímico.



**Figure 1.** A) image of the tumor lesion in the submucosal area of the right vestibular area behind the cheek, extirpated through surgical dissection. The encapsulated mass protrudes during surgery. B) image of the surgical niche of the lesion. C) image of the encapsulating mass in mm. D) microscopic view of the schwannoma tissue at 4x, showing the fibers of the encapsulation band. E) microscopic view of the schwannoma tissue at 10x under hematoxylin and eosin staining; the Verocay bodies can be seen. F) microscopic view of the schwannoma tissue at 10x under hematoxylin and eosin staining; the bleeding process within the mass of the tumor can be seen.

Figura 1. A) Imagen donde se presenta la lesión tumoral en zona submucosa del vestíbulo derecho detrás del carrillo, avulsionada mediante el proceso de disección quirúrgica. La masa encapsulada se protruye durante la cirugía. B) Imagen donde se presenta el nicho quirúrgico de la lesión. C) Imagen de la masa encapsulante globulante que es presentada en mm. D) Vista microscópica a 4X perteneciente al tejido del schwannoma, donde se pueden ver las fibras de la banda de encapsulamiento. E) Vista microscópica a 10X perteneciente al tejido del schwannoma bajo tinción con hematoxilina y eosina, en donde se pueden observar los cuerpos de Verocay. F) Vista microscópica a 10X perteneciente al tejido del schwannoma bajo tinción con hematoxilina y eosina, en el cual el proceso de sangrado puede ser observado dentro de la masa del tumor.

## Macroscopic examination

The macroscopic examination showed a firm, elastic tissue of internal fibrous appearance, from

## Examen macroscópico

Al estudio macroscópico se observó un tejido de consistencia firme, elástico, de aspecto interno fibroso, que

the right vestibular submucosa area behind the cheek. The sample was nodular-shaped, measuring 1.8 cm in its widest point. For procedural purposes, it was cut into two halves and sent to the laboratory (Figure 1C).

### Microscopic examination

The sections of the specimen showed a neoplasm tightly encapsulated by a fibrous band (Figure 1D) fully covering the hyperplastic component, which is derived from the Schwann cells of peripheral nerves. The histological expression of the tumor corresponds to a firm nodule of spindle-shaped cells with pyknotic nuclei arranged in bands that build longitudinal fibrils; the ones that are transversally cut are arranged in palisade with a fibrillar hyalinized core forming Verocay bodies (Figure 1E). The inner part of the tumor shows dilated and congestive vessels; other sites show pseudocyst cavities with pools of amorphous content (Figure 1F). The edges of tumor resection are entirely surrounded by the fibrous band that encapsulates it. There is no evidence of malignancy.

### Immunohistochemical tests

To confirm that the neoplasm derives from Schwann cells, the following markers were evaluated: neurofilament (Table 1 and figure 2A), glial fibrillary acidic protein (Table 1 and figure 2B), synaptophysin (Table 1 and figure 2C), Leu-7 (Table 1 and figure 2D), protein S-100 (Table 1 and figure 2E), dementin (Table 1 and figure 2F).

procede de la zona submucosa del vestíbulo derecho detrás del carrillo. El espécimen es de forma nodular y mide 1,8 centímetros en su mayor dimensión. Para efectos del proceso, se divide en dos mitades y se envían al laboratorio (Figura 1C).

### Examen microscópico

Los cortes obtenidos del espécimen muestran una neoplasia bien capsulada por una banda fibrosa (Figura 1D) que cubre en su totalidad el componente hiperplásico, el cual se deriva de las células de Schwann de nervios periféricos. La expresión histológica del tumor corresponde a un nódulo firme hecho a expensas de células fusiformes con núcleos picnóticos dispuestos en bandas que edifican fibrillas longitudinales, y las que se cortan en forma transversal se ven dispuestas en empalizada con un centro fibrilar hialinizado caracterizando cuerpos de Verocay. (Figura 1E). Al interior del tumor se identifican vasos dilatados y congestivos; en otros sitios se observan cavidades pseudoquísticas con lagunas de contenido amorfo (Figura 1F). Los bordes de resección del tumor aparecen rodeados en su totalidad por la banda fibrosa que le genera encapsulamiento. No hay evidencia de malignidad.

### Pruebas inmunohistoquímicas

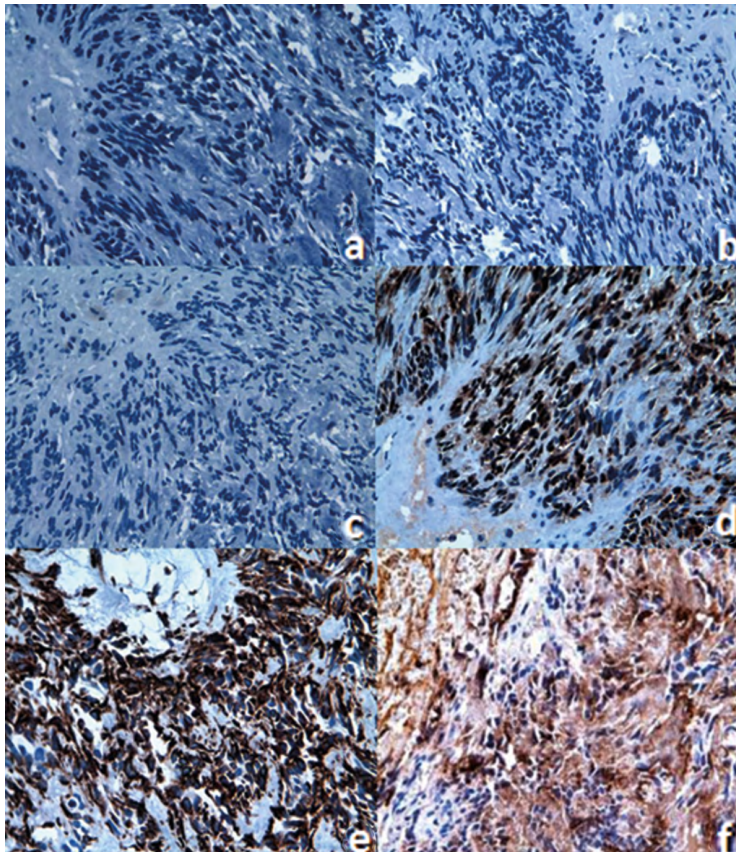
Para confirmar que la neoplasia deriva de las células de Schwann, se evaluaron los siguientes marcadores: neurofilamento (Tabla 1 y Figura 2A), proteína ácida fibrilar glial (Tabla 1 y Figura 2B), sinaptofisina (Tabla 1 y Figura 2C), Leu-7 (Tabla 1 y Figura 2D), proteína S-100 (Tabla 1 y Figura 2E), dimentina (Tabla 1 y Figura 2F).

**Table 1. Guidelines for the diagnostic differentiation of schwannoma (modified from Buric et al<sup>12</sup>)**

Markers	Result
Encapsulation	+
Pathological formation	Antoni A and Antoni B areas with Verocay bodies
Cell differentiation	High
Source of internal bleeding	+
Tumor necrosis	-
Protein S-100	+
Leu-7	+
Glial fibrillary acidic protein (GFAP)	-
Synaptophysin	-
Neurofilament	-
Vimentin	+

**Tabla 1. Guía para la diferenciación diagnóstica de schwannoma (modificado desde Buric et al<sup>12</sup>)**

Marcadores	Resultado
Encapsulación	+
Formación patológica	Áreas Antoni A y Antoni B con cuerpos de Verocay
Diferenciación celular	Alta
Foco de sangrado interno	+
Necrosis tumoral	-
Proteína S-100	+
Leu-7	+
Proteína Ácida Fibrilar Glial (GFAP)	-
Sinaptofisina	-
Neurofilamento	-
Vimentina	+



**Figure 2. Microscopic view of the schwannoma tissue at 40x. A) Negative immunohistochemical staining for the neurofilament. B) Negative immunohistochemical staining for the glial fibrillary acidic protein. C) Negative immunohistochemical staining for synaptophysin. D) Negative immunohistochemical staining for Leu-7. E) Positive immunohistochemical staining for S-100 protein. F) Positive immunohistochemical staining vimentin.**

**Figura 2. Vista microscópica a 40X perteneciente al tejido del schwannoma A) Tinción inmunohistoquímica negativa para el neurofilamento. B) Tinción inmunohistoquímica negativa para la proteína ácida fibrilar glial. C) Tinción inmunohistoquímica negativa para sinaptofisina. D) Tinción inmunohistoquímica negativa para Leu-7. E) Tinción inmunohistoquímica positiva para la proteína S-100. F) Tinción inmunohistoquímica positiva para la vimentina.**

## DISCUSSION

Schwannomas are rare benign neoplastic lesions.<sup>15</sup> In 2006, in 44,000 samples sent to the Pathology Unit of the University of Sheffield School of Dentistry (United Kingdom), a study was conducted to determine the range of histopathological lesions diagnosed in patients over 17 years of age for a period of 30 years (1973-2002), finding out that of the 2.452 cases of benign tumors, 43 were schwannomas, i.e. only 1.8% of prevalence.<sup>16</sup>

In Brazil, a study was conducted in 2011 to describe the clinical, histopathological, and immunohistochemical profiles of schwannomas and neurofibromas in 9,000 cases of oral lesions during a period of 38 years (1970 to 2008); only 4 schwannomas were found, accounting for 0.17% prevalence. In addition, there was predilection for males (3:1), an average age of 34.7 years, and a size of 2.8 cm in average.<sup>3</sup> In the present report, the tumor lesion measured 1.8 cm in a 55-year-old woman.

Generally, the prevalence of schwannomas is 25-50% in the area of the face and neck; in terms of the intraoral location (1-12%),<sup>7</sup> they are mostly seen in the tongue and the floor of the mouth,<sup>17</sup> followed by the area of the buccal mucosa and the lips.<sup>7</sup> The schwannomas in lips are considered uncommon.<sup>18</sup> The present case of an intraoral schwannoma was located on the buccal mucosa, which is also an uncommon location.<sup>14</sup>

The exact location of the nerve originating the lesion may be impossible to establish, and is identified in only 50% of cases.<sup>17</sup> In our case, the exact location was not identified, but the presumed source can be the peripheral branches of the facial nerve. A retrospective study conducted in nine cases of schwannoma of the oral cavity treated in the Oral and Maxillofacial Surgery Service (Spain), reported the submandibular and jugular-digastric location, where the tumor was dependent on the lingual nerve and the spinal nerve, respectively.<sup>18</sup>

## DISCUSIÓN

Los schwannomas son lesiones neoplásicas benignas poco frecuentes.<sup>15</sup> En el año 2006, en 44.000 especímenes enviados a la unidad de patología de la Facultad de Odontología de Sheffield (Reino Unido), se realizó un estudio para determinar el rango de lesiones histopatológicas diagnosticadas en pacientes mayores de 17 años durante un periodo de 30 años (1973-2002), y se encontró que de los 2.452 casos de tumores benignos, 43 pertenecen a schwannomas, es decir, solo el 1,8% de prevalencia.<sup>16</sup>

En Brasil, en el 2011 se realizó un estudio para describir los perfiles clínicos, histopatológicos e inmunohistoquímicos de los schwannomas y neurofibromas en 9.000 casos de lesiones orales durante un periodo de 38 años (1970 a 2008), y se reportaron 4 schwannomas que equivalían al 0,17% de prevalencia. Además, se reportó predilección por el género masculino (3: 1), un promedio de edad de 34,7 años y un tamaño promedio de 2,8 cm.<sup>3</sup> En el presente reporte la lesión tumoral midió 1,8 cm en una mujer de 55 años de edad.

Generalmente, la prevalencia de schwannomas es del 25-50% en la región de cara y cuello; dentro de la localización intraoral (1-12%),<sup>7</sup> se pueden ver en lengua y piso de boca, zonas de mayor frecuencia,<sup>17</sup> seguidas por la zona de mucosa bucal y labio.<sup>7</sup> Los schwannomas en labio son catalogados como poco frecuentes.<sup>18</sup> Este caso de schwannoma intraoral fue ubicado en la mucosa bucal, que corresponde también a una ubicación con baja frecuencia.<sup>14</sup>

La determinación exacta del nervio originario puede ser imposible de establecer, y se identifica solo en un 50% de los casos con relación al nervio de origen.<sup>17</sup> En nuestro caso, no se identificó la localización exacta, pero se presume que el sitio de origen pueden ser las ramas periféricas del nervio facial. En un estudio retrospectivo realizado en nueve casos de schwannoma de cavidad oral tratados en el servicio de Cirugía Oral y Maxilofacial (España), se reportó la localización submaxilar y yugulodigástrica, donde la tumoración dependía del nervio lingual y del nervio espinal, respectivamente.<sup>18</sup>

The schwannoma in our case was detected in the right oral submucous area, as a nodular sessile, circumscribed lesion covered by normal movable mucosa, with no evidence of alteration in tissue permeability; the lesion was asymptomatic on palpation, measuring approximately 2 cm in diameter.

The histological findings of this study are consistent with reports in the literature regarding the presence of Antoni A and Antoni B formations.<sup>15, 16, 19</sup> Generally, the presumptive clinical diagnosis can refer to benign tumor lesions like fibroma, lipoma, or tumor of salivary glands.<sup>10</sup>

The immunohistochemical tests show that the schwannoma cells are positive for S-100 protein (Figure 2E) and vimentin (Figure 2F), which is associated with the benign tumor of peripheral nerve.<sup>3, 20</sup> The S-100 protein normally appears in cells derived from the neural crest (Schwann cells, melanocytes, and glial cells).<sup>21</sup> Several members of the S-100 protein family are useful as markers for certain tumors and for epidermal differentiation. They can be found in melanomas,<sup>22</sup> in 50% of malignant tumors of peripheral nerves in schwannomas, as well as in cells of stromal paraganglioma, histiocytoma, and clear cell sarcomas. In addition, the S-100 proteins are markers for inflammatory diseases and can mediate inflammation and act as antimicrobial agents.<sup>23</sup>

Another used marker that was positive is vimentin (Figure 2F). This marker is often used to identify mesenchymal cells. It is also commonly found in metastatic progressions.<sup>24</sup> It is reported that when vimentin is negative, angioleiomyomas can be discarded.<sup>12, 25</sup>

As to Leu-7, it showed a positive expression (Figure 2D). This protein is an antigenic marker of lymphocytes, specific for natural killer cells, which is expressed in benign and malignant nerve sheath tumors, as well as in neuroendocrine tumors.<sup>26, 27</sup> The expression of Leu-7 has been reported in a differential manner for schwannoma<sup>25</sup> (Table 1).

El schwannoma de nuestro caso se detectó en zona de submucosa bucal derecha, como una lesión nodular, sé-sil, circunscrita, recubierta por mucosa normal, movable, sin evidencia de alteración en la permeabilidad del tejido y asintomática a la palpación, que medía aproximadamente 2 cm de diámetro.

Los hallazgos histológicos de este estudio concuerdan con los reportes de la literatura con respecto a la presencia de formaciones Antoni A y Antoni B.<sup>15, 16, 19</sup> Generalmente, el diagnóstico clínico presuntivo puede referirse a lesiones tumorales benignas tipo fibroma, lipoma o tumor de glándulas salivares.<sup>10</sup>

Las pruebas inmunohistoquímicas muestran que las células del schwannoma son positivas para la proteína S-100 (Figura 2E) y para vimentina (Figura 2F), lo que se asocia con el tumor benigno de nervio periférico.<sup>3, 20</sup> La proteína S-100 se presenta de forma normal en células derivadas de la cresta neural (células de Schwann, melanocitos y células gliales).<sup>21</sup> Varios miembros de la familia de la proteína S-100 son útiles como marcadores para ciertos tumores y para la diferenciación epidérmica. Se pueden encontrar en los melanomas,<sup>22</sup> en el 50% de los tumores malignos de la vaina de nervios periféricos, en schwannomas, así como en células del estroma paraganglioma, histiocitoma y sarcomas de células claras. Además, las proteínas S-100 son marcadores para las enfermedades inflamatorias y pueden mediar la inflamación y actuar como agentes antimicrobianos.<sup>23</sup>

Otro marcador utilizado que resultó positivo fue la vimentina (Figura 2F). Este marcador se utiliza a menudo para identificar células mesenquimales. También es común encontrarla en las progresiones metastásicas.<sup>24</sup> Se ha reportado que cuando la vimentina es negativa, se pueden excluir los angioleiomiomas.<sup>12, 25</sup>

Para Leu-7 se presentó una expresión positiva (Figura 2D). Esta proteína es un marcador antigénico de los linfocitos, específico para células asesinas naturales, que se expresa dentro de los tumores de vaina nerviosa benignos y malignos, así como en tumores neuroendocrinos.<sup>26, 27</sup> Se ha reportado la expresión de Leu-7 de forma diferencial para schwannoma<sup>25</sup> (Tabla 1).



The glial fibrillary acidic protein (GFAP) was negative in the reported case (Figure 2B). This is one of the fibrous proteins that form the intermediate filaments of the intracellular cytoskeleton, particularly glial cells such as the astrocytes.<sup>28</sup> The neurofilament marker (Figure 2A), which is used to differentiate other types of neural tumors of neural, like the neuroma, was also negative.<sup>29</sup>

Finally, synaptophysin was also used (Figure 2C). This protein is found in the presynaptic vesicles of neurons and in neuroendocrine cells, and therefore is a useful marker to identify neural and neuroendocrine neoplasms and carcinoid tumors.<sup>30</sup> This marker was not expressed, suggesting that there are no problems in neurotransmission from the involved tissues.

The presence of cystic formations, calcifications, hyalinization, and hemorrhage is a sign of degenerative changes that are not determinants of malignancy.<sup>17</sup> Congestive and dilated vessels were identified inside the tumor. Pseudocyst cavities with pools of amorphous content were observed in other sites (Figure 1D).

The prognosis of schwannomas is generally favorable, provided that the lesion is completely removed, maintaining a conservative approach,<sup>18</sup> however, occasionally there may be local aggressiveness and up to 2% of malignancy, identified by the presence of distant metastasis.<sup>13</sup> The patient in this study went through several clinical exams, which did not show neurological deficit, pain or alterations in mucosa permeability. Other reports, in which neurologic compromise is obvious, used a particular surgical intervention. For example, in Finland, a case review was conducted to evaluate spinal cord neurilemmomas in 20 patients who had partial surgical excision of the tumor to avoid damages in the nerve; in that case, there was local post-operative pain (46%), as well as radiated pain (43%), and paraparesis (31%).<sup>31</sup>

La proteína fibrilar ácida de la glía fue negativa en el caso reportado (Figura 2B). Esta proteína recibe el nombre de filamentos gliales o proteína gliofibrilar ácida (GFAP). Es una de las proteínas fibrosas que forman los filamentos intermedios del citoesqueleto intracelular, en particular de células gliales como los astrocitos.<sup>28</sup> El marcador de neurofilamento (Figura 2A), que es utilizado para diferenciar otro tipo de tumores de estirpe neural, como el neuroma, también resultó negativo.<sup>29</sup>

Por último, se utilizó la sinaptofisina (Figura 2C). Esta es una proteína que se encuentra en las vesículas presinápticas de las neuronas y células neuroendocrinas, por lo que es un marcador útil para la identificación de neoplasias neuronales y neuroendocrinas y para tumores carcinoides.<sup>30</sup> Este marcador no mostró expresión, lo que indica que no hay problemas en la neurotransmisión de los tejidos en cuestión.

La presencia de formaciones quísticas, calcificaciones, hialinización y hemorragias es signo de cambios degenerativos que no son determinantes de malignidad.<sup>17</sup> Al interior del tumor se identificaron vasos dilatados y congestivos. En otros sitios se observaron cavidades pseudoquísticas con lagunas de contenido amorfo (Figura 1D).

El pronóstico del schwannoma es en general favorable, siempre y cuando se retire por completo la lesión y se mantenga un enfoque conservador;<sup>18</sup> no obstante, ocasionalmente puede presentar agresividad local y hasta un 2% de malignidad, evidenciada por la presencia de metástasis a distancia.<sup>13</sup> Los controles realizados a la paciente no revelaron ningún déficit neurológico, dolor ni alteración en la permeabilidad de la mucosa. Otros reportes, en los que el compromiso neurológico es evidente, utilizaron una intervención quirúrgica particular. Por ejemplo, en Finlandia se realizó una revisión de casos de neurilemmomas de médula espinal en 20 pacientes en quienes la escisión quirúrgica del tumor fue parcial, para evitar dañar el nervio de origen; en este caso, durante el posquirúrgico se evidenció dolor local (46%), seguido de dolor irradiado (43%) y paraparesia (31%).<sup>31</sup>

## CONCLUSIONS

The schwannoma is a slow-growing benign tumor, whose diagnosis requires a histopathological study. It is important to consider the clinical evaluation of soft tissues in the oral cavity during routine dental visits, in order to identify this type of asymptomatic nodular lesions.

## RECOMMENDATION

In the habitual practice of dentistry, the study of lesions in the oral cavity should be accompanied by anatomopathological studies, which can be supplemented by immunohistochemical markers, improving diagnostics and strengthening the preparation of dental professionals.

## CONFLICT OF INTEREST

The authors declare not having conflicts of interest.

## CORRESPONDING AUTHOR

Paola Bueno  
Institución Universitaria Colegios de Colombia (UNICOC), sede Santiago de Cali  
(+57) 301 788 1203  
dra.paolabueno@gmail.com  
Calle 5D # 38A-35, Vida Centro Profesional, consultorio 924, torre 1  
Cali, Colombia

## CONCLUSIONES

El schwannoma es un tumor benigno de crecimiento lento, cuyo diagnóstico requiere un estudio histopatológico. Es importante considerar la evaluación clínica de los tejidos blandos en cavidad oral durante la visita odontológica rutinaria, con el fin de identificar este tipo de lesiones nodulares asintomáticas.

## RECOMENDACIÓN

En la práctica habitual de la odontología, el estudio de lesiones en la cavidad oral debe acompañarse de estudios anatomopatológicos, que pueden ser complementados con marcadores inmunohistoquímicos, los cuales permiten ampliar el diagnóstico y fortalecen la formación del profesional odontológico.

## CONFLICTO DE INTERESES

Los autores declaran no tener ningún conflicto de interés.

## CORRESPONDENCIA

Paola Bueno  
Institución Universitaria Colegios de Colombia (UNICOC), sede Santiago de Cali  
(+57) 301 788 1203  
dra.paolabueno@gmail.com  
Calle 5D # 38A-35, Vida Centro Profesional, consultorio 924, torre 1  
Cali, Colombia

## REFERENCES / REFERENCIAS

- Jadwani S, Bansod S, Mishra B. Intraoral Schwannoma in Retromolar Region. *J Maxillofac Oral Surg* 2012; 11(4): 491-494. DOI: 10.1007/s12663-010-0100-1 URL: <https://dx.doi.org/10.1007/s12663-010-0100-1>
- Avgerinos D, Heenatigala M, Lo A. A rare case of cystic Schwannoma of the portal triad. *Einstein J Biol Med* 2012; 28(1): 33-35. DOI: 10.23861/EJBM20122815 URL: <http://dx.doi.org/10.23861/EJBM20122815>
- Nascimento G, Albuquerque Pires Rocha D, Galvão H, Lisboa Lopes Costa A, Souza L. A 38-year review of oral schwannomas and neurofibromas in a Brazilian population: clinical, histopathological and

- immunohistochemical study. *Clin Oral Invest* 2011; 15(3): 329-335. DOI: 10.1007/s00784-010-0389-7 URL: <https://doi.org/10.1007/s00784-010-0389-7>
4. Corona AP, Oliveira JC, Souza FPA, Santana LV, Rêgo MAV. Risk factors associated with vestibulocochlear nerve schwannoma: systematic review. *Braz J Otorhinolaryngol* 2009; 75: 593-615.
  5. Salla JT, Johann ACBR, Garcia BG, Aguiar MCF, Mesquita RA. Retrospective analysis of oral peripheral nerve sheath tumors in Brazilians. *Braz Oral Res* 2009; 23: 43-48.
  6. Kurup S, Thankappan K, Krishnan N, Nair PP. Intraoral schwannoma – a report of two cases. *BMJ Case Rep* 2012; 2012. DOI: 10.1136/bcr.12.2011.5389 URL: <https://doi.org/10.1136/bcr.12.2011.5389>
  7. Shetty SR, Mishra C, Shetty P, Kaur A, Babu S. Palatal schwannoma in an elderly woman. *Gerodontology* 2012; 29(2): e1133-e1135. DOI: 10.1111/j.1741-2358.2010.00415.x URL: <https://doi.org/10.1111/j.1741-2358.2010.00415.x>
  8. Parikh RN, ND. Intra-oral schwannoma (neurilemmoma): An unusual anterior palatal swelling—a case report. *J Int Oral Health* 2010; 2(4): 87-91.
  9. Miranda-Maldonado I, Peña-Ramirez D, Tamez-Motes D, Barboza-Quintana O, Niderhauser-Garcia A, Ancer-Rodriguez J, et al. Schwannoma maligno con diferenciación rabiomioblástica metastásico a cerebro. *Arch Neurocién (Mex)* 2010; 15(4): 267-270.
  10. Martins MD, Anunciato de Jesus L, Fernandes KP, Bussadori SK, Taghloubi SA, Martins MA. Intra-oral schwannoma: case report and literature review. *Indian J Dent Res* 2009; 20(1): 121-125.
  11. Kawahara E, Oda Y, Ooi A, Katsuda S, Nakanishi I, Umeda S. Expression of glial fibrillary acidic protein (GFAP) in peripheral nerve sheath tumors: a comparative study of immunoreactivity of gfap, Vimentin, S-100 Protein, and Neurofilament in 38 Schwannomas and 18 neurofibromas. *The Am J Surg Pathol* 1988; 12(2): 115-120.
  12. Buric N, Jovanovic G, Pesic Z, Krasic D, Radovanovic Z, Mihailovic D et al. Mandible schwannoma (neurilemmoma) presenting as periapical lesion. *Dentomaxillofac Radiol* 2009; 38(3): 178-181. DOI: 10.1259/dmfr/59344498 URL: <https://doi.org/10.1259/dmfr/59344498>
  13. Eguia A, Uribarri A, Gay Escoda C, Crovetto MA, Martínez-Conde R, Aguirre JM. Tumor de células granulares: Presentación de 8 casos con localización intraoral. *Med Oral Patol Oral Cir Bucal* 2006; 11(5): 425-428.
  14. Di Giovanni A, Parente P, Colli R. Recurrent plexiform schwannoma in vestibular mucosa. *G Chir* 2006; 27(3): 105-108.
  15. Handschel J, Heikaus S, Depprich R, Kubler NR, Yekta SS, Smeets R et al. Intraoral schwannoma: review of the literature and presentation of a rare case. *Cranio* 2012; 30(2): 150-153. DOI: 10.1179/crn.2012.022 URL: <https://doi.org/10.1179/crn.2012.022>
  16. Jones A, Franklin C. An analysis of oral and maxillofacial pathology found in adults over a 30-years period. *Oral Patol Med* 2006; 35: 392-401.
  17. García de Marcos JA, Ruiz Masera JJ, Dean Ferrer A, Alamillos Granados F, Zafra Camacho F, Barrios Sánchez G et al. Neurilemmomas de cavidad oral y cuello. *Rev Esp Cir Oral Maxilofac* 2004; 26: 384-392.
  18. Bayindir T, Kalcioğlu MT, Cicek MT, Karadag N, Karaman A. Schwannoma with an uncommon upper lip location and literature review. *Case Rep Otolaryngol* 2013; 2013: 363049. DOI: 10.1155/2013/363049 URL: <https://doi.org/10.1155/2013/363049>
  19. Sardinha S, Olímpio A, Agustin P, Fernandes R, Moraes M. Schwannoma of the oral cavity. Histological and immunohistochemical features. *Braz J Oral Sci* 2005; 4(14): 806-809.
  20. González-García R, Naval-Gías L, Sastre-Pérez J. Tumor fibroso solitario de la cavidad oral con características histológicas de malignidad. *Rev Esp Cir Oral Maxilofac* 2008; 30: 459-460.
  21. Donato R. Intracellular and extracellular roles of S100 proteins. *Microsc Res Tech* 2003 Apr 15; 60(6): 540-551. DOI: 10.1002/jemt. URL: <https://doi.org/10.1002/jemt.10296>
  22. Nonaka D, Chiriboga L, Rubin BP. Differential expression of S100 protein subtypes in malignant melanoma, and benign and malignant peripheral nerve sheath tumors. *J Cutan Pathol* 2008; 35(11): 1014-1019. DOI: 10.1111/j.1600-0560.2007.00953.x URL: <https://doi.org/10.1111/j.1600-0560.2007.00953.x>
  23. Wolf R, Ruzicka T, Yuspa SH. Novel S100A7 (psoriasin)/S100A15 (koebnerisin) subfamily: highly homologous but distinct in regulation and function. *Amino Acids*

- 2011; 41(4): 789-796. DOI: 10.1007/s00726-010-0666-4 URL: <https://doi.org/10.1007/s00726-010-0666-4>
24. Di Bella A, Regoli M, Nicoletti C, Ermini L, Fonzi L, Bertelli E. An appraisal of intermediate filament expression in adult and developing pancreas: vimentin is expressed in alpha cells of rat and mouse embryos. *J Histochem Cytochem* 2009; 57(6): 577-586. DOI: 10.1369/jhc.2009.952861 URL: <https://doi.org/10.1369/jhc.2009.952861>
25. Johnson MD, Glick AD, Davis BW. Immunohistochemical evaluation of Leu-7, myelin basic-protein, S100-protein, glial-fibrillary acidic-protein, and LN3 immunoreactivity in nerve sheath tumors and sarcomas. *Arch Pathol Lab Med* 1988; 112(2): 155-160.
26. Perentes E, Rubinstein LJ. Recent applications of immunoperoxidase histochemistry in human neuro-oncology. An update. *Arch Pathol Lab Med* 1987; 111(9): 796-812.
27. Varghese SS, Mathew P, Jose J. Diagnostically relevant molecular markers in head and neck neoplasms. *ISRN Biomarkers* 2013; 2013: 6.
28. Fuchs E, Weber K. Intermediate filaments: structure, dynamics, function, and disease. *Annu Rev Biochem* 1994; 63: 345-382. DOI: 10.1146/annurev.bi.63.070194.002021 URL: <https://doi.org/10.1146/annurev.bi.63.070194.002021>
29. Castro-Vargas E, Baquerizo-Nole K, Muñoz-Chavez S. Neurofibroma circunscrito solitario. *Dermatol Peru* 2008; 18(1): 55-58.
30. Grabowski P, Schonfelder J, Ahnert-Hilger G, Foss HD, Heine B, Schindler I et al. Expression of neuroendocrine markers: a signature of human undifferentiated carcinoma of the colon and rectum. *Virchows Archiv* 2002; 441(3): 256-263. DOI: 10.1007/s00428-002-0650-9 URL: <https://doi.org/10.1007/s00428-002-0650-9>
31. Seppala MT, Haltia MJ, Sankila RJ, Jaaskelainen JE, Heiskanen O. Long-term outcome after removal of spinal schwannoma: a clinicopathological study of 187 cases. *J Neurosurg* 1995; 83(4): 621-626. DOI: 10.3171/jns.1995.83.4.0621 URL: <https://doi.org/10.3171/jns.1995.83.4.0621>