

---

# IMPORTÂNCIA DOS MÉTODOS DIAGNÓSTICOS NA ESTRATIFICAÇÃO DA GRAVIDADE DA ESTENOSE AÓRTICA

FREDERICO JOSÉ NEVES MANCUSO<sup>1</sup>, VALDIR AMBRÓSIO MOISÉS<sup>2</sup>

Rev Soc Cardiol Estado de São Paulo. 2014;24(2):48-54  
RSCESP (72594)-2123

A quantificação da gravidade da estenose aórtica é de fundamental importância na avaliação diagnóstica e prognóstica. É realizada mais frequentemente com os gradientes transvalvares, a velocidade máxima do fluxo através da valva e o cálculo da área valvar aórtica por meio da ecocardiografia Doppler. Outros métodos de imagem, como a tomografia computadorizada e ressonância magnética cardíaca, permitem obter informações complementares à ecocardiografia na avaliação da gravidade da doença. Nos últimos anos, com o melhor entendimento da doença, foram identificadas novas condições hemodinâmicas na estenose aórtica, como as situações de baixo fluxo transvalvar, com ou sem disfunção sistólica ventricular esquerda. Estes aspectos e a possibilidade de implante de prótese valvar por via percutânea trouxeram novas necessidades e desafios na avaliação diagnóstica de pacientes sintomáticos ou assintomáticos com estenose aórtica, os quais têm sido progressivamente superados com auxílio dos métodos de imagem.

**Descritores:** ecocardiografia Doppler, estenose aórtica, ressonância magnética, tomografia computadorizada.

## IMPORTANCE OF DIAGNOSTIC TESTS TO EVALUATE THE SEVERITY OF AORTIC STENOSIS

The severity of aortic valve stenosis is fundamental for diagnosis and prognosis of the disease. This evaluation is most commonly performed by measuring transvalvar pressure gradients, peak aortic valve velocity and aortic valve area. Other cardiovascular imaging methods such as tomography and cardiac magnetic resonance allow additional information for evaluating the severity of the disease. In the last years with the improved knowledge of the disease, new hemodynamic conditions in aortic stenosis were identified, such as transvalvar low flow with or without left ventricular systolic dysfunction. The possibility of percutaneous prosthetic valve implantation is a challenge for new information in both symptomatic and asymptomatic patients.

**Descriptors:** aortic stenosis, computed tomography, Doppler echocardiography, magnetic resonance imaging.

---

<sup>1</sup> *Doutor em Medicina pela Escola Paulista de Medicina/Universidade Federal de São Paulo (EPM/UNIFESP). Médico Assistente da Escola Paulista de Medicina/Universidade Federal de São Paulo (EPM/UNIFESP). Assessor Médico de Cardiologia, Fleury Medicina e Saúde, São Paulo, SP, Brasil.*

<sup>2</sup> *Professor Adjunto Livre-Docente, Disciplina de Cardiologia, Escola Paulista de Medicina/Universidade Federal de São Paulo (EPM/UNIFESP). Assessor Médico de Cardiologia e Coordenador da Ecocardiografia, Fleury Medicina e Saúde, São Paulo, SP, Brasil.*

*Endereço para correspondência:*

*Valdir Ambrósio Moises. Disciplina de Cardiologia, Departamento de Medicina Escola Paulista de Medicina, UNIFESP.*

*Rua Napoleão de Barros, nº 715. São Paulo - SP, Brasil. CEP: 04024-002.*

*E-mail: vmoises@cardiol.br*

---

**A**stenose aórtica (EAo) é uma das doenças valvares mais prevalentes, sendo uma das principais indicações de troca valvar<sup>1</sup>. As principais causas de EAo são degenerativa, congênita e reumática. Os métodos de imagem, em particular a ecocardiografia Doppler e suas diferentes técnicas, são importantes para confirmar o diagnóstico, avaliar a gravidade e as complicações, bem como o prognóstico e alguns aspectos relacionados à decisão terapêutica. Neste artigo, revisaremos os principais métodos utilizados na quantificação da gravidade nas diferentes condições hemodinâmicas de estenose aórtica.

## ECOCARDIOGRAFIA

À ecocardiografia, o diagnóstico da estenose aórtica pode ser feito pela redução da mobilidade e da abertura valvar. A etiologia da EAo também pode ser identificada. A etiologia degenerativa ocorre em pacientes com mais de 60 anos e se caracteriza por inflamação, deposição de lípidos e calcificação de graus variados, em geral em uma valva aórtica tricúspide<sup>2</sup>. Ao ecocardiograma há calcificação de graus variáveis e a restrição da abertura ocorre por rigidez valvar. Na EAo bivalvular (ou bicúspide), observam-se duas válvulas e/ou fusão entre duas, mais comumente entre as válvulas coronarianas direita e esquerda<sup>2</sup>; o diagnóstico pode ser feito intraútero ou na infância nas formas mais graves, mas muitas vezes é realizado apenas na adolescência ou na idade adulta. Nesta causa de EAo, pode também ocorrer calcificação ao longo dos anos, tornando difícil o reconhecimento do aspecto bivalvular ao ecocardiograma. A EAo reumática se apresenta à ecocardiografia com aumento da espessura, sinais de fusão entre os folhetos e, mais tardiamente, calcificação. Na etiologia reumática não é incomum ter insuficiência aórtica associada, bem como acometimento da valva mitral<sup>3</sup>.

### Avaliação da gravidade da estenose aórtica

Em pacientes com fração de ejeção do ventrículo esquerdo (FEVE) e débito cardíaco (DC) normais, a avaliação dos parâmetros convencionais, como a velocidade máxima do fluxo transvalvar, os gradientes sistólicos e a área valvar, são usualmente suficientes para determinar a gravidade da EAo. É também muito importante analisar o grau de calcificação e a movimentação e abertura da valva à imagem bidimensional em tempo real. Embora sejam análises visuais e subjetivas, elas podem ajudar na diferenciação da gravidade da estenose e têm valor prognóstico, particularmente o grau de calcificação<sup>4</sup>.

### Velocidade máxima do fluxo e gradientes transvalvares

Estes parâmetros podem ser obtidos com a técnica de Doppler contínuo. Para isto, deve-se alinhar o feixe de ultrassom o mais paralelo possível ao fluxo transvalvar, utilizando-se dos diversos planos de imagem, em particular o apical e o paraesternal direito alto. Com isto, se obtém a curva de velocidade de fluxo sistólico através da valva, na qual é possível medir a velocidade máxima (pico) posicionando-se o cursor no ponto de maior velocidade, ou seja, o mais distante

da curva em relação à linha de base (Figura 1). Com a equação de Bernoulli simplificada (gradiente de pressão =  $4 \times v^2$ ), na qual  $v$  é a velocidade máxima obtida, o sistema calcula automaticamente o gradiente sistólico máximo instantâneo.

Considera-se EAo importante quando a velocidade é maior que 4,0 m/s ou o gradiente sistólico máximo acima de 64 mmHg (Tabela 1)<sup>5-7</sup>. As diretrizes norte-americanas, recentemente publicadas, consideram o diagnóstico de EAo “muito grave” quando a velocidade máxima do fluxo transvalvar é maior ou igual a 5 m/s, e tem por objetivo identificar pacientes assintomáticos que podem se beneficiar de troca valvar<sup>6</sup>. As diretrizes europeias também fazem esta distinção de EAo muito grave e com o mesmo objetivo, porém, consideram velocidade máxima acima 5,5 m/s<sup>8</sup>. O gradiente médio é obtido também da mesma curva de velocidade de fluxo transvalvar e com a equação de Bernoulli simplificada, porém, deve ser feito o contorno de toda a curva para medida da velocidade média e a integral de velocidade em função do tempo. Considera-se EAo importante valores do gradiente sistólico médio acima de 40 mmHg<sup>5-8</sup>. As diretrizes norte-americanas também fazem a diferenciação em EAo “muito grave” quando o gradiente médio é maior ou igual a 60 mmHg<sup>6</sup>.

**Tabela 1.** Classificação da gravidade da estenose aórtica em pacientes com fração de ejeção do ventrículo esquerdo e fluxo transvalvar normal<sup>2,5,6</sup>.

	Discreta	Moderada	Importante
Velocidade máxima	< 3,0	3,0-4,0	> 4,0 m/s
$\Delta P$ máximo (mmHg)	< 36	36-64	> 64
$\Delta P$ médio (mmHg)	< 25	25-40	> 40
AVAo (cm <sup>2</sup> )	> 1,5	0,8-1,5	< 0,8
AVAo indexada (cm <sup>2</sup> /m <sup>2</sup> )	> 0,85	0,60-0,85	< 0,60
Relação VTI VSVE/VAo	-	-	< 0,25

AVAo: Área valva aórtica; VAo: Valva aórtica; VSVE: Via de saída do ventrículo esquerdo; VTI: Integral de velocidade;  $\Delta P$ : Gradiente de pressão.

A principal limitação na realização destas medidas é a angulação entre o feixe de ultrassom e o fluxo através da valva aórtica, particularmente da região da *vena contracta*, que é o de maior velocidade. Embora o alinhamento entre o feixe de ultrassom com o fluxo através da valva aórtica estenótica seja simplificado com a orientação da imagem bidimensional e com a técnica de mapeamento de fluxo em cores, deve-se ter cuidado com a associação de insuficiência mitral. Esta, usualmente, tem início simultâneo ao início do complexo QRS, diferentemente do fluxo através da valva aórtica, que se inicia após o tempo de contração isovolumétrica. A velocidade do fluxo transvalvar aórtico e, conseqüentemente, os gradientes máximo e médio dependem do fluxo sanguíneo ejetado pelo ventrículo esquerdo. Portanto, em situações de baixo fluxo com fração de ejeção do

ventrículo esquerdo reduzida ou preservada, estes parâmetros podem ser pouco elevados, mesmo com EAo importante<sup>1,9</sup>, como discutiremos adiante no texto.

### Área valvar aórtica

Dois métodos podem ser usados pela ecocardiografia para estimar a área valvar: a planimetria e a equação da continuidade<sup>7</sup>.

O método da planimetria consiste em traçar a área máxima de abertura da valva no plano paraesternal transversal. Há boa correlação com a mesma medida obtida pela equação de continuidade<sup>5</sup>. O método, entretanto, é limitado quando há intensa calcificação da valva pela dificuldade em se obter imagem adequadamente perpendicular ao nível da menor abertura<sup>5,7</sup>. Em alguns pacientes em que há dúvida sobre a gravidade da EAo, a ecocardiografia transesofágica pode ser indicada para estimar a área valvar com a planimetria. Porém, a área não pode ser determinada com precisão em todos os pacientes por este método, mesmo pela via transesofágica<sup>7</sup>.

O método da equação de continuidade é o mais utilizado e recomendado para estimar a área valvar aórtica<sup>7</sup>. Por este princípio, o volume ejetado na via de saída do VE deve ser igual ao volume ejetado através da valva aórtica. Com base nisso, a área valvar pode ser calculada pela equação:

$$AVA = \pi (D/2)^2 \times VTI_{VSVE} / VzVTI_{VAo}$$

Na qual AVA: área valvar aórtica; D: diâmetro da via de saída do VE (VSVE); VTI: integral da velocidade em função do tempo, obtida com Doppler pulsátil na via de saída do VSVE e com o Doppler contínuo na valva aórtica (VAo)<sup>7</sup> (Figura 1). O diâmetro da via de saída do VE deve ser medido com imagem ampliada ou em modo zoom no plano paraesternal longitudinal (Figura 1). Como o raio (metade do diâmetro) é elevado ao quadrado na equação, pequenos erros em sua medida podem causar alteração significativa do valor calculado da área valvar<sup>7</sup>. Isto se constitui num dos principais problemas técnicos do método.

A diretriz brasileira considera EAo importante quando a área valvar é menor que 0,8 cm<sup>2</sup><sup>5</sup>. A diretriz norte-americana considera o valor de corte de 1,0 cm<sup>2</sup> para definir EAo importante<sup>6,7</sup>, enquanto que a europeia diferencia EAo importante (< 1,0 cm<sup>2</sup>) e EAo crítica (< 0,8 cm<sup>2</sup>)<sup>8</sup>. Embora pouco utilizada na prática, recomenda-se indexar o valor da área valvar aórtica pela superfície corporal nos pacientes que se encontram nos extremos do tamanho. Nesse caso, considera-se EAo importante se a área valvar indexada for abaixo de 0,6 cm<sup>2</sup>/m<sup>2</sup><sup>5-8</sup>.

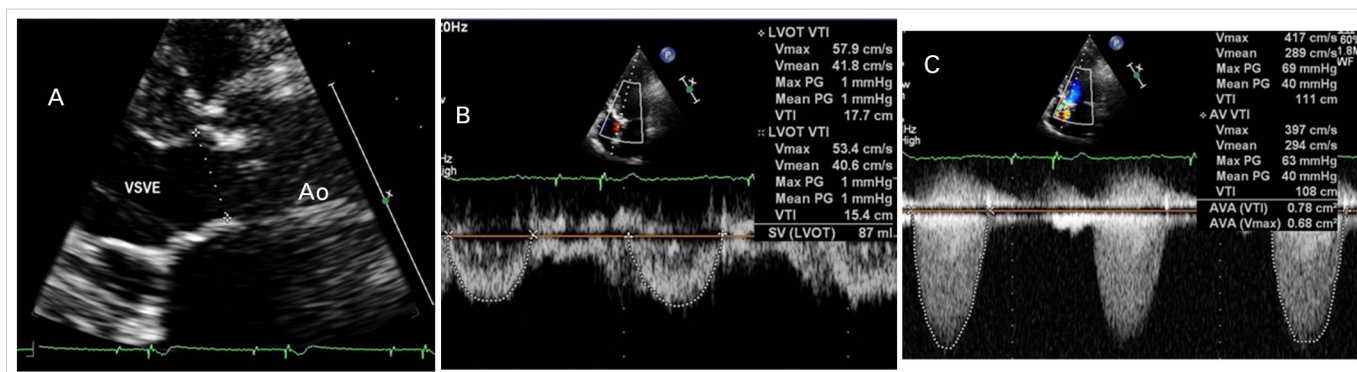
A área valvar pode ser obtida pela ecocardiografia tridimensional (3D) tanto pela planimetria<sup>10</sup>, como pela equação de continuidade. Nesta última, o volume sistólico ejetado pode ser medido diretamente. A medida da área valvar por esta técnica parece ter maior precisão que pela ecocardiografia bidimensional<sup>11,12</sup>.

### Relação entre a velocidade máxima do fluxo na VSVE e na valva aórtica

É um parâmetro também importante na avaliação da gravidade da estenose aórtica. Deve ser calculada dividindo-se a integral da velocidade da via de saída do ventrículo esquerdo pela integral da velocidade através da valva aórtica. Estes parâmetros são os mesmos utilizados para o cálculo da área valvar exposto acima. Considera-se importante quando a relação é menor que 0,25, sem outras classificações como definidas pelos gradientes e área valvar<sup>5,7</sup>. Assim como a área valvar, o parâmetro é útil nas situações de baixo fluxo, seja por fração de ejeção do VE reduzida ou preservada. Apesar disto, não existem dados que suportem seu uso como parâmetro evolutivo da piora da EAo ao longo do tempo<sup>7</sup>.

### Discrepâncias entre dados ecocardiográficos em pacientes com estenose aórtica

Se os dados de área valvar, gradiente médio e velocidade máxima são concordantes em determinada gravidade da estenose aórtica, há grande confiança na decisão clínica, particularmente se consistentes em exames consecutivos.



**Figura 1.** Imagens mostram as medidas do diâmetro da via de saída (A), da integral de velocidade do fluxo da via de saída (B) e da integral da velocidade do fluxo através da valva aórtica (C) para o cálculo da velocidade máxima e dos gradientes máximo e médio. Recomendam-se realizar diversas medidas destas variáveis, particularmente se o ritmo for irregular.

Entretanto, em alguns pacientes, estes dados de gravidade da estenose aórtica avaliados à ecocardiografia Doppler, podem ser discrepantes. Isto pode dificultar a distinção entre estenose grave das demais e influenciar a decisão clínica. Quando isto ocorre, é fundamental que o ecocardiografista procure identificar possíveis problemas, como dificuldade de obtenção das imagens para medida do diâmetro da via de saída do VE e curvas de velocidade de fluxo, angulação do Doppler em relação ao fluxo e, finalmente, confirme ou repita as medidas.

Parte das discrepâncias entre os principais parâmetros de gravidade da estenose aórtica pode ser conceitual e originada pelas definições das diretrizes. As diretrizes americanas e europeias consideram estenose importante se a área valvar for menor que 1,0 cm<sup>2</sup>. Entretanto, com base em análise da equação de Gorlin, que é utilizada para determinar a área valvar por meio de medidas hemodinâmicas invasivas, realizada em indivíduos com débito cardíaco normal<sup>13</sup>, Minners et al.<sup>14</sup> demonstraram que 30% de mais de 2400 pacientes com diferentes graus de estenose aórtica tiveram área valva inferior a 1,0 cm<sup>2</sup>, mas gradiente médio menor que 40 mmHg<sup>9,14</sup>. Os autores notaram também que área valvar de 1,0 cm<sup>2</sup> produz gradiente médio de 26 mmHg e que gradiente médio de 40 mmHg pode ser obtido com área valvar de 0,81 cm<sup>2</sup>. A diretriz brasileira sugere estenose aórtica importante aquela com área valvar < 0,8 cm<sup>2</sup> (Tabela 1). Entretanto, a maioria dos estudos que analisou as discrepâncias utilizou as definições das diretrizes internacionais; com base nos dados destes estudos, comentamos a seguir as principais discrepâncias descritas.

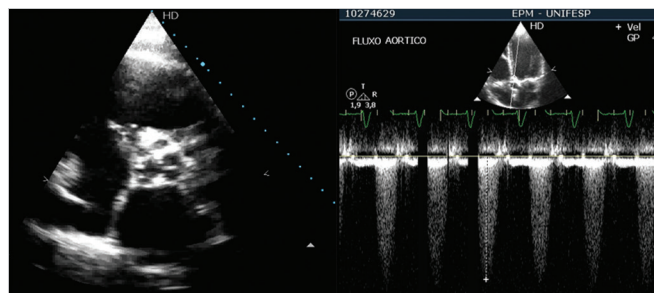
Uma situação que pode ocorrer é a velocidade máxima ser maior que 4,0 m/s, indicativa de estenose importante, porém, com área valvar maior que 1,0 cm<sup>2</sup>, que seria indicativa de estenose moderada ou leve. Isto pode ocorrer em situações clínicas de alto débito, como anemia, ou em pacientes com fístula para hemodiálise, e naqueles com insuficiência aórtica de grau maior que leve associada. Em geral, a área valvar é o parâmetro mais preciso da gravidade da estenose nestas situações e a relação de velocidades pode ajudar. Outros dados ecocardiográficos que podem auxiliar são o grau de calcificação, a mobilidade da valva em tempo real e a forma da curva de velocidade de fluxo; esta, se com desaceleração lenta indica estenose não importante e se com desaceleração rápida, indica estenose importante<sup>7</sup>. Ainda, sugere-se verificar a velocidade subvalvar ( $V_1$  na equação de Bernoulli). Se maior que 1,5 m/s, recomenda-se incluí-la no cálculo do gradiente máximo, ou seja, usar a equação:  $\Delta P = 4(V_2^2 - V_1^2)$ , em mmHg.

Outra discrepância é o gradiente médio ser inferior a 40 mmHg, indicativo de estenose moderada ou mesmo menor, porém a área valvar ser menor que 1,0 cm<sup>2</sup>, que seria compatível com estenose importante. Existe a possibilidade de se tratar de estenose aórtica com baixo débito e baixo gradiente. Esta condição hemodinâmica tem sido descrita com fração de ejeção do ventrículo esquerdo diminuída, inferior a 50%, ou com fração de ejeção do ventrículo esquerdo preservada, definida como acima de 50% na maioria dos estudos. Assim,

é importante, particularmente nos pacientes com este tipo de discrepância, estimar o volume sistólico durante o exame ecocardiográfico; considera-se baixo fluxo se o volume sistólico for menor que 35 ml/m<sup>2</sup><sup>1,9,15</sup>.

### Baixo fluxo, baixo gradiente com fração de ejeção do ventrículo esquerdo reduzida

Em pacientes com fração de ejeção do VE reduzida, o gradiente transvalvar médio (menor que 40 mmHg) à Doppler ecocardiografia abaixo do esperado para a área valvar (inferior a 1,0 cm<sup>2</sup>) pode ocorrer em alguns pacientes com estenose aórtica importante devido à disfunção sistólica secundária à pós-carga aumentada (Figura 2). Em outros pacientes com a mesma condição hemodinâmica, a disfunção sistólica do ventrículo esquerdo pode ser de outra causa e a estenose aórtica não ser, de fato, importante<sup>5,7</sup>.



**Figura 2.** Paciente de 54 anos com história de insuficiência cardíaca de início recente e sopro sistólico em foco aórtico. O ecocardiograma com Doppler revelou fração de ejeção do ventrículo esquerdo de 0,27, valva aórtica com calcificação intensa, redução da mobilidade e gradiente transvalvar máximo de 40 mmHg e médio de 23 mmHg, e área valvar de 0,60 cm<sup>2</sup>. Sob estresse com dobutamina (dose máxima de 10 µg/Kg/min), a fração de ejeção do VE foi a 0,36, o gradiente médio a 60 mmHg, e a área valvar a 0,62 cm<sup>2</sup>. Os dados foram compatíveis com estenose aórtica importante com disfunção do ventrículo esquerdo secundária. O paciente foi submetido à substituição da valva aórtica por prótese biológica com boa evolução.

Pode ser difícil identificar estenose importante com disfunção ventricular secundária daquela decorrente de disfunção ventricular de outra causa com estenose aórtica moderada ou leve associada. O clínico e o ecocardiografista podem obter esta diferenciação com medidas da área valvar, gradiente médio e relação de velocidades em repouso e sob estresse farmacológico com dobutamina em doses baixas<sup>1,5,7</sup>. Estes parâmetros são medidos a cada dose progressiva de dobutamina, a primeira de 5 até o máximo de 20 µg/kg/min. Se houver aumento dos gradientes e manutenção da área valvar (variação inferior a 0,3 cm<sup>2</sup>) com a dobutamina, possivelmente deve ser EAo importante (definida como área valvar ≤ 1,0 cm<sup>2</sup> e velocidade máxima ≥ 4,0 m/s com dobutamina) com disfunção ventricular esquerda secundária (Figura 2). Se, durante o estresse farmacológico com dobutamina houver manutenção dos gradientes transvalvares, ou apenas um

aumento discreto, e a área valvar aumentar com o aumento do volume sistólico, a EAo não deve ser importante<sup>5,15</sup>, e a disfunção ventricular ser devida a outra doença.

A ecocardiografia com dobutamina em doses baixas também ajuda, nestes pacientes, determinar se o VE tem reserva contrátil, definida por aumento de pelo menos 20% no volume sistólico ejetado<sup>16-18</sup>, ou da fração de ejeção. Nestes pacientes com disfunção ventricular esquerda e EAo importante, a ausência de reserva contrátil implica em mal prognóstico no longo prazo com alta mortalidade tanto com cirurgia como com tratamento clínico<sup>14</sup>.

### **Baixo fluxo, baixo gradiente com fração de ejeção do ventrículo esquerdo preservada**

A EAo importante com baixo fluxo e baixo gradiente, apesar de fração de ejeção do VE preservada, também é conhecida como EAo com baixo fluxo, baixo gradiente paradoxal<sup>15</sup>. Os pacientes com EA importante em situação de baixo fluxo e baixo gradiente apresentam área valvar com redução importante ( $< 0,8 \text{ cm}^2$ ), sem elevação do gradiente sistólico transvalvar em mesmo nível (gradiente sistólico médio  $< 40 \text{ mmHg}$ )<sup>9,15</sup>. Esta situação representa de 10% a 25% dos pacientes com EAo importante<sup>17</sup>. Estes pacientes parecem ter prognóstico pior do que aqueles com EAo importante e gradiente sistólico médio  $\geq 40 \text{ mmHg}$ <sup>19</sup>.

A fisiopatologia desta condição é semelhante à das cardiomiopatias restritivas. Parece haver diminuição do volume sistólico ejetado por comprometimento do enchimento ventricular esquerdo durante a diástole<sup>1,9</sup>. Nestes pacientes, embora a fração de ejeção do VE seja preservada, os estudos que avaliaram a deformação miocárdica (*strain* - um marcador mais precoce de disfunção sistólica) demonstraram que, na realidade, pode haver disfunção sistólica do VE<sup>20-22</sup>. Outros estudos com ressonância magnética demonstraram fibrose em um ou mais segmentos do VE<sup>23</sup>. A estenose aórtica com baixo fluxo baixo gradiente paradoxal ocorre mais frequentemente em mulheres idosas com baixo índice de massa corporal, com hipertensão arterial e cavidade ventricular esquerda de dimensões pequenas<sup>24</sup>. Conforme mencionado acima neste texto, sempre que houver discrepância entre a área valvar e o gradiente sistólico, é fundamental confirmar as medidas<sup>17</sup>. Embora tenham estudos iniciais, a utilidade da ecocardiografia com dobutamina em baixas doses nos pacientes com EAo com baixo fluxo e baixo gradiente paradoxal e fração de ejeção preservada, ainda não está estabelecida<sup>15</sup>.

### **Outros parâmetros ecocardiográficos**

Com o objetivo de melhorar a avaliação ecocardiográfica da gravidade da EAo, outros parâmetros têm sido estudados, como impedância válvulo-arterial, índice de perda de energia, recuperação do gradiente pressórico, resistência valvar aórtica. No entanto, estes parâmetros são ainda pouco difundidos na prática<sup>7</sup>. Alguns destes parâmetros, em particular a impedância válvulo-arterial, podem auxiliar na caracterização dos pacientes com estenose aórtica de baixo fluxo baixo gradiente e fração de ejeção preservada.

## **TOMOGRAFIA COMPUTADORIZADA**

A tomografia computadorizada pode auxiliar na avaliação da gravidade da estenose aórtica com análise da extensão e intensidade da calcificação da valva<sup>5</sup> que correlaciona com a gravidade ou progressão da estenose<sup>25</sup>. Embora pouco utilizada na prática, ao menos um estudo demonstrou que a tomografia computadorizada pode estimar com boa precisão a área valvar medida por planimetria comparada com a ecocardiografia transesofágica<sup>26</sup>. O método pode também ser usado para rastreamento de doença arterial coronariana em pacientes com estenose aórtica com indicação de tratamento cirúrgico e risco baixo ou intermediário de doença<sup>6</sup>. Enquanto o papel da tomografia é limitado na avaliação de gravidade da EAo, sua importância na avaliação dos pacientes candidatos ao implante de prótese aórtica via cateter<sup>27</sup> é bem maior, como veremos mais adiante.

## **RESSONÂNCIA MAGNÉTICA CARDÍACA**

A ressonância magnética cardíaca (RMC) permite a estimativa dos gradientes pressóricos entre o VE e a aorta (estimado pela fórmula de Bernoulli, assim como na ecocardiografia) e da área valvar aórtica, pela equação da continuidade ou pela planimetria direta<sup>5</sup>, de forma semelhante à ecocardiografia. A aplicação mais comum da RMC é a quantificação do grau de fibrose miocárdica do VE, parâmetro que tem relação com o prognóstico<sup>28</sup>. Assim, a RMC pode auxiliar na avaliação da gravidade da EAo em pacientes em que a ecocardiografia tenha limitação de imagem<sup>5</sup>.

## **CATETERISMO CARDÍACO**

Atualmente, o principal papel do cateterismo cardíaco em pacientes com estenose aórtica é no rastreamento pré-operatório de doença arterial coronariana nos pacientes com risco moderado ou alto, que inclui os homens com mais de 40 anos e mulheres após a menopausa<sup>6</sup>. A realização de cateterismo cardíaco esquerdo para avaliação hemodinâmica da gravidade da EAo é conduta de exceção, sendo feito apenas nos raros casos em que não é possível definir com segurança a gravidade da doença por exames de imagem não invasivos<sup>5,6</sup>.

## **TESTE ERGOMÉTRICO**

Muitos pacientes com estenose aórtica importante informam que não têm sintomas. Isto, entretanto, pode ser por limitação própria das atividades diárias ou por recusa em informar corretamente os sintomas. Nesta situação, o teste ergométrico pode ser utilizado para desmascarar os sintomas<sup>29</sup>. Além disto, os pacientes que apresentam infradesnívelamento do segmento ST ao esforço ou incapacidade de aumentar a pressão arterial sistólica em mais de 20 mmHg com o esforço apresentam pior prognóstico. Os pacientes que apresentam sintomas durante o exame têm maior probabilidade de se tornarem sintomáticos nas atividades habituais ou em repouso, em até um ano do que aqueles que permaneceram assintomáticos durante o teste<sup>30</sup>.

## PAPEL DOS EXAMES DE IMAGEM NO IMPLANTE DE PRÓTESE AÓRTICA VIA CATETER

O tratamento de pacientes com EAO importante e alto risco cirúrgico mudou bastante com o desenvolvimento do implante de prótese valvar por cateter (TAVR)<sup>25</sup>. Os exames de imagem, como a ecocardiografia, a TC e a RMC, são importantes na avaliação pré-implante não cirúrgico e prótese valvar aórtica<sup>24,28</sup>.

Para a definição do acesso para a TAVR - femoral ou transapical - é importante conhecer a anatomia das artérias do sistema ileofemoral para avaliar a possibilidade de implante por via femoral<sup>27,31</sup>, o que é realizado com mais acurácia pela angiogramia com múltiplos detectores, embora também possa ser realizada por ultrassonografia Doppler convencional ou ultrassonografia intravascular<sup>27</sup>.

Um ponto fundamental para definir a escolha da prótese e seu tamanho é a medida do anel aórtico. Esta medida pode ser obtida pela ecocardiografia transtorácica e transesofágica (bidimensional ou tridimensional), TC por múltiplos detectores e RMC<sup>27</sup>. Outras medidas importantes são da junção sinotubular e da distância dos óstios das coronárias até o anel aórtico<sup>27</sup>. A medida da distância dos óstios das coronárias até o anel aórtico, importante para evitar obstrução de coronária com o implante<sup>32</sup>, é difícil de ser obtida pela ecocardiografia transtorácica, sendo, para isso, necessária a ecocardiografia tridimensional, TC por múltiplos detectores ou RMC<sup>27,33</sup>. Ainda, durante a realização do procedimento, a ecocardiografia transesofágica pode auxiliar no posicionamento correto da prótese<sup>27</sup> e para prever e detectar precocemente insuficiência aórtica<sup>34</sup>.

## REFERÊNCIAS

1. Tandon A, Grayburn PA. Imaging of low-gradient severe aortic stenosis. *JACC Cardiovasc Imaging*. 2013;6(2):184-95. DOI: <http://dx.doi.org/10.1016/j.jcmg.2012.11.005>
2. Otto CM. Valvular stenosis. In: Otto CM, ed. *Textbook of clinical echocardiography*. 5th ed. Philadelphia: Elsevier/Saunders; 2013.
3. Otto CM, Bonow RO. Valvular heart disease. In: Libby P, Bonow RO, Mann DL, Zipes DP, eds. *Braunwald's heart disease: a textbook of cardiovascular medicine*. 9th ed. Philadelphia: Saunders Elsevier; 2011. p.1468-530.
4. Rosenhek R, Binder T, Porenta G, Lang I, Christ G, Schemper M, et al. Predictors of outcome in severe, asymptomatic aortic stenosis. *N Engl J Med*. 2000;343(9):611-7. PMID: 10965007 DOI: <http://dx.doi.org/10.1056/NEJM200008313430903>
5. Tarasoutchi F, Montera MW, Grinberg M, Barbosa MR, Piñeiro DJ, Sánchez CRM, et al; Sociedade Brasileira de Cardiologia. Diretriz brasileira de valvopatias - SBC 2011/ Diretriz Interamericana de Valvopatias - SIAC 2011. *Arq Bras Cardiol*. 2011;97(5 supl. 3):1-67.
6. Nishimura RA, Otto CM, Bonow RO, Carabello BA, Erwin JP 3rd, Guyton RA, et al. 2014 AHA/ACC Guideline for the Management of Patients With Valvular Heart Disease: A Report of the American College of Cardiology/American Heart Association Task Force on Practice Guidelines. *J Am Coll Cardiol*. 2014;63(22):e57-e185.
7. Baumgartner H, Hung J, Bermejo J, Chambers JB, Evangelista A, Griffin BP, et al.; American Society of Echocardiography; European Association of Echocardiography. Echocardiographic assessment of valve stenosis: EAE/ASE recommendations for clinical practice. *J Am Soc Echocardiogr*. 2009;22(1):1-23.
8. Joint Task Force on the Management of Valvular Heart Disease of the European Society of Cardiology (ESC); European Association for Cardio-Thoracic Surgery (EACTS); Vahanian A, Alfieri O, Andreotti F, Antunes MJ, Barón-Esquivias G, Baumgartner H, et al. Guidelines on the management of valvular heart disease (version 2012). *Eur Heart J*. 2012;33(19):2451-96.
9. Dumesnil JG, Pibarot P, Carabello B. Paradoxical low flow and/or low gradient severe aortic stenosis despite preserved left ventricular ejection fraction: implications for diagnosis and treatment. *Eur Heart J*. 2010;31(3):281-9. PMID: 19737801 DOI: <http://dx.doi.org/10.1093/eurheartj/ehp361>
10. Goland S, Trento A, Iida K, Czer LS, De Robertis M, Naqvi TZ, et al. Assessment of aortic stenosis by three-dimensional echocardiography: an accurate and novel approach. *Heart*. 2007;93(7):801-7. PMID: 17488766 DOI: <http://dx.doi.org/10.1136/hrt.2006.110726>
11. Gutiérrez-Chico JL, Zamorano JL, Prieto-Moriche E, Hernández-Antolín RA, Bravo-Amaro M, Pérez de Isla L, et al. Real-time three-dimensional echocardiography in aortic stenosis: a novel, simple, and reliable method to improve accuracy in area calculation. *Eur Heart J*. 2008;29(10):1296-306. DOI: <http://dx.doi.org/10.1093/eurheartj/ehm467>
12. Poh KK, Levine RA, Solis J, Shen L, Flaherty M, Kang YJ, et al. Assessing aortic valve area in aortic stenosis by continuity equation: a novel approach using real-time three-dimensional echocardiography. *Eur Heart J*. 2008;29(20):2526-35. DOI: <http://dx.doi.org/10.1093/eurheartj/ehn022>
13. Carabello BA. Clinical practice. Aortic stenosis. *N Engl J Med*. 2002;346(9):677-82. PMID: 11870246 DOI: <http://dx.doi.org/10.1056/NEJMc010846>
14. Minners J, Allgeier M, Gohlke-Baerwolf C, Kienzle RP, Neumann FJ, Jander N. Inconsistencies of echocardiographic criteria for the grading of aortic valve stenosis. *Eur Heart J*. 2008;29(8):1043-8. DOI: <http://dx.doi.org/10.1093/eurheartj/ehm543>
15. deFilippi CR, Willett DL, Brickner ME, Appleton CP, Yancy CW, Eichhorn EJ, et al. Usefulness of dobutamine echocardiography in distinguishing severe from nonsevere valvular aortic stenosis in patients with depressed left ventricular function and low transvalvular gradients. *Am J Cardiol*. 1995;75(2):191-4. PMID: 7810504 DOI: [http://dx.doi.org/10.1016/S0002-9149\(00\)80078-8](http://dx.doi.org/10.1016/S0002-9149(00)80078-8)
16. Quere JP, Monin JL, Levy F, Petit H, Baleynaud S, Chauvel C, et al. Influence of preoperative left ventricular contractile reserve on postoperative ejection fraction in low-gradient aortic stenosis. *Circulation*. 2006;113(14):1738-44. DOI: <http://dx.doi.org/10.1161/CIRCULATIONAHA.105.568824>
17. Pibarot P, Dumesnil JG. Low-flow, low-gradient aortic stenosis with normal and depressed left ventricular ejection fraction. *J Am Coll Cardiol*. 2012;60(19):1845-53. DOI: <http://dx.doi.org/10.1016/j.jacc.2012.06.051>
18. Monin JL, Quéré JP, Monchi M, Petit H, Baleynaud S, Chauvel C, et al. Low-gradient aortic stenosis: operative risk stratification and predictors for long-term outcome: a multicenter study using dobutamine stress hemodynamics. *Circulation*. 2003;108(3):319-24. PMID: 12835219 DOI: <http://dx.doi.org/10.1161/01.CIR.0000079171.43055.46>
19. Clavel MA, Dumesnil JG, Capoulade R, Mathieu P, Sénéchal M, Pibarot P. Outcome of patients with aortic stenosis, small valve area, and low-flow, low-gradient despite preserved left ventricular ejection fraction. *J Am Coll Cardiol*. 2012;60(14):1259-67. DOI: <http://dx.doi.org/10.1016/j.jacc.2011.12.054>
20. Lancellotti P, Magne J, Donal E, Davin L, O'Connor K, Rosca M, et al. Clinical outcome in asymptomatic severe aortic stenosis: insights from the new proposed aortic stenosis grading classification. *J Am Coll Cardiol*. 2012;59(3):235-43. DOI: <http://dx.doi.org/10.1016/j.jacc.2011.08.072>
21. Adda J, Mielot C, Giorgi R, Cransac F, Zirphile X, Donal E, et al. Low-flow, low-gradient severe aortic stenosis despite normal ejection fraction is associated with severe left ventricular dysfunction as assessed by speckle-tracking echocardiography: a multicenter study. *Circ Cardiovasc Imaging*. 2012;5(1):27-35. DOI: <http://dx.doi.org/10.1161/CIRCIMAGING.111.967554>

22. Delgado V, Tops LF, van Bommel RJ, van der Kley F, Marsan NA, Klautz RJ, et al. Strain analysis in patients with severe aortic stenosis and preserved left ventricular ejection fraction undergoing surgical valve replacement. *Eur Heart J*. 2009;30(24):3037-47. DOI: <http://dx.doi.org/10.1093/eurheartj/ehp351>
23. Herrmann S, Störk S, Niemann M, Lange V, Strotmann JM, Frantz S, et al. Low-gradient aortic valve stenosis myocardial fibrosis and its influence on function and outcome. *J Am Coll Cardiol*. 2011;58(4):402-12. DOI: <http://dx.doi.org/10.1016/j.jacc.2011.02.059>
24. Hachicha Z, Dusmenil JG, Bogaty P, Pibarot P. Paradoxical low-flow, low-gradient severe aortic stenosis despite preserved ejection fraction is associated with higher afterload and reduced survival. *Circulation*. 2007;115(22):2856-64. DOI: <http://dx.doi.org/10.1161/CIRCULATIONAHA.106.668681>
25. LaBounty TM, Sundaram B, Agarwal P, Armstrong WA, Kazerooni EA, Yamada E. Aortic valve area on 64-MDCT correlates with transthoracic echocardiography in aortic stenosis. *AJR Am J Roentgenol*. 2008;191(6):1652-8. PMID: 19020232 DOI: <http://dx.doi.org/10.2214/AJR.07.3703>
26. Cuffe C, Serfaty JM, Cimadevilla C, Laissy JP, Himbert D, Tubach F, et al. Measurement of aortic valve calcification using multislice computed tomography: correlation with haemodynamic severity of aortic stenosis and clinical implication for patients with low ejection fraction. *Heart*. 2011;97(9):721-6. PMID: 20720250 DOI: <http://dx.doi.org/10.1136/hrt.2010.198853>
27. Bloomfield GS, Gillam LD, Hahn RT, Kapadia S, Leipsic J, Lerakis S, et al. A practical guide to multimodality imaging of transcatheter aortic valve replacement. *JACC Cardiovasc Imaging*. 2012;5(4):441-55. DOI: <http://dx.doi.org/10.1016/j.jcmg.2011.12.013>
28. Azevedo CF, Nigri M, Higuchi ML, Pomerantzeff PM, Spina GS, Sampaio RO, et al. Prognostic significance of myocardial fibrosis quantification by histopathology and magnetic resonance imaging in patients with severe aortic valve disease. *J Am Coll Cardiol*. 2010;56(4):278-87. DOI: <http://dx.doi.org/10.1016/j.jacc.2009.12.074>
29. Amato MC, Moffa PJ, Werner KE, Ramirez JA. Treatment decision in asymptomatic aortic valve stenosis: role of exercise testing. *Heart*. 2001;86(4):381-6. PMID: 11559673 DOI: <http://dx.doi.org/10.1136/heart.86.4.381>
30. Das P, Rimington H, Chambers J. Exercise testing to stratify risk in aortic stenosis. *Eur Heart J*. 2005;26(13):1309-13. DOI: <http://dx.doi.org/10.1093/eurheartj/ehi250>
31. Toggweiler S, Gurvitch R, Leipsic J, Wood DA, Willson AB, Binder RK, et al. Percutaneous aortic valve replacement: vascular outcomes with a fully percutaneous procedure. *J Am Coll Cardiol*. 2012;59(2):113-8. DOI: <http://dx.doi.org/10.1016/j.jacc.2011.08.069>
32. Masson JB, Kovac J, Schuler G, Ye J, Cheung A, Kapadia S, et al. Transcatheter aortic valve implantation: review of the nature, management, and avoidance of procedural complications. *JACC Cardiovasc Interv*. 2009;2(9):811-20. DOI: <http://dx.doi.org/10.1016/j.jcin.2009.07.005>
33. Messika-Zeitoun D, Serfaty JM, Brochet E, Ducrocq G, Lepage L, Detaint D, et al. Multimodal assessment of the aortic annulus diameter: implications for transcatheter aortic valve implantation. *J Am Coll Cardiol*. 2010;55(3):186-94. PMID: 20117398 DOI: <http://dx.doi.org/10.1016/j.jacc.2009.06.063>
34. Koos R, Mahnken AH, Dohmen G, Brehmer K, Günther RW, Autschbach R, et al. Association of aortic valve calcification severity with the degree of aortic regurgitation after transcatheter aortic valve implantation. *Int J Cardiol*. 2011;150(2):142-5. PMID: 20350770 DOI: <http://dx.doi.org/10.1016/j.ijcard.2010.03.004>