

DISSECÇÃO DA AORTA: MANEJO CLÍNICO E CIRÚRGICO

AORTIC DISSECTION: CLINICAL AND SURGICAL MANAGEMENT

RESUMO

A dissecção da aorta é uma condição grave cujo diagnóstico preciso precoce é fundamental para a sobrevivência dos pacientes. Dentro do contexto da dor torácica aguda no setor de emergência, seu diagnóstico pode passar despercebido, o que exige um alto índice de suspeição para ser realizado em tempo hábil. A disponibilidade dos métodos de imagem têm contribuído para a prontidão desse diagnóstico. Os objetivos iniciais do tratamento consistem no controle da dor e da pressão arterial através, principalmente, do uso de betabloqueadores endovenosos. Tais medidas diminuem o *stress* na parede da aorta, minimizando a propagação da delaminação. A identificação da localização do segmento de aorta dissecado é crucial, pois impacta no tratamento e no prognóstico. Pacientes com dissecção tipo B de Stanford e sem complicações podem receber tratamento medicamentoso exclusivo, enquanto que a dissecção aguda tipo A de Stanford é uma emergência cirúrgica. Em relação à cirurgia, têm-se discutido o benefício da técnica do *Frozen Elephant Trunk*, a qual corrige uma maior extensão de aorta comprometida, podendo beneficiar pacientes com isquemia distal, apesar de apresentar maior complexidade e aumentar o risco de complicações neurológicas. Para as dissecções tipo B, o reparo endovascular tem sido amplamente utilizado e vários especialistas têm sugerido essa abordagem também para os casos não complicados, pois estudos recentes descrevem a influência do tratamento no remodelamento aórtico e, conseqüentemente, na sobrevivência.

Descritores: Aneurisma dissecante; Aorta; Doenças da Aorta.

ABSTRACT

Aortic dissection is a dramatic condition whose early accurate diagnosis is fundamental for patient survival. Within the context of acute chest pain in the emergency room, its diagnosis can be overlooked, requiring a high level of suspicion to be performed in a timely manner. The availability of imaging methods has contributed to a faster diagnosis. The initial management goal is to control pain and blood pressure, mainly through the use of intravenous beta-blockers. This strategy decreases shear stress on the aortic wall, minimizing the progression of delamination. Identifying the location of the dissected aortic segment is crucial, as this will impact on the treatment and prognosis. Patients with uncomplicated Stanford type B dissection may receive pharmaceutical treatment alone, while acute type A dissection is a surgical emergency. In relation to surgery, the benefit of the "Frozen Elephant Trunk" technique has been discussed, which corrects a greater area of compromised aorta and may benefit patients with distal ischemia, despite adding greater complexity and increasing the risk of neurological complications. For type B dissections, endovascular repair has been widely used, and several experts have also suggested this approach for uncomplicated cases, as recent studies have described the influence of the treatment on aortic remodeling and consequently, on survival.

Keywords: Aneurysm, Dissecting; Aorta; Aortic Diseases

Fabício José Dinato¹
Ricardo Ribeiro Dias¹
Ludhmila Abrahão Hajjar¹

1. Instituto do Coração do Hospital das Clínicas da Faculdade de Medicina da Universidade de São Paulo (InCor-HCFMUSP), São Paulo, SP, Brasil.

Correspondência:
Fabício José Dinato
Av. Dr. Enéas de Carvalho Aguiar, nº44, 2º andar, Bloco II, sala 13, Cerqueira Cesar. São Paulo, SP, Brasil. 05403-900.
fabriciodinato@incor.usp.br

Recebido em 11/06/2018,
Aceito em 19/08/2018

INTRODUÇÃO

A dissecção da aorta é uma condição potencialmente catastrófica cujo diagnóstico acurado e o tratamento precoce e eficaz são fundamentais para a sobrevivência dos pacientes.

A dissecção clássica da aorta pode ser definida como a delaminação de sua camada média ocasionada pelo influxo de sangue através de um orifício de entrada na camada íntima,

criando uma falsa luz de extensão variada ao longo do vaso. Outras entidades com características clínicas semelhantes à dissecção clássica, também responsáveis por síndromes aórticas agudas, são o hematoma intramural e a úlcera penetrante da aorta. Estas condições são denominadas dissecção atípicas da aorta e também podem apresentar desfechos fatais se não devidamente diagnosticadas e tratadas.

O Registro Internacional de Dissecção Aguda da Aorta - *International Registry of Acute Aortic Dissection (IRAD)*, demonstrou que apesar dos avanços na propedêutica da dissecção da aorta, a mortalidade relacionada à doença continua alta, entre 25 e 30%, em se tratando do evento agudo.¹ A morte associada à dissecção pode ser ocasionada pela ruptura do vaso para dentro do saco pericárdico provocando tamponamento cardíaco, por ruptura para outras cavidades (tórax, retroperitônio), pela insuficiência aórtica aguda quando acomete o aparelho valvar aórtico, por obstrução do óstio coronariano ou por isquemia de órgão-alvo devido obstrução de ramo da aorta. Por isso, é imperativo o alto índice de suspeição no contexto do atendimento das emergências cardiovasculares.

CLASSIFICAÇÃO

A classificação acurada da dissecção da aorta é de extrema importância para a definição da estratégia de tratamento e do prognóstico. Considerando o tempo de apresentação dos sintomas, a dissecção é definida como aguda quando o período de início da dor for menor ou igual há 14 dias; e crônica quando o primeiro sintoma ocorreu há mais de 14 dias, sendo que as complicações fatais da doença ocorrem com mais frequência nas primeiras horas ou dias.

As duas principais classificações anatômicas utilizadas são a classificação de Stanford e a de DeBakey.² A classificação de Stanford define como dissecção tipo A aquela que acomete a aorta ascendente, independentemente do local do orifício de entrada e da extensão distal da aorta comprometida. Aquelas que se iniciam após a artéria subclávia esquerda são definidas como tipo B. Já a classificação de DeBakey categoriza as dissecções de acordo com o segmento da aorta comprometido e sua extensão. No tipo I, a ruptura intimal se localiza na aorta ascendente e a delaminação se propaga distalmente até pelo menos o arco aórtico. O tipo II é definido quando a dissecção se origina e fica restrita à aorta ascendente. No tipo III, a dissecção inicia-se na aorta descendente e se propaga distalmente. As dissecções atípicas da aorta também podem ser classificadas de maneira similar. A Figura 1 ilustra as duas classificações de dissecção da aorta.

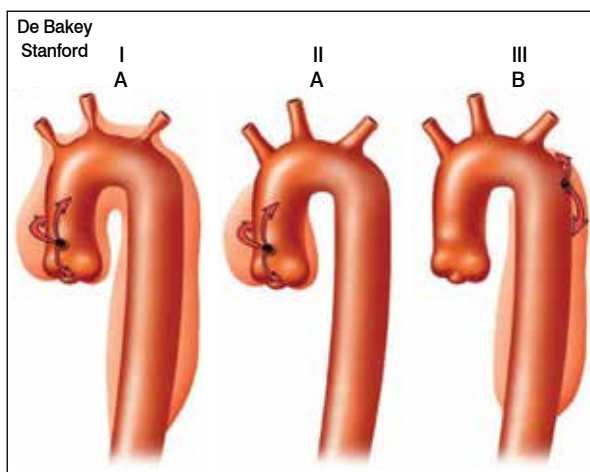


Figura 1. Classificações para dissecção da aorta torácica.

EPIDEMIOLOGIA

A incidência de dissecção aguda da aorta na população geral é estimada em 2,6 a 3,5 casos para cada 100.000 pessoas/ano.³ Revisão de 464 pacientes do IRAD relata uma idade média na apresentação clínica de 63 anos, com predominância significativa do sexo masculino (65%).^{1,4}

Com relação ao segmento da aorta acometido, as dissecções da aorta ascendente apresentam quase o dobro da prevalência quando comparada à dissecção da porção descendente da aorta.⁵

ETIOPATOGENIA E FISIOPATOLOGIA

A dissecção da aorta pode ter etiologia degenerativa, estar associada às desordens do colágeno geneticamente mediadas ou estar relacionada a insulto traumático de aceleração e desaceleração, ou de instrumentação iatrogênica.

A necrose cística da camada média é o substrato anatomopatológico comum e é considerada o pré-requisito para a ruptura intimal ou hemorragia da média. 50 a 65% das lesões da íntima são encontradas na aorta ascendente próximas da junção sinotubular.¹

FATORES DE RISCO

A pesquisa das condições de alto risco frequentemente associadas com a dissecção da aorta é de fundamental relevância, pois colabora na rápida identificação dos pacientes com elevada probabilidade de apresentarem a doença.

A hipertensão arterial sistêmica é o principal fator de predisposição para a dissecção aguda da aorta. Segundo revisão do IRAD,¹ 72% dos pacientes apresentavam história de hipertensão. Situações de aumento abrupto da pressão arterial, encontradas em usuários de cocaína ou crack, e durante o levantamento excessivo de peso, têm sido associadas com a ocorrência de dissecção.

Desordens do colágeno geneticamente mediadas, tais como a síndrome de Marfan, Loeys-Dietz e Ehlers-Danlos também representam fatores de risco importantes. Revisão publicada do IRAD demonstrou que a síndrome de Marfan foi encontrada em 50% dos pacientes com menos de 40 anos.⁶

A presença de valva aórtica bivalvulada confere fator de risco para dissecção da aorta e esta predisposição parece refletir uma desordem genética da parede da aorta, a qual acomete principalmente a aorta ascendente e/ou a raiz, mesmo naqueles com funcionamento normal da valva aórtica.⁷ A associação com coarctação de aorta e o arco bovino também podem estar relacionados a risco maior de dissecção.

A presença de aneurisma da aorta prévio também representa fator de risco, sendo o risco de delaminação proporcional ao tamanho do maior diâmetro da aorta. Este risco torna-se mais significativo quando o tamanho do aneurisma da aorta ascendente excede 5,5 cm.⁸

Cirurgia cardíaca prévia, principalmente as relacionadas à valva aórtica ou à aorta propriamente dita, também é fator de risco para dissecção da aorta, assim como a história de cateterismo cardiovascular para exame diagnóstico (cineangiocoronariografia), ou terapêutico (angioplastia coronariana, implante de valva aórtica transcatereter ou tratamento endovascular da aorta).

História familiar de doença da aorta é importante fator predisponente, visto que a etiologia genética não-sindrômica já é bem reconhecida.

Outras condições de risco são a presença de coarctação da aorta, a síndrome de Turner e as doenças inflamatórias cursando com vasculite, mais comumente a arterite de células gigantes e a arterite de Takayasu.⁹

A gestação e o parto são fatores de risco independentes para dissecção da aorta, contudo a presença de outras condições adicionais (síndrome de Marfan, valva aórtica bivalvulada) aumenta a predição do risco.

QUADRO CLÍNICO

Os sintomas e sinais da dissecção aguda da aorta dependem da extensão da dissecção e das estruturas cardiovasculares acometidas. De maneira geral, ela se apresenta com dor torácica anterior de início súbito, intensidade severa, tipo facada ou rasgando, a qual obriga o paciente a procurar assistência médica em minutos ou horas. Nos pacientes com dissecção do tipo B, a dor é relatada com maior frequência no dorso, com possível irradiação para a região torácica ou abdominal.

Quadros assintomáticos com poucas manifestações clínicas existem e em geral estão relacionados com pacientes mais idosos, com história de diabetes ou diagnóstico prévio de aneurisma e que iniciam a apresentação clínica com síncope ou acidente vascular cerebral.¹⁰

O comprometimento da perfusão com isquemia de órgão-alvo é frequentemente encontrado e ocorre devido oclusão ou compressão extrínseca de ramo aórtico pela falsa luz. A presença de fluxo diminuído ou ausente nas artérias periféricas se manifesta clinicamente como déficit ou diminuição de pulso, bem como variação considerável da pressão arterial sistêmica (maior que 20 mmHg), quando comparado com o membro contralateral. Embora seja achado característico, está presente apenas entre 9% a 30% dos casos.¹¹

Apesar da maioria dos pacientes apresentarem-se hipertensos durante o evento agudo, hipotensão com instabilidade hemodinâmica pode ocorrer como resultado de insuficiência aórtica aguda, tamponamento cardíaco, hemorragia, isquemia miocárdica ou da compressão da luz verdadeira do vaso.

A insuficiência valvar aórtica aguda em decorrência da extensão proximal da delaminação é a principal complicação cardíaca da dissecção tipo A.¹² A dilatação da raiz e o desalinhamento ou desabamento dos folhetos da valva são os mecanismos responsáveis pela disfunção valvar, a qual se manifesta como sopro diastólico novo ao exame físico, podendo evoluir até choque cardiogênico. A insuficiência aórtica acomete cerca de 50 a 60% dos pacientes com dissecção da aorta envolvendo a porção ascendente.¹³

Além da insuficiência aórtica, a falência cardíaca pode decorrer de isquemia miocárdica ou tamponamento cardíaco. O insulto isquêmico é explicado pela compressão extrínseca dos óstios coronarianos ou pela propagação da delaminação para seu óstio (até 15% dos casos). O tamponamento cardíaco pode ser ocasionado pela transudação de fluidos oriundos da parede fina da falsa luz ou por ruptura da aorta diretamente no saco pericárdico. O paciente neste caso apresenta-se com instabilidade hemodinâmica, queda da saturação arterial de oxigênio com o decúbito dorsal, queixa-se de dispneia ou desconforto torácico e revela abafamento de bulhas à ausculta.¹⁴

O déficit neurológico pode ocorrer em virtude da má perfusão cerebral ou medular ou da compressão nervosa extrínseca. Síncope ocorre em 5% a 10% dos pacientes e geralmente indica presença de envolvimento dos ramos supraaórticos ou tamponamento cardíaco.¹⁴

DIAGNÓSTICO

O diagnóstico de dissecção da aorta deve ser suscitado através da identificação de sinais e sintomas clínicos de alto risco, o que direcionará para a escolha correta dos exames complementares de imagem, sendo estes obrigatórios para a confirmação do diagnóstico, visto que são capazes de demonstrar a lâmina de dissecção separando a luz verdadeira da luz falsa.

Vários estudos têm sido publicados com o objetivo de identificar características clínicas de alto valor preditivo para o diagnóstico de dissecção de aorta. Rogers e col.¹⁵ publicaram resultados do IRAD e propuseram um escore de risco (*Aortic Dissection Detection Risk Score: ADD-RS*) de alta sensibilidade para a identificação da doença, baseado na presença de um ou mais dos seguintes grupos:

- Condições de alto risco como Síndrome de Marfan, história familiar de doença da aorta, diagnóstico prévio de valvopatia aórtica ou aneurisma da aorta, manipulação prévia da aorta incluindo cirurgia cardíaca.
- História de dor torácica ou abdominal de início abrupto, alta intensidade, descrita como "rasgando".
- Exame físico evidenciando déficit de perfusão como discrepância de pulsos ou pressórica, ou déficit neurológico focal ou sopro aórtico diastólico associado à hipotensão.

A presença de um ou mais marcadores dentro do grupo fornece um escore de um, com o máximo acumulativo de três quando há pelo menos um marcador em cada grupo.

Com relação à utilização de marcadores séricos para a detecção de dissecção da aorta, apenas o D-dímero parece ter utilidade nesse cenário. Entretanto, como trata-se de um indicador não específico de coagulação intravascular, o mesmo pode elevar-se em outras condições (infarto do miocárdio, tromboembolismo pulmonar). De qualquer forma, parece ser uma ferramenta útil para determinar aqueles que não apresentam dissecção. Valor abaixo de 500 ng/mL possui alto valor preditivo para a exclusão do diagnóstico.¹⁶

Visto que o exame clínico e os testes laboratoriais não são suficientes para a completa elucidação diagnóstica, os estudos de imagem são fundamentais para sua confirmação.

A radiografia de tórax pode se apresentar como a primeira pista, com o alargamento de mediastino e a alteração do contorno aórtico sendo as principais alterações observadas, presentes em até 80% dos casos.¹⁷ Contudo, devido a sua limitada sensibilidade, especialmente para as dissecções do tipo B, exames de imagem adicionais são essenciais para a confirmação do diagnóstico.

A angiogramografia de tórax é exame de ampla disponibilidade e deve ser o estudo de escolha para os pacientes hemodinamicamente estáveis. O diagnóstico é realizado basicamente pela demonstração de um *flap* no vaso, separando a luz verdadeira da falsa,¹⁸ além de poder exibir complicações associadas. (Figura 2) A sensibilidade e especificidade relatadas da angiogramografia para o diagnóstico de dissecção aguda da aorta são de 83% a 95% e 87% a 100%, respectivamente.¹⁹ Além do diagnóstico propriamente dito,

a angiotomografia permite avaliação anatômica completa, incluindo potencial comprometimento dos ramos da aorta, fundamentais para o planejamento do tratamento cirúrgico e endovascular. Suas principais desvantagens são o uso de radiação ionizante, a nefrotoxicidade do contraste e sua inabilidade em avaliar a função da valva aórtica.²⁰

A angiorressonância nuclear magnética é alternativa à angiotomografia nos pacientes onde o diagnóstico é suspeitado mais tardiamente, visto que é exame de alta acurácia para o diagnóstico de dissecção da aorta.²¹ Apresenta a vantagem de não expor o paciente à radiação ionizante, nem à administração de contraste iodado. A desvantagem da técnica consiste em sua execução demorada e na sua baixa disponibilidade nos setores de emergência.

Para os pacientes hemodinamicamente instáveis, o exame mais recomendado é o ecocardiograma transesofágico. (Figura 3) Ele possibilita um diagnóstico rápido e pode ser facilmente realizado à beira leito no setor de emergência, apresentando sensibilidade de 98% e especificidade de 63% a 96%.²² Além disso, é capaz de avaliar a função da valva aórtica e a presença de derrame pericárdico. Sua desvantagem é a necessidade de intubação esofágica, a qual pode exigir grau de sedação que pode prejudicar ainda mais o estado hemodinâmico do paciente, além de se tratar de exame operador dependente.

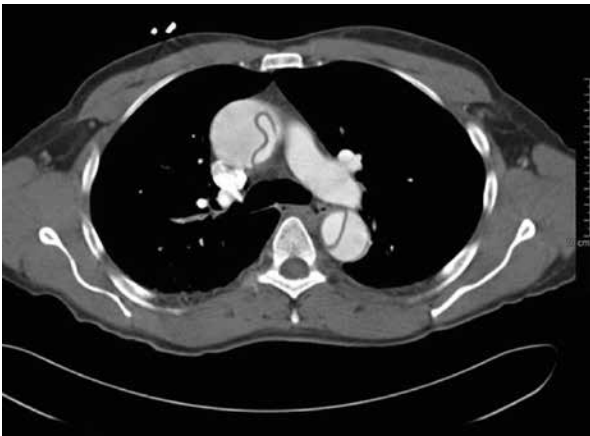

Figura 2. Angiotomografia da aorta torácica demonstrando flap de dissecção na aorta ascendente e descendente (tipo A de Stanford).

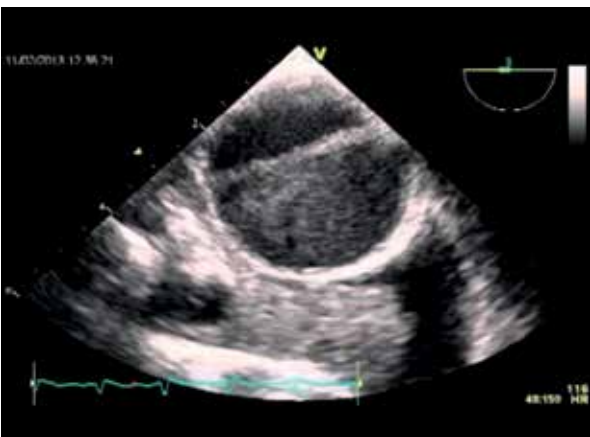

Figura 3. Ecocardiograma transesofágico demonstrando lâmina de dissecção na aorta ascendente.

TRATAMENTO CLÍNICO

O manejo clínico da dissecção aguda da aorta é baseado no controle da dor, da frequência cardíaca e da pressão arterial, visto que tais medidas podem diminuir a velocidade da contração ventricular e o *stress* na parede da aorta, minimizando a tendência de propagação da dissecção.²³

O controle da dor deverá ser realizado com morfina. A redução da pressão arterial sistólica deverá ser iniciada com beta-bloqueadores intravenosos, seguida com vasodilatadores intravenosos se necessário. A pressão arterial sistólica deverá ser reduzida até o menor nível tolerado, geralmente entre 100 a 120 mmHg,²⁴ assim como a frequência cardíaca deverá ser em torno de 60 batimentos por minuto. Para alcançar tais metas, a medicação inicial de escolha é o esmolol em virtude de sua meia-vida curta. O labetalol também pode ser utilizado e é de fácil administração. Diltiazem e verapamil são alternativas para aqueles que não toleram beta-bloqueadores.²⁵

Se apesar do beta-bloqueador, a pressão arterial sistólica permanecer elevada, o nitroprussiato pode ser adicionado, contudo não deverá ser administrado antes do controle da frequência cardíaca, visto que a vasodilatação isolada poderá provocar ativação reflexa do sistema nervoso simpático, resultando em aumento da força de contração ventricular e do *stress* na parede aórtica.²⁶

A rápida identificação da localização do segmento de aorta dissecado é fundamental, e precisa ser determinada simultaneamente ao diagnóstico, visto que impacta no manejo inicial e no prognóstico. Pacientes com dissecção tipo B e sem complicações em órgãos-alvo podem receber tratamento medicamentoso exclusivo, enquanto que a dissecção aguda envolvendo a aorta ascendente (tipo A de Stanford), é uma emergência cirúrgica.²⁷

TRATAMENTO CIRÚRGICO

O tratamento cirúrgico é a abordagem de escolha para as dissecções da aorta ascendente, em função de sua alta mortalidade (1% a 2% por hora nas primeiras 24 a 48 horas).²⁸ Embora a mortalidade operatória ainda seja elevada (7% a 36% nos serviços de referência),²⁹ a sobrevida em um mês é de 10% para o tratamento clínico exclusivo e de 70% para os submetidos à cirurgia. Ainda, pacientes apresentando outras síndromes aórticas agudas acometendo a aorta ascendente, tais como o hematoma intramural e a úlcera penetrante de aorta, também devem ser referenciados para a cirurgia.

O princípio básico da abordagem cirúrgica é o redirecionamento do sangue para a luz verdadeira, o que é conseguido pela excisão do segmento de aorta onde está localizada a lesão intimal, substituindo-o por um enxerto vascular protético.³⁰

Na maioria dos casos de insuficiência da valva aórtica associada à dissecção de aorta, a valva é essencialmente normal, pode ser preservada e a insuficiência é corrigida pela suspensão dos pilares comissurais associada à troca da aorta ascendente.³¹ Naqueles com anormalidades dos folhetos valvares que não podem ser reparadas, a substituição da valva aórtica pode ser necessária.

Na presença de delaminação acometendo seio de Valsalva ou dilatação da raiz da aorta, é preciso realizar a reconstrução da raiz da aorta com a troca da valva aórtica através da utilização de tubo valvulado. Além disso, a abordagem do hemiarco é preconizada pela maioria dos especialistas, visto que possibilita um reparo mais completo e parece não estar associada a aumento da mortalidade operatória.³²

Atualmente, é motivo de debate a extensão distal do reparo da aorta, pois a substituição da aorta ascendente e hemiarco é eficaz em corrigir o orifício de entrada, porém grande extensão de aorta permanece não tratada distalmente, o que pode prejudicar pacientes com complicações isquêmicas viscerais, os quais podem apresentar orifício de reentrada na aorta descendente. Estes pacientes poderiam se beneficiar da técnica do "Frozen Elephant Trunk", baseada na substituição da aorta ascendente e do arco aórtico utilizando enxerto vascular tubular integrado à endoprótese posicionada na aorta descendente. (Figura 4) Apesar de corrigir maior extensão de aorta comprometida em um único tempo cirúrgico, essa técnica acrescenta maior complexidade e risco de complicações neurológicas,³³ devendo ser reservada para os pacientes mais jovens, quando há dilatação ou orifícios de reentrada no arco aórtico ou aorta descendente e quando há suspeita de isquemia distal.³⁴

Também é motivo de controvérsia a indicação de cirurgia para aqueles apresentando déficit neurológico ou coma. Apesar de relacionados à pior prognóstico, recuperação tem sido demonstrada, especialmente naqueles em que o tempo entre o início dos sintomas e a entrada na sala de operação for menor que cinco horas.³⁵ Vale lembrar que apesar da idade maior que setenta anos ser preditora de pior resultado, a idade avançada por si só não deve ser considerada como contra-indicação à cirurgia.³⁶

As dissecções que estão confinadas à aorta descendente (tipo B de Stanford) devem receber inicialmente tratamento medicamentoso exclusivo, sendo o tratamento intervencionista imediato com endoprótese reservado para os que apresentem complicações relacionadas à dissecção (dor ou hipertensão refratárias, rápida expansão da aorta, hemorragia ou ruptura contida, isquemia de órgão distal).^{27,28} Em série do IRAD de 384 pacientes com dissecção do tipo B, manejada com tratamento clínico isolado, foi demonstrada mortalidade intra-hospitalar de 10% para esse grupo de pacientes.³⁷

Dessa forma, o tratamento endovascular ou cirúrgico imediato, deve ser indicado para aqueles que apresentem

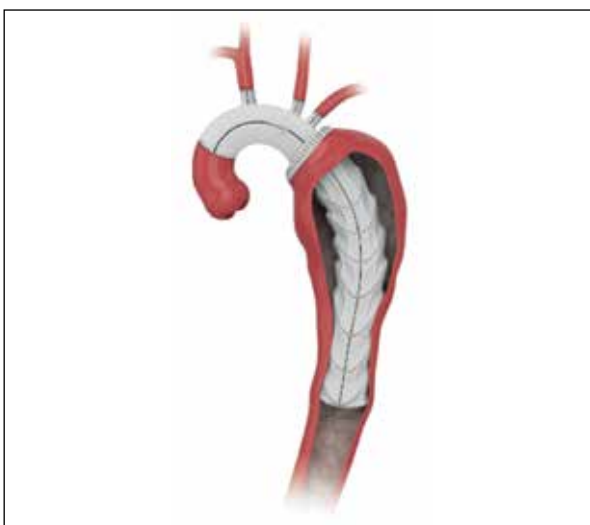


Figura 4. Técnica do Frozen Elephant Trunk onde realiza-se a substituição da aorta ascendente e arco aórtico associada à implante de endoprótese na aorta descendente.

as complicações supracitadas. O reparo endovascular tem sido amplamente utilizado com alternativa à cirurgia aberta convencional para a abordagem da dissecção do tipo B,³⁸ pois possui morbimortalidade significativamente inferior ao tratamento cirúrgico convencional.

O procedimento consiste em revestir a aorta doente com uma endoprótese de tal forma que irá ocluir o orifício de entrada da íntima e ainda expandir a luz verdadeira. (Figura 5) Dessa maneira, ocorre redução do fluxo sanguíneo para a falsa luz, provocando estase, trombose e remodelamento aórtico.³⁹ Este tratamento só pode ser realizado quando existe anatomia favorável, ou seja, acesso vascular periférico de calibre e trajetos adequados para a passagem da endoprótese, além de região da aorta de extensão e diâmetros suficientes para o apoio da mesma.

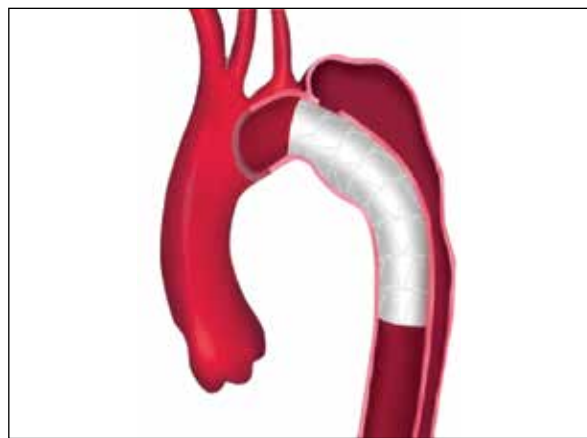


Figura 5. Correção da dissecção de aorta tipo B com endoprótese.

Metanálise de 39 estudos envolvendo 609 pacientes submetidos ao tratamento endovascular da dissecção tipo B publicou o sucesso do procedimento em 98% dos casos, mortalidade intra-hospitalar de 5,2% e taxa de sobrevida de 89% em dois anos de seguimento.⁴⁰

Vários especialistas têm sugerido o tratamento endovascular para os casos de dissecção do tipo B aguda não complicada, pois poderia influenciar no remodelamento aórtico e consequentemente contribuir para melhor evolução tardia desses pacientes.

O estudo INSTEAD (INvestigation of STent grafts in patients with Aortic Dissection) randomizou 140 pacientes com quadro de dissecção tipo B subaguda sem complicações, comparando a estratégia endovascular com a medicamentosa isolada. Após dois anos de seguimento, não demonstrou diferença de sobrevida entre os grupos (89 vs. 96%).⁴¹ Contudo, em cinco anos de seguimento (INSTEAD-XL), o tratamento endovascular associou-se a menor mortalidade relacionada à complicações da aorta quando comparado ao tratamento clínico exclusivo,³⁸ o que sugere que para grupo selecionado de pacientes, o tratamento endovascular na fase aguda pode ser indicado mesmo sem complicação imediata.

CONFLITOS DE INTERESSE

Os autores declaram não possuir conflitos de interesse na realização deste trabalho.

CONTRIBUIÇÕES DOS AUTORES: Cada autor contribuiu individual e significativamente para o desenvolvimento do manuscrito. RRD e LAH contribuíram para o conceito intelectual do estudo. FJD realizou a revisão bibliográfica e contribuiu para a elaboração do manuscrito. RRD e LAH fizeram a revisão crítica do manuscrito.

REFERÊNCIAS

- Hagan PG, Nienaber CA, Isselbacher EM, Bruckman D, Karavite DJ, Russman PL, et al. The International Registry of Acute Aortic Dissection (IRAD): new insights into an old disease. *JAMA*. 2000;283(7):897-903.
- Nienaber CA, Eagle KA. Aortic dissection: new frontiers in diagnosis and management: Part II: therapeutic management and follow-up. *Circulation*. 2003;108(6):772-8.
- Melvinsdottir IH, Lund SH, Agnarsson BA, Sigvaldason K, Gudbjartsson T, Geirsson A. The incidence and mortality of acute thoracic aortic dissection: results from a whole nation study. *Eur J Cardiothorac Surg*. 2016;50(6):1111-17.
- Nienaber CA, Fattori R, Mehta RH, Richartz BM, Evangelista A, Petzsch M, et al. Gender-related differences in acute aortic dissection. *Circulation*. 2004;109(24):3014-21.
- Larson EW, Edwards WD. Risk factors for aortic dissection: a necropsy study of 161 cases. *Am J Cardiol*. 1984;53(6):849-55.
- Januzzi JL, Isselbacher EM, Fattori R, Cooper JV, Smith DE, Fang J, et al. Characterizing the young patient with aortic dissection: results from the International Registry of Aortic Dissection (IRAD). *J Am Coll Cardiol*. 2004;43(4):665-9.
- Nistri S, Sorbo MD, Marin M, Palisi M, Scognamiglio R, Thiene G. Aortic root dilatation in young men with normally functioning bicuspid aortic valves. *Heart*. 1999;82(1):19-22.
- Coady MA, Rizzo JA, Hammond GL, Mandapati D, Darr U, Kopf GS, et al. What is the appropriate size criterion for resection of thoracic aortic aneurysms? *J Thorac Cardiovasc Surg*. 1997;113(3):476-91.
- Barison A, Nugara C, Barletta V, Todiore G, Montebello E, Rossi S, et al. Asymptomatic Takayasu Aortitis Complicated by Type B Dissection. *Circulation*. 2015;132(22):e254-5.
- Park SW, Hutchison S, Mehta RH, Isselbacher EM, Cooper JV, Fang J, et al. Association of painless acute aortic dissection with increased mortality. *Mayo Clin Proc*. 2004;79(10):1252-7.
- Klompas M. Does this patient have an acute thoracic aortic dissection? *Jama*. 2002;287(17):2262-72.
- Movsowitz HD, Levine RA, Hilgenberg AD, Isselbacher EM. Transesophageal echocardiographic description of the mechanisms of aortic regurgitation in acute type A aortic dissection: implications for aortic valve repair. *J Am Coll Cardiol*. 2000; 36(3):884-90.
- Nienaber CA, Eagle KA. Aortic dissection: new frontiers in diagnosis and management Part I: from etiology to diagnostic strategies. *Circulation*. 2003;108(5):628-35.
- Nallamothu BK, Mehta RH, Saint S, Llovet A, Bossone E, Cooper JV, et al. Syncope in acute aortic dissection: diagnostic, prognostic, and clinical implications. *Am J Med*. 2002;113(6):468-71.
- Rogers AM, Hermann LK, Booher AM, Nienaber CA, Williams DM, Kazerooni EA, et al. Sensitivity of the aortic dissection detection risk score, a novel guideline-based tool for identification of acute aortic dissection at initial presentation: results from the international registry of acute aortic dissection. *Circulation*. 2011;123(20):2213-8.
- Suzuki T, Distant A, Zizza A, Trimarchi S, Villani M, Salerno Uriarte JA, et al. Diagnosis of acute aortic dissection by D-dimer: the International Registry of Acute Aortic Dissection Substudy on Biomarkers (IRAD-Bio) experience. *Circulation*. 2009;119(20):2702-7.
- von Kodolitsch Y, Nienaber CA, Dieckmann C, Schwartz AG, Hofmann T, Brekenfeld C, et al. Chest radiography for the diagnosis of acute aortic syndrome. *Am J Med*. 2004;116(2):73-7.
- Sueyoshi E, Nagayama H, Hayashida T, Sakamoto I, Uetani M. Comparison of outcome in aortic dissection with single false lumen versus multiple false lumens: CT assessment. *Radiology*. 2013;267(2):368-75.
- LePage MA, Quint LE, Sonnad SS, Deeb GM, Williams DM. Aortic dissection: CT features that distinguish true lumen from false lumen. *AJR Am J Roentgenol*. 2001;177(1):207-11.
- Vasile N, Mathieu D, Keita K, Lellouche D, Bloch G, Cachera JP. Computed tomography of thoracic aortic dissection: accuracy and pitfalls. *J Comput Assist Tomogr*. 1986;10(2):211-5.
- Freeman LA, Young PM, Foley TA, Williamson EE, Bruce CJ, Greason KL. CT and MRI assessment of the aortic root and ascending aorta. *AJR Am J Roentgenol*. 2013; 200(6):W581-92.
- Moore AG, Eagle KA, Bruckman D, Moon BS, Malouf JF, Fattori R, et al. Choice of computed tomography, transesophageal echocardiography, magnetic resonance imaging, and aortography in acute aortic dissection: International Registry of Acute Aortic Dissection (IRAD). *Am J Cardiol*. 2002;89(10):1235-8.
- Di Eusanio M, Trimarchi S, Patel HJ, Hutchison S, Suzuki T, Peterson MD, et al. Clinical presentation, management, and short-term outcome of patients with type A acute dissection complicated by mesenteric malperfusion: observations from the International Registry of Acute Aortic Dissection. *J Thorac Cardiovasc Surg*. 2013;145(2):385-90.
- Trimarchi S, Eagle KA, Nienaber CA, Pyeritz RE, Jonker FH, Suzuki T, et al. Importance of refractory pain and hypertension in acute type B aortic dissection: insights from the International Registry of Acute Aortic Dissection (IRAD). *Circulation*. 2010;122(13):1283-9.
- Tsai TT, Nienaber CA, Eagle KA. Acute aortic syndromes. *Circulation*. 2005;112(24):3802-13.
- Chan KK, Lai P, Wright JM. First-line beta-blockers versus other antihypertensive medications for chronic type B aortic dissection. *Cochrane Database Syst Rev*. 2014;26(2):CD010426.
- Erbel R, Aboyans V, Boileau C, Bossone E, Bartolomeo RD, Eggebrecht H, et al. 2014 ESC Guidelines on the diagnosis and treatment of aortic diseases: document covering acute and chronic aortic diseases of the thoracic and abdominal aorta of the adult. The Task Force for the Diagnosis and Treatment of Aortic Diseases of the European Society of Cardiology (ESC). *Eur Heart J*. 2014;35(41):2873-926.
- Hiratzka LF, Bakris GL, Beckman JA, Bersin RM, Carr VF, Casey DE Jr, et al. 2010 ACCF/AHA/AATS/ACR/ASA/SCA/SCAI/SIR/STS/SVM guidelines for the diagnosis and management of patients with thoracic aortic disease: a report of the American College of Cardiology Foundation/American Heart Association Task Force on Practice Guidelines, American Association for Thoracic Surgery, American College of Radiology, American

Stroke Association, Society of Cardiovascular Anesthesiologists, Society for Cardiovascular Angiography and Interventions, Society of Interventional Radiology, Society of Thoracic Surgeons, and Society for Vascular Medicine. *Circulation*. 2010;121(13):e266-369.

29. Chiappini B, Schepens M, Tan E, Dell'Amore A, Morshuis W, Dossche K, et al. Early and late outcomes of acute type A aortic dissection: analysis of risk factors in 487 consecutive patients. *Eur Heart J*. 2005;26(2):180-6.
30. De Bakey ME, Cooley DA, Creech O Jr. Surgical considerations of dissecting aneurysm of the aorta. *Ann Surg*. 1955;142(4):586-610.
31. Subramanian S, Leontyev S, Borger MA, Trommer C, Misfeld M, Mohr FW. Valve-sparing root reconstruction does not compromise survival in acute type A aortic dissection. *Ann Thorac Surg*. 2012;94(4):1230-4.
32. Moon MR, Sundt TM 3rd, Pasque MK, Barner HB, Huddleston CB, Damiano RJ, et al. Does the extent of proximal or distal resection influence outcome for type A dissections? *Ann Thorac Surg*. 2001;71(4):1249-50.
33. Leontyev S, Borger MA, Etz CD, Moz M, Seeburger J, Bakhtiary F, et al. Experience with the conventional and frozen elephant trunk techniques: a single-centre study. *Eur J Cardiothorac Surg*. 2013;44(6):1076-82.
34. Tsagakis K, Pacini D, Di Bartolomeo R, Gorlitzer M, Weiss G, Grabenwoger M, et al. Multicenter early experience with extended aortic repair in acute aortic dissection: is simultaneous descending stent grafting justified? *J Thorac Cardiovasc Surg*. 2010;140(6 Suppl):S116-20.
35. Tsukube T, Hayashi T, Kawahira T, Haraguchi T, Matsukawa R, Kozawa S, et al. Neurological outcomes after immediate aortic repair for acute type A aortic dissection complicated by coma. *Circulation*. 2011;124(11 Suppl):S163-7.
36. Trimarchi S, Eagle KA, Nienaber CA, Rampoldi V, Jonker FH, De Vincentiis C, et al. Role of age in acute type A aortic dissection outcome: report from the International Registry of Acute Aortic Dissection (IRAD). *J Thorac Cardiovasc Surg*. 2010;140(4):784-9.
37. Suzuki T, Mehta RH, Ince H, Nagai R, Sakomura Y, Weber F, et al. Clinical profiles and outcomes of acute type B aortic dissection in the current era: lessons from the International Registry of Aortic Dissection (IRAD). *Circulation*. 2003;108(Suppl 1):II312-7.
38. Nienaber CA, Kische S, Rousseau H, Eggebrecht H, Rehders TC, Kundt G, et al. Endovascular repair of type B aortic dissection: long-term results of the randomized investigation of stent grafts in aortic dissection trial. *Circ Cardiovasc Interv*. 2013;6(4):407-16.
39. Nienaber CA, Fattori R, Lund G, Dieckmann C, Wolf W, von Kodolitsch Y, et al. Nonsurgical reconstruction of thoracic aortic dissection by stent-graft placement. *N Engl J Med*. 1999;340(20):1539-45.
40. Eggebrecht H, Nienaber CA, Neuhäuser M, Baumgart D, Kisch S, Schmermund A, et al. Endovascular stent-graft placement in aortic dissection: a meta-analysis. *Eur Heart J*. 2006;27(4):489-98.
41. Nienaber CA, Rousseau H, Eggebrecht H, Kische S, Fattori R, Rehders TC, et al. Randomized comparison of strategies for type B aortic dissection: the INvestigation of STEnt Grafts in Aortic Dissection (INSTEAD) trial. *Circulation*. 2009;120(25):2519-28.