ARTÍCULO DE REVISIÓN 85

Infección neonatal por virus herpes simple

Tamara Fedra Limanski
Pediatra y Dermatóloga Pediatra, Sector Dermatología Pediátrica,
Servicio de Dermatología, Hospital Ramos Mejía
Buenos Aires, Argentina

Resumen

La infección neonatal por virus herpes simple es una enfermedad seria con significativa mortalidad y morbilidad, dado que puede causar enfermedad diseminada, afectar el sistema nervioso central o causar el óbito. La infección es adquirida durante el período intrauterino, el periparto o posnatalmente. En el recién nacido puede aparecer en distintas etapas de la vida, siendo congénita, perinatal o posnatal, con signos y síntomas que varían desde cuadros localizados en la piel y las mucosas hasta casos con compromiso sistémico y neurológico. El diagnóstico se sospecha por la clínica y se confirma con exámenes de laboratorio. El tratamiento consiste en antivirales sistémicos y debe iniciarse precozmente. El conocimiento de esta entidad es importante por las implicancias preventivas, pronósticas y terapéuticas que tiene el diagnóstico temprano para instaurar el tratamiento adecuado con el fin de evitar secuelas.

Palabras clave: herpes simple neonatal; virus herpes simple

Abstract

Neonatal herpes simplex virus infection is a serious illness with significant mortality and morbidity that may cause disseminated disease, central nervous system compromise or be fatal. The infection is acquired during one of three time periods: in utero, peripartum or postnatal. In the newborn it can manifest at different times: congenital, perinatal or postnatal; varying it signs and symptoms from disease limited to the skin and mucosae to cases with systemic and neurological affection. Diagnosis is suspected by clinical presentation and confirmed with laboratory tests. Indicated treatment is parental antiviral drugs and should be started at an early stage. The knowledge of this entity is important because of the preventive, prognostic and therapeutic implications of an early diagnosis, helping to establish the treatment with the purpose of avoiding permanent disabilities.

Key words: herpes simplex virus; neonatal herpes simplex
Key words: deafness; ichthyosis; keratitis; KID

Dermatol Pediatr Latinoam (En línea). 2014; 12 (3): 85-93.

INTRODUCCIÓN

La infección neonatal por el virus herpes simple (VHS) es poco frecuente, pero su incidencia está en aumento a nivel mundial, siendo una importante causa de morbilidad y mortalidad infantil.[1]

Se define como infección neonatal por VHS a aquella que ocurre en los recién nacidos y hasta los 28 días de vida.[2] Debido al desarrollo incompleto del sistema inmune en el neonato, la infección por VHS puede ser diseminada, afectar al sistema nervioso (SNC) o causar el óbito.[3]

Las infecciones neonatales suelen ser el resultado de una infección materna activa, adquirida durante el embarazo.[4] La transmisión puede ocurrir por vía hematógena transplacentaria, durante el parto o en el período posnatal[5], por lo que la infección genital por VHS durante el embarazo representa un riesgo significativo tanto para el feto como para el neonato[3], siendo mayor la tasa de transmisión cuando la madre desarrolla la primoinfección durante el embarazo que durante las recurrencias.

Correspondencia:
Tamara Limanski
Av. Forest 1155, 4° C, CABA, Buenos Aires, Argentina
CP: 1427
E-mail: limans16@gmail.com

Vale destacar que la mayoría de los niños con herpes neonatal nace de mujeres totalmente asintomáticas de herpes genital, tanto durante el embarazo como en el parto, y que tampoco refieren antecedentes de infección herpética personal ni de su pareja.[6]

La infección en el recién nacido puede manifestarse de forma congénita, perinatal o posnatal, con signos y síntomas que varían desde cuadros localizados en la piel y las mucosas hasta casos con compromiso sistémico y neurológico.

El diagnóstico se sospecha por el cuadro clínico y se confirma con los exámenes de laboratorio apropiados. Sin tratamiento, la mortalidad es del 65% y menos del 10% de los neonatos con infección del SNC tendrá un desarrollo normal.[2,7] Por ello, es importante tener siempre presente la entidad dentro de los diagnósticos diferenciales de las enfermedades neonatales, para iniciar un tratamiento empírico hasta obtener los resultados definitivos.

En la presente revisión bibliográfica se analizan los diferentes aspectos de la infección por VHS en los neonatos, haciendo hincapié en las características clínicas, métodos diagnósticos y tratamientos.

DESARROLLO

Etiología

Los VHS son virus ácido desoxirribonucleico (ADN) de doble cadena, relativamente grandes, que pertenecen al grupo herpes. Los ocho miembros de este conjunto tienen una estructura semejante, aunque existe una considerable variación en sus propiedades bioquímicas y en su respuesta a las drogas antivirales.[6,8,9] En el caso de los VHS, se clasifican según sus proteínas de envoltura en tipo 1 (VHS-1) y tipo 2 (VHS-2).[3]

La propiedad más interesante de todos los virus de este grupo es su habilidad para establecer latencia, lo que les permite permanecer en este estado por tiempo variable, con capacidad para reactivarse por mecanismos todavía no bien definidos.[6]

La doble cadena de ADN se localiza dentro de una cápside proteica que le confiere simetría icosaédrica. Esta, a su vez, se encuentra rodeada por el tegumento y por fuera se halla un envoltorio constituido por glucoproteínas, lípidos y poliaminas.[6,8,9]

El ADN del VHS-1 es similar, pero no idéntico al del tipo 2. Existe una considerable superposición de reacciones cruzadas entre ambos, ya que muchos de los polipéptidos específicos de uno tienen relación antigénica con los del otro.[6,8]

Las glucoproteínas median la unión del virus con la célula y despiertan las reacciones del huésped. Se han estudiado 12 glucoproteínas y se las ha designado como B, C, D, E, G, H, I, J, K, L, M y N. La secuencia de aminoácidos de la glucoproteína G codificada por VHS-1 y VHS-2 es lo suficientemente distinta como para generar una respuesta de anticuerpos específicos para cada tipo de virus.[9]

Patogenia

Los VHS-1 y VHS-2 tienen dos propiedades que influyen directamente en la enfermedad humana: la latencia y la neurovirulencia.[9] Ambos son capaces de provocar infecciones genitales y bucofaciales que clínicamente son indistinguibles.

El virus penetra por mucosas o lastimaduras cutáneas y se introduce directamente en el núcleo de la célula huésped, multiplicándose y llevándola a la lisis. Se traslada intraaxonalmente hasta los cuerpos de las neuronas ganglionares y vuelve a existir una emigración centrífuga de viriones infecciosos a lo largo de los nervios sensitivos periféricos, apareciendo lesiones a distancia del sitio del brote inicial.

La multiplicación viral ocurre en un pequeño número de neuronas sensitivas y el genoma viral permanece en estado latente por el resto de la vida del huésped. Una vez resuelta la primoinfección, diversos estímulos, como la luz ultravioleta, el estrés físico o emocional, la fiebre, la inmunodepresión o los traumatismos cutáneos, son capaces de reactivar el virus.[9] Cada reactivación puede ser asintomática o conduciar a una enfermedad sintomática con lesiones.

La neurovirulencia se refiere a la afinidad con la que el VHS es arrastrado y propagado al tejido neuronal. Esto puede causar una enfermedad con profundo compromiso neurológico y secuelas severas.[9]

Históricamente se creyó que el VHS-1 era el responsable de infecciones solo de la boca y la piel, localizadas por encima de la cintura; mientras que el VHS-2 afectaba la zona genital y la piel de la cintura hacia abajo. Si bien aproximadamente el 90% de las infecciones sigue este patrón, los dos tipos de virus pueden afectar cualquier zona.[3]

A su vez, los dos establecen latencia en el ganglio nervioso sacro después de la infección primaria del tracto genital, aunque es mucho más probable que sea el VHS-2 el que se reactive y se manifieste con lesiones mucocutáneas.[10]

Dado que la mayoría de las infecciones genitales

por herpes es transmitida durante períodos asintomáticos de la reactivación viral y la mayoría de las infecciones neonatales por herpes es adquirida por contacto con las secreciones vaginales durante el parto, algunas investigaciones se enfocan en identificar los factores que promueven la reactivación de la latencia.[10]

El riesgo de transmisión es significativamente más alto en las mujeres que adquieren la infección por alguno de los dos tipos de virus durante el embarazo (25 a 50%) que en las que tienen una infección por VHS-2 de larga data y se les reactiva el virus en el tracto genital al término del embarazo (<1%).[2]

El VHS ocasionalmente alcanza al feto por vía ascendente debido a una infección en el tracto genital o transplacentariamente por las vellosidades coriónicas. La infección intrauterina puede causar cataratas, neumonitis, miocarditis, hepatoesplenomegalia, coriorretinitis, encefalitis, anemia hemolítica y retardo mental, cuadro clínico característico del síndrome TORCH.[10]

Epidemiología

La prevalencia de infección neonatal por VHS es variable de país en país y el virus tiene una amplia distribución mundial.[3] El hombre es el único huésped natural.

Los VHS-1 y 2 son patógenos para el feto y el recién nacido. Su transmisión se produce por contacto directo con las secreciones contaminadas.[3] El 70% de los casos de herpes neonatal es causado por el VHS-2, que es inoculado directamente a partir de las secreciones genitales infectadas en el momento del parto.[7,11]

Las infecciones neonatales suelen ser el resultado de una infección materna activa, adquirida durante el embarazo.[4] Las madres pueden no tener síntomas, aunque presenten una infección activa.[11,12]

La infección neonatal ocurre en el 50% de las primoinfecciones y en el 5% de las infecciones recurrentes que se producen en el embarazo.[3,6,11,13] Esto se debe a que la infección primaria usualmente se asocia con títulos altos de excreción del virus y no hay tiempo para que la madre monte una respuesta inmune y transfiera anticuerpos al niño.[7]

Se estima que la infección neonatal por VHS se presenta en el 0,2-5% de los recién nacidos. La forma perinatal es la más frecuente (entre el 80 y el 90%), seguida de la posnatal (10%) y la adquirida intraútero (4%).[4,6,13] En cuanto a las posnatales, estas pueden ser transmitidas por la madre, los familiares o el personal de salud que entran en contacto con el recién nacido.[3,6]

Factores de riesgo

Entre los factores de riesgo para la transmisión del VHS se encuentran:

-La primoinfección materna durante el embarazo
-El parto vaginal
-El aislamiento de VHS en el cérvix
-El tiempo prolongado de ruptura de membranas [7,9]
-El estado materno de anticuerpos
-La integridad de la barrera cutánea (uso de instrumentación)
-El tipo de VHS (1 o 2) [8,9,14]

El riesgo de adquirir VHS neonatal es significativamente más alto con el primer episodio de infección materna si se compara con la infección genital recurrente. Al respecto, Brown *et al.*[15] evaluaron 40.000 embarazadas para valorar el efecto de la serología materna y del nacimiento por cesárea en la transmisión del VHS al neonato. El riesgo identificado fue de un 57% en el primer episodio de la infección, comparado con un 2% en la recurrencia de infección genital por VHS. Además, probaron que el nacimiento por cesárea es efectivo en la prevención de la transmisión del VHS al neonato, aunque existen casos descriptos en niños nacidos por cesárea y que la ruptura prolongada de membranas y la disrupción de la barrera mucocutánea del recién nacido por el uso de instrumental favorece la adquisición de la enfermedad neonatal por VHS.[15]

El herpes neonatal ocurre con menor frecuencia en mujeres con lesiones genitales que en aquellas que tienen infección subclínica. Por ello, en las que se detectan lesiones genitales se indica cesárea.[15]

Existe un alto porcentaje de prematurez en los niños con VHS neonatal en comparación con la población general, así como una asociación con mortalidad y morbilidad significativas. Sin embargo, no se sabe exactamente si es la infección herpética genital materna lo que determina la prematurez o si esta aumenta el riesgo de adquirir la infección por VHS.[8]

A pesar de que las posibilidades de contagio de VHS-1 son menores en mujeres que poseen anticuerpos para VHS-2, se ha documentado que la transmisión de VHS-1 a los neonatos es más alta (independientemente del tipo de infección primaria o recurrente) en comparación con el patrón de transmisión por VHS-2.

Presentaciones clínicas

La distinción entre infección y la enfermedad neonatal por VHS genera discusión. La primera se

define por la presencia de replicación viral sin que el virus no cause enfermedad; mientras que la segunda se desarrolla cuando la replicación viral produce síntomas y signos clínicos. Una vez que el neonato está infectado con VHS, la progresión a la enfermedad es casi segura.[14]

Las manifestaciones clínicas dependen del momento, el tiempo y el lugar de la exposición al VHS. En el caso del recién nacido, pueden aparecer en distintas etapas:[6,11,16]

•***Infección intrauterina o congénita***

Es la menos común (5% de los casos) y la más grave. Puede producirse por una infección ascendente o como consecuencia de una viremia materna, siendo la vía transplacentaria la responsable. De acuerdo con el momento en el que se adquiere la enfermedad, puede llevar a la muerte del feto o a su supervivencia, con secuelas en la piel y el SNC. Las manifestaciones dermatológicas se observan al momento del nacimiento o dentro de las 72 horas de vida, y pueden ser vesículas o cicatrices (similares a las de la aplasia cutis o la epidermólisis ampollar). El compromiso del SNC puede presentarse con microcefalia, hidranencefalia o meningoencefalitis necrosante, mientras que las alteraciones oculares consisten en una coriorretinitis.

•***Infección perinatal***

El contagio en el momento del parto (85-90% de los casos) produce tres formas distintas de herpes neonatal, que se distribuyen proporcionalmente:[1,3,12,16]

1. Enfermedad sistémica (32%)

Los signos característicos suelen presentarse a los 4 o 5 días de vida con agravamiento a los 9 o 10 días. El cuadro clínico es indistinguible del de la sepsis bacteriana, pero afecta particularmente al hígado y las suprarrenales. Puede haber también compromiso de pulmones, laringe, tráquea, tracto gastrointestinal, riñones, bazo, páncreas y corazón,[11] así como es posible el desarrollo de una coagulopatía intravascular diseminada (CID), shock y compromiso neurológico. La encefalitis es un cuadro común en esta forma de infección (60-75% de los niños) y frecuentemente deja secuelas neurológicas. En la piel se manifiesta con vesículas, pero estas pueden estar ausentes en el 20-40% de los casos. Por ello, en todo recién nacido con un cuadro de sepsis, cultivos negativos y falta de respuesta a la antibioticoterapia, debe considerarse el diagnóstico de herpes.

La mortalidad por neumonitis y CID supera el 80%, cuando no son tratados adecuadamente.

2. Enfermedad mucocutánea (35%)

La afectación dermatológica se manifiesta con vesículas umbilicadas agrupadas en racimos sobre una base eritematosa, con contenido seroso o seropurulento (Figuras 1 y 2), a veces con distribución zosteriforme (Figura 3), mientras que otras veces se presenta con áreas denudadas. También pueden verse lesiones localizadas, en cuyo caso un sitio para tener en cuenta es el cuero cabelludo (Figura 4), especialmente donde fue colocado el electrodo para el monitoreo fetal.

Las lesiones oculares más frecuentes en los neonatos son la queratoconjuntivitis, la microftalmia, la

Figura 1. Lesiones vesiculares con contenido purulento, agminadas sobre base eritematosa.
Figura 2A. Lesiones vesiculares en racimos sobre base eritematosa.
Figura 2B. Evolución a las 48 h: vesículas destechadas, algunas con contenido purulento y otras cubiertas por costras serohemáticas.

Figura 2C. Evolución a los 7 días del inicio: la mayoría de las lesiones cubiertas por costras serohemáticas.
Figura 3A. Lesiones herpáticas con localización metámerica. Vesículas con disposición en ramillete sobre base eritematosa.
Figura 3B. Evolución a los 5 días. Lesiones en estadio de costra.

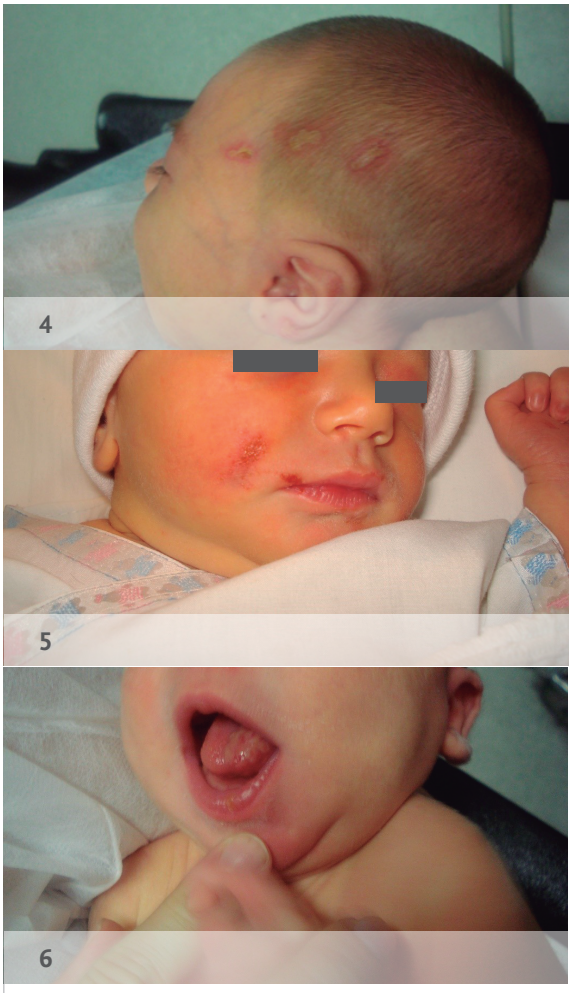

Figura 4. Herpes neonatal: erosiones sobre base eritematosa en cuero cabelludo.
Figura 5. Herpes mucocutáneo. Lesiones vesiculares en ramillete sobre mejilla y labio superior.
Figura 6. Herpes neonatal: ulceraciones en la lengua.

displasia de retina y la coriorretinitis.[16]
Un 10% de los recién nacidos de este grupo tiene lesiones orofaríngeas aisladas (Figuras 5 y 6).
El pronóstico es relativamente bueno[17], pero un 70% de los pacientes, si no es tratado adecuadamente puede evolucionar a la forma sistémica o encefalítica.[6]

3. Encefalitis (33%)

Suele presentarse entre los 16 o 18 días de vida, sola o acompañando a la enfermedad sistémica. Los síntomas son letargia, irritabilidad, convulsiones, inestabilidad térmica, temblores, fontanela elevada y signos piramidales. El 60% aproximadamente de estos niños tiene vesículas en la piel en algún momento de su evolución.

El cultivo del líquido cefalorraquídeo (LCR) es positivo en el 25-40% de los casos y su estudio seriado muestra un aumento progresivo de las proteínas y pleocitosis.
El electroencefalograma (EEG) y la tomografía computada (TC) pueden evidenciar anomalías o ser normales en el recién nacido.
El 50% de estos niños muere si no es tratado y el 50% que sobrevive tiene cierto grado de retardo psicomotor, trastornos del aprendizaje, espasticidad, ceguera y coriorretinitis.

•Infección posnatal

Si se presenta dentro de las dos primeras semanas de vida, debe ser considerada y tratada como enfermedad mucocutánea. Esta forma suele ser provo-

cada por VHS-1, debido al contacto con lesiones orales o cutáneas de los padres, el personal de enfermería u otras personas relacionadas estrecha mente con el recién nacido.

Complicaciones

Los neonatos pretérmino usualmente presentan durante las dos primeras semanas de vida distrés respiratorio y alta incidencia de enfermedad diseminada. La morbilidad del VHS en esta población podría ser atribuida a la relativa inmadurez del sistema inmune.[12]

La mayoría de los neonatos que sobrevive a la encefalitis y a la enfermedad diseminada sufre de problemas significativos en el neurodesarrollo (cuadriplejia espástica, retraso psicomotor, dificultades de aprendizaje y ceguera).

Por otro lado, solo el 2% de los neonatos con infección limitada a la piel, ojos o boca, que recibió terapia con aciclovir endovenoso, tiene secuelas neurológicas a largo plazo.[18]

Diagnóstico

El diagnóstico se sospecha en base al cuadro clínico y se confirma por laboratorio. Las muestras pueden tomarse de las lesiones de la piel o las mucosas. En los neonatos también se puede analizar la sangre, materia fecal, orina, LCR y/o realizar biopsia de tejidos.[6]

•Estudios de laboratorio

Cultivo viral: es el método de elección para las infecciones herpéticas neonatales. El VHS crece rápidamente en una variedad de líneas celulares y los efectos citopáticos característicos pueden observarse a los 2 o 3 días. Este método tiene 100% de sensibilidad y especificidad.[11,14,19]

Citodiagnóstico de Tzanck: es un método rápido de diagnóstico que consiste en destechar una vesícula, tomar el material del fondo con un elemento romo, realizar un extendido en un portaobjetos, teñirlo con Giemsa y luego observarlo en el microscopio óptico. Se busca la presencia de células epiteliales gigantes multinucleadas que contienen inclusiones eosinofílicas intranucleares específicas de la infección por virus del grupo herpes. El inconveniente de este método es que su sensibilidad, comparada con el cultivo viral, oscila entre el 40 y el 60%.[20] Su ventaja está en el diagnóstico rápido en los casos en que es positivo. No permite diferenciar los subtipos virales 1 y 2, ni el virus varicela zoster.[3]

Reacción en cadena de polimerasa (PCR): puede realizarse en muestras de vesículas, sangre y LCR. Ha mejorado la sensibilidad y rapidez diagnóstica y actualmente constituye el método ideal para el diagnóstico y seguimiento de la encefalitis herpética (sensibilidad del 98% en LCR).[6,21]

Inmunofluorescencia directa (IFD): en el presente, junto con la PCR, es la más utilizada. Esta detección antigénica aporta mayor sensibilidad (alrededor del 90%)[11,20], aunque siempre es conveniente reservar material para el cultivo. El material se debe obtener de las vesículas intactas que se destechan para obtener con un hisopo las células epiteliales de la base de la lesión, dado que estas contienen los antígenos virales que serán detectados por los anticuerpos monoclonales fluorescentes. La técnica es de mucha utilidad, ya que permite, por su alta sensibilidad y rapidez, un diagnóstico rápido de la infección.

Pruebas serológicas: no son útiles para el diagnóstico debido a la posibilidad de adquirir IgG maternas, las cuales reflejan infección materna previa.

Histopatología: muestra cambios variables de acuerdo con el tiempo de evolución de la lesión. Puede verse una vesícula intraepidérmica, acantólisis, degeneración reticular y balonizante, y cuerpos de inclusión intranucleares.

Otras pruebas de laboratorio que pueden sugerir infección neonatal herpética incluyen estudios de coagulación alterados, trombocitopenia y transaminasas hepáticas alteradas.

•Otros estudios

Debería solicitarse también electroencefalograma, que tiene anormalidades típicas (descargas focales en el 50% de los casos), y neuroimágenes.[11,16]

Diagnósticos diferenciales

El VHS es uno de los patógenos responsables del síndrome TORCH, una infección materna que afecta al feto en gestación. El acrónimo deriva de sus agentes etiológicos principales: ***T****oxoplasma gondii*, **O**tros (virus hepatitis B y C, *Treponema pallidum*, virus varicela zoster, parvovirus B19, virus de la inmunodeficiencia humana-VIH-), **R**ubéola, **C**itomegalovirus y **H**erpes simple. La infección fetal por estos virus causa manifestaciones clínicas y patológicas similares, como cataratas, neumonitis, miocarditis, hepatoesplenomegalia, coriorretinitis, encefalitis, anemia hemolítica y retardo mental.[10]

La infección neonatal por VHS puede presentarse en más del 25% de los casos de enfermedad diseminada, con signos y síntomas que son indistinguibles de otras etiologías infecciosas que producen sepsis neonatal, como los enterovirus[16] y agentes bacterianos (estreptococo del grupo B, *Listeria monocytogenes*, *Estafilococcus aureus*, *Escherichia coli* y otras bacterias Gram negativas).[8]

Para el diagnóstico de infección por VHS, son claves el rash vesicular (aunque puede estar ausente), la presencia de fiebre y el resultado alterado del LCR.[16] Los cultivos bacterianos son negativos y hay

evidencia de disfunción hepática significativa.[16]
También otros desórdenes cutáneos no infecciosos deben ser considerados, por ejemplo: eritema tóxico, incontinencia *pigmenti*, afta de Bednar[8], aplasia cutis y epidermólisis ampollar.[6]

Tratamiento

El VHS debe ser considerado entre los diagnósticos diferenciales de las enfermedades agudas de los menores de un mes de vida. Si la presentación es compatible con enfermedad por VHS por la aparición de lesiones vesiculares, los recién nacidos deben ser aislados y hay que evaluar de cerca si desarrollan signos de infección sistémica. Además, se deben solicitar laboratorio e instaurar una conducta terapéutica empírica con antivirales.[11,22] Si se demora el inicio del tratamiento, aumentan las posibilidades de que queden secuelas graves, y sin tratamiento, la mortalidad neonatal por VHS es del 65%.[7]

La vidabarina, autorizada para su uso en Estados Unidos en 1977, fue el primer antiviral que demostró eficacia terapéutica, pero debido a la toxicidad asociada con su administración endovenosa su uso fue restringido por la Administración de Alimentos y Drogas (FDA) a los casos de riesgo de vida en infecciones por VHS y varicela zoster.[8]

El aciclovir fue el siguiente tratamiento de elección por su perfil seguro y fácil administración.[8] Es un análogo del nucleósido guanosina, útil en el tratamiento de infecciones provocadas por herpes virus (VHS-1, VHS-2 y varicela zoster) aunque es menos activo en las infecciones por citomegalovirus y virus Epstein Barr. El fármaco ingresa en las células infectadas, donde es fosforilado por la timidina quinasa viral (TK), y por diversos mecanismos es transformado en trifosfato de aciclovir. Este inhibe la polimerasa viral y la replicación del ADN viral. No afecta a las células normales del huésped ni erradica la infección latente. Es una droga bien tolerada y tiene un amplio margen de seguridad. Su biodisponibilidad oral es baja. Se distribuye ampliamente en los líquidos corporales, que incluyen las vesículas cutáneas, el humor acuoso y el LCR y se concentra en la leche materna y la placenta. Su vida media es de unas 2,5 horas en adultos con función renal normal y mayor en neonatos (4 horas), siendo el principal mecanismo de eliminación la excreción renal. Existen presentaciones tópicas, orales e intravenosas.

Las indicaciones terapéuticas son la primoinfección y las infecciones recurrentes por VHS-1 y 2 y en adultos es el herpes zoster. En niños se ha aprobado para el tratamiento de infecciones herpéticas en inmunocomprometidos, de varicela en niños inmunocompetentes, de encefalitis herpética y de infección neonatal por VHS. La conducta terapéutica debe instaurarse precozmente, para conseguir el máximo beneficio de la terapia antiviral. El aciclovir debe iniciarse antes de que la diseminación viral se generalice por todo el cuerpo o la replicación sea significativa en el sistema nervioso central,[22] por lo que se recomienda administrarlo entre las primeras 24-72 horas de iniciados los síntomas. Las dosis dependen del tipo de infección viral y de la inmunidad del paciente.

En el herpes neonatal se indica aciclovir endovenoso, con una dosis recomendada de 60 mg/kg/día, cada 8 horas, durante 21 días en las formas diseminada y encefalítica y durante 14 días en la forma mucocutánea.[1,6,9,11,23] Con esta dosis alta de aciclovir puede detectarse neutropenia con recuentos de neutrófilos por debajo de 1.000/mm^3, por lo que se aconseja monitorizarlo dos veces por semana. Cuando los recuentos de neutrófilos son menores de 500/mm^3, hay que reducir la dosis y/o administrar factor estimulante de colonias.[6,11,17] No se han comunicado otros efectos adversos relacionados con esta droga[23] ni se ha observado una mayor frecuencia de malformaciones congénitas en hijos de madres expuestas a la droga durante el embarazo. En neonatos pretérmino de menos de 34 semanas de gestación, se administran 10 mg/kg/día cada 12 horas, regulando la dosis sobre la base de la suficiencia renal y hepática. Además, la supresión con aciclovir oral durante 6 meses en neonatos que presentaron infección por VHS disminuye las recurrencias en piel[18] y mejora el desarrollo neurológico.[17]

Se han comunicado casos muy aislados de resistencia al aciclovir, pero si sucede puede administrarse foscarnet. Este es un análogo del pirofosfato orgánico que inhibe a la ADN polimerasa del virus herpes o la trancriptasa reversa del VIH. Se utiliza principalmente en forma intravenosa por la baja biodisponibildad oral. Su toxicidad es mayor que la del aciclovir, por lo que debe usarse con mucho criterio. Sus efectos adversos son la nefrotoxicidad que es reversible al suspender la droga y las alteraciones metabólicas (hipocalcemia o hipercalcemia, hipofosfatemia o hiperfosfatemia, hipomagnesemia e hipopotasemia)[6]

Anticuerpos: las opciones terapéuticas futuras para mejorar el manejo de la enfermedad por VHS podrían residir en la inmunoterapia pasiva como un adyuvante de los antivirales. Los neonatos con títulos altos de anticuerpos neutralizantes tienen menos probabilidades de infección por el VHS luego de la exposición perinatal, y si la infección

ocurre, es más probable que la enfermedad sea localizada.[9]

El recuento de anticuerpos anti-VHS presente en la gammaglobulina convencional intravenosa es variable. Por esta razón, su uso no puede ser recomendado en este momento.[9]

Vacunas: se han hecho numerosos esfuerzos para crear una vacuna que prevenga la infección herpética genital, pero hasta el momento todos han fracasado. Si bien una vacuna con subunidad gD del VHS-2 ha sido efectiva para prevenir la infección genital por VHS-1 o 2, los buenos resultados se limitaron solo a las mujeres que eran seronegativas antes de recibir la vacuna. Los últimos estudios establecieron una eficacia del 58% para prevenir la infección genital por VHS-1, pero ninguna para el VHS-2. Actualmente no se dispone de vacunas efectivas para prevenir la primoinfección por VHS-1 y 2.[8,9,24]

Pronóstico

En la era previa a los antivirales, el 85% de los neonatos con enfermedad diseminada y el 50% de los neonatos con enfermedad del SNC fallecían antes de cumplir el año. Actualmente, con el uso de altas dosis de aciclovir, la mortalidad dentro del primer año de vida ha disminuido a 29% para la enfermedad diseminada y a 4% para la enfermedad del SNC. Los factores asociados con la alta mortalidad incluyen letargia y hepatitis severa en neonatos con enfermedad diseminada, y letargia y convulsiones en enfermedad del SNC.[8]

Profilaxis

Todas las personas sexualmente activas deberían ser educadas sobre la naturaleza y los riesgos de las enfermedades de transmisión sexual, incluido el VHS.

Abstenerse de mantener relaciones sexuales o usar preservativos durante el último trimestre podría estar indicado cuando la mujer está en riesgo de adquirir VHS-1 o 2.[2,4,25] Asimismo, se recomienda que las embarazadas con herpes genital recurrente sean evaluadas clínicamente en el parto, indicándoles cesárea si hay signos y síntomas de infección activa, incluidos los pródromos.[7,15,16] Al respecto, se ha probado que esta es efectiva para prevenir la transmisión de VHS al neonato.[8,25]

Las mujeres con infección primaria por VHS en el embarazo, particularmente durante el segundo y el tercer trimestre, deben ser tratadas con terapia antiviral.[7,24] Todavía no hay datos suficientes que justifiquen el uso rutinario de la terapia supresora en las mujeres embarazadas con herpes genital.[24]

La prevención con aciclovir endovenoso ha sido recomendada para neonatos nacidos de parto vaginal o después de ruptura prolongada de membranas en mujeres con el primer episodio de herpes genital durante el parto.[7,14]

La Academia Americana de Pediatría (ASP) recomienda el seguimiento de los neonatos nacidos de madres que han tenido lesiones genitales activas a término del embarazo, con cultivos entre las 12 y 24 horas de vida, junto con la evaluación de los signos de enfermedad para iniciar terapia sistémica.[26]

No hay recomendaciones dirigidas al manejo de neonatos nacidos de mujeres con gingivoestomatitis por VHS. El sentido común aconseja a las madres una correcta higiene de manos, el uso de barbijos descartables y no dar besos al neonato hasta que las lesiones estén secas y cubiertas de costras.[26]

CONCLUSIÓN

Grandes avances se han logrado en los últimos años con respecto al diagnóstico y tratamiento de los neonatos con enfermedad por VHS. Por ello, la enfermedad es poco frecuente, aunque potencialmente severa.

Vale destacar que la infección neonatal por VHS puede adquirirse congénita o perinatalmente, lo que lleva a diferentes manifestaciones clínicas y pronóstico variable. Para la prevención es importante informar a las embarazadas sobre las conductas de riesgo que las exponen a la infección primaria por VHS-1 y VHS-2.

También es necesario evaluar la indicación de cesárea en los casos de infección genital, ya que el contagio en el momento del parto ocurre en un 85-90%.

Los médicos ginecólogos, neonatólogos, pediatras y dermatólogos deben sospechar la infección aun sin manifestaciones clínicas evidentes, dado que una gran parte de los pacientes cursa con cuadros subclínicos, muchas veces sin manifestaciones cutáneas.

La medicación antiviral ha generado cambios drásticos en la morbimortalidad de los neonatos infectados, siendo imprescindible conocer las dosis y tiempos de administración del aciclovir y controlar de cerca la presencia de reacciones adversas.

Finalmente, dado que el VHS tiene la capacidad de

mantener latencia, es importante el seguimiento evolutivo de todos los pacientes, prestando atención a las recurrencias a fin de evitar secuelas del desarrollo en los niños.

REFERENCIAS BIBLIOGRÁFICAS

1. Capretti MG, Marsico C, Lazzarotto T, Gabrielli L, Bagni A, De Angelis M, et al. Herpes simplex virus 1 infection: misleading findings in an infant with disseminated disease. New Microbiol. 2013; 36:307-13.
2. Corey L, Wald A. Maternal and neonatal herpes simplex virus infections. N Engl J Med. 2009; 361:1376-85.
3. Tilli M. Herpes genital y embarazo. J Bras Doenças Sex Transm. 2004; 16:48-52.
4. Delaney S, Gardella C, Darutahayan C, Saracino M, Drolette L, Corey L, et al. A prospective cohort study of partner testing for herpes simplex virus and sexual behavior during pregnancy. J Infect Dis. 2012; 206:486-94.
5. Finger-Jardim F, Teweira LO, de Oliveira GR, Barral MF, da Hora VP, Goncalves CV, et al. Herpes simplex virus: prevalence in placental tissue and incidence in neonatal cord blood samples. J Med Virol. 2014; 86:519-24.
6. Pueyo S. Patología infecciosa En: Larralde M, Abad E, Luna P, eds. Dermatología Pediátrica. Editorial Journal, Buenos Aires, 2010:192-5.
7. Marques A, Straus S. Herpes simplex. En: Wolff K, Goldsmith L, Katz S, Gilchrest B, Paller A, Leffell D, eds. Fitzatrick's Dermatology in General Medicine. Mc Graw Hill, USA; 2008:1873-84.
8. Pinninti SG, Kimberlin DW. Neonatal herpes simplex virus infections. Pediatr Clin N Am. 2013; 60:351-65.
9. Kimberlin DW. Neonatal herpes simplex infection Clin Microbiol. 2004; 17:1-13.
10. Cherpes TL, Mattthews DB, Maryak SA. Neonatal herpes simplex virus infection. Clin Obstet Gynecol. 2012; 55:938-44.
11. Paller A, Mancini A. Cutaneous disorders of the newborn. En: Paller A, Mancini A, eds. Hurwitz Clinical Pediatric Dermatology. W.B. Saunders Company, China; 2006:37-8.
12. O' Riordan DP, Golden WC, Aucott SWW. Herpes simplex virus infections in preterm infants. Pediatrics. 2006; 118: e1612-20.
13. Kropp R, Wong T, Cormier L, Ringrose A, Burton S, Embree JE, et al. Neonatal herpes simplex virus infections in Canada: results of a 3-year national prospective study. Pediatrics. 2006; 117:1955-62.
14. Kimberlin DW, Baley J; Committee on Infectious Diseases; Committee on Fetus and Newborn. Guidance on management of asymptomatic neonates born to women with active genital herpes lesions. Pediatrics. 2013; 131:383-6.
15. Brown ZA, Wald A, Morrow RA, Selke S, Zeh J, Corey L. Effect of serologic status and cesarean delivery on transmission rates of herpes simplex virus from mother to infant. JAMA. 2003; 289:203-9.
16. Simonsen KA, Anderson-Berry AL, Delair SF, Davies HD. Early-onset neonatal sepsis. Clin Microbiol Rev. 2014; 27:21-47.
17. Kimberlin DW, Whitley RJ, Wan W, Powell DA, Storch G, Ahmed A, et al. Oral acyclovir suppression and neurodevelopment after neonatal herpes. New Engl J Med. 2011; 365:1284-92.
18. Fonseca-Aten M, Messina AF, Jafri HS, Sánchez PJ. Herpes simplex virus encephalitis during suppressive therapy with acyclovir in a premature infant. Pediatrics. 2005; 115:804-9.
19. Wauters O, Lebas E, Nikkels AF. Chronic mucocutaneous herpes simplex virus and varicella zoster virus infections. J Am Acad Dermatol. 2012; 66:e217-27.
20. Frisch S, Siegfried EC. The clinical spectrum and therapeutic challenge of eczema herpeticum. Pediatr Dermatol. 2011; 28:46-52.
21. Rojek NW, Norton SA. Diagnosis of neonatal infection with herpes simplex virus. JAMA. 2014; 311:527-8.
22. Kimberlin DW, Lin CY, Jacobs RF, Powell DA, Frenkel LM, Gruber WC, et al. Natural history of neonatal herpes simplex virus infections in the acyclovir era. Pediatrics. 2001; 108:223-9.
23. Kimberlin DW, Lin CY, Jocobs RF, Powell DA, Corey L, Gruber WC, et al. Safety and efficacy of high-dose intravenous acyclovir in the management of neonatal herpes simplex virus infections. Pediatrics. 2001; 108:230-8.
24. Kimberlin DW, Rouse DJ. Clinical practice. Genital herpes. N Engl J Med. 2004; 350:1970-7.
25. Brown Z, Selke S, Zeh J, Kopelman J, Maslow A, Ashley RL, et al. The acquisition of herpes simplex virus during pregnancy. N Engl J Med. 1997; 337:509-15.
26. Healy SA, Mohan KM, Melvin AJ, Wald A. Primary maternal herpes simplex virus-gingivostomatitis during pregnancy and neonatal herpes: case series and literature review. J Pediatr Inf Dis Soc. 2012; 1:299-305.