

¿CUÁL ES SU DIAGNÓSTICO?

LESIÓN MOLDEABLE PREESTERNAL CONGÉNITA EN UN ADOLESCENTE

Congenital malleable presternal lesión in an adolescent

Alejandro Sepúlveda¹, María Angélica Macías², Villarroel José³, Héctor Fuenzalida.⁴

¹ Residente de 2º año de Dermatología y Venerología, Hospital El Pino, Universidad de Santiago de Chile.

² Pediatra, Dermatóloga Pediatra, Tutor Clínico de la Residencia de Dermatología y Venereología, Universidad de Santiago de Chile.

³ Médico interno, Universidad de Santiago de Chile.

⁴ Dermatólogo, Profesor Titular, Jefe de Postgrado de Dermatología y Venereología de la Universidad de Santiago de Chile, Jefe de Servicio de Dermatología, Hospital El Pino, Santiago de Chile.

Contacto del autor: María Angélica Macías

E-mail: Algelmacias22@hotmail.com

Conflictos de interés: los autores declaran que no existen conflictos de interés.

Dermatol Pediatr Latinoam (En línea). 2018; 13 (2): pag: 120 – 129.

¿Cuál es su diagnóstico?

Lesión preesternal en un adolescente

Caso clínico

Paciente masculino de 13 años, que consulta por una lesión en región preesternal presente desde el nacimiento asintomática, la cual ha crecido de forma lenta y progresiva.

Al examen físico, se evidencia un nódulo pre-esternal de 3 x 4 cms, con una zona de piel atrófica central de tono azulado. A la palpación, el nódulo se encuentra circunscrito, asintomático, de consistencia arcillosa y llamativamente moldeable, cambiando su forma según la configuración otorgada por las manos del examinador (Fotos 1, 2, 3 y 4).

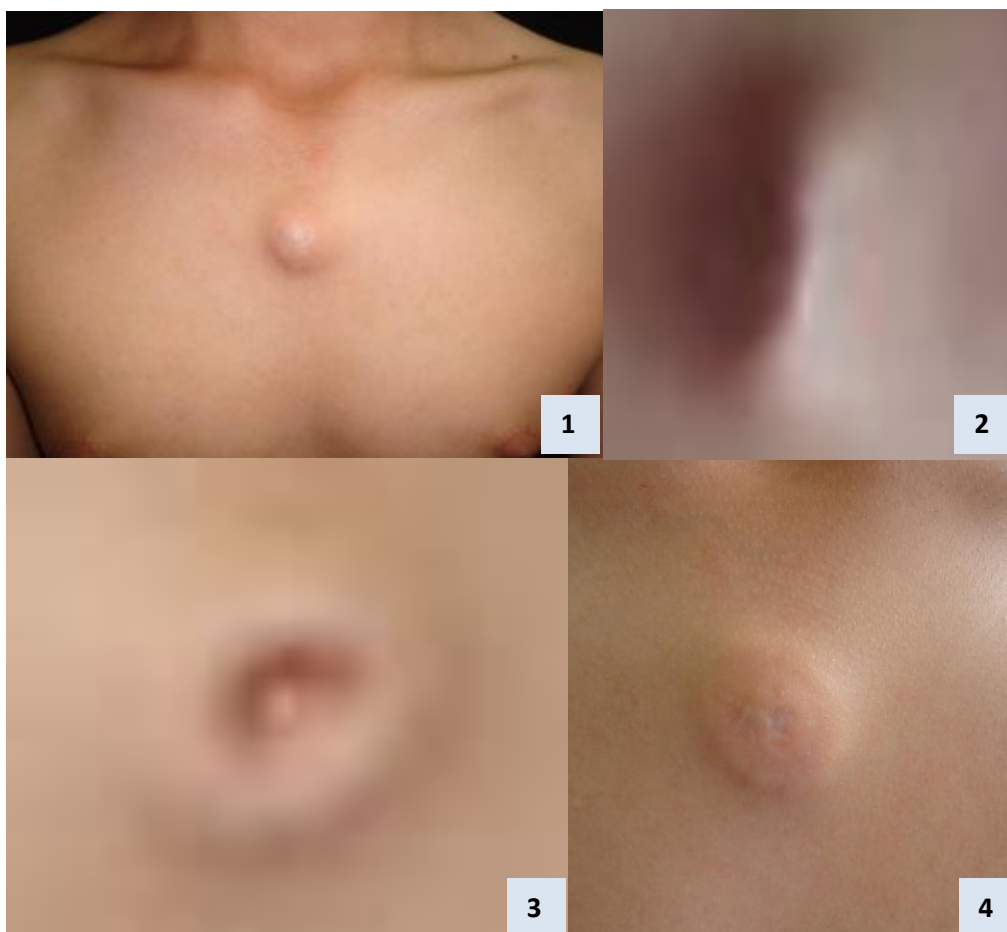
La ecografía de partes blandas revela una lesión subcutánea de ecogenicidad sólida, bien delimitada, homogénea, sin vasos en su periferia con el Doppler, de un tamaño de 3,5 x 4 cm con características de benignidad. Radiografía de tórax dentro de límites normales.

Se realizó resección quirúrgica completa de la lesión quística encapsulada no adherida a planos profundos, con contenido blanco pastoso, inoloro (Foto 5).

El estudio histopatológico reportó una lesión quística recubierta por epitelio escamoso estratificado, queratinizado. La pared, contiene glándulas sudoríparas y folículos pilosos asociados a glándulas sebáceas (Foto 6).

¿Cuál es su diagnóstico?

Lesión preesternal en un adolescente



Fotos 1- 4: Nódulo pre-esternal de 3,5 x 4 cm recubierto por piel normal lisa, de consistencia blanda, elástico, moldeable y fluctuante, con atrofia central e hipopigmentación.

¿Cuál es su diagnóstico?

Lesión preesternal en un adolescente

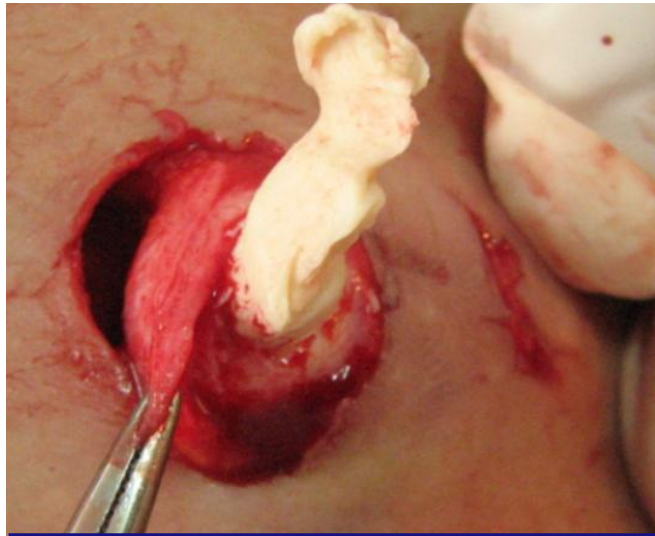

Foto 5: Resección quirúrgica de la lesión quística encapsulada.

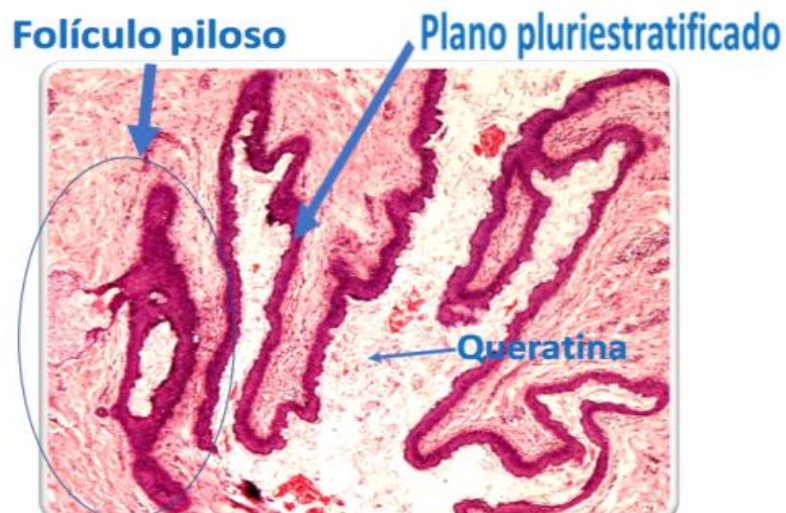


Foto 6: Histopatología: Lesión quística recubierta por epitelio escamoso estratificado, queratinizado. La pared, contiene glándulas sudoríparas y folículos pilosos asociados a glándulas sebáceas.

¿Cuál es su diagnóstico?

Lesión preesternal en un adolescente

Diagnóstico

Quiste Dermoide

Comentarios

El término “quiste dermoide” se ha utilizado para describir tres entidades histológicas: el quiste epidermoide, el quiste dermoide verdadero y el teratoma quístico; todas las anteriores son lesiones quísticas clasificadas en un mismo espectro de alteración del desarrollo embriológico. Si deriva del ectodermo y no hay anexos presentes en la pared, se denomina quiste epidermoide. Cuando los anexos están presentes, hablamos del quiste dermoide verdadero. Si existen estructuras provenientes de las tres capas germinales, se denomina teratoide, ubicándose en los ovarios, mediastino y glándula pineal.

Los quistes dermoides son tumores cutáneos benignos que surgen del secuestro de una porción de ectodermo a través de los puntos de fusión embrionaria siendo así lesiones congénitas, aunque también se describe su presentación adquirida por implantación traumática de la piel. De igual manera, se han reportado casos esporádicos de transmisión hereditaria, aunque este mecanismo no ha sido bien dilucidado.

Las lesiones se presentan como pequeños nódulos subcutáneos de entre 1 y 4 cm de diámetro, de consistencia quística, usualmente solitarios, de crecimiento lento y asintomáticos.

¿Cuál es su diagnóstico?

Lesión preesternal en un adolescente

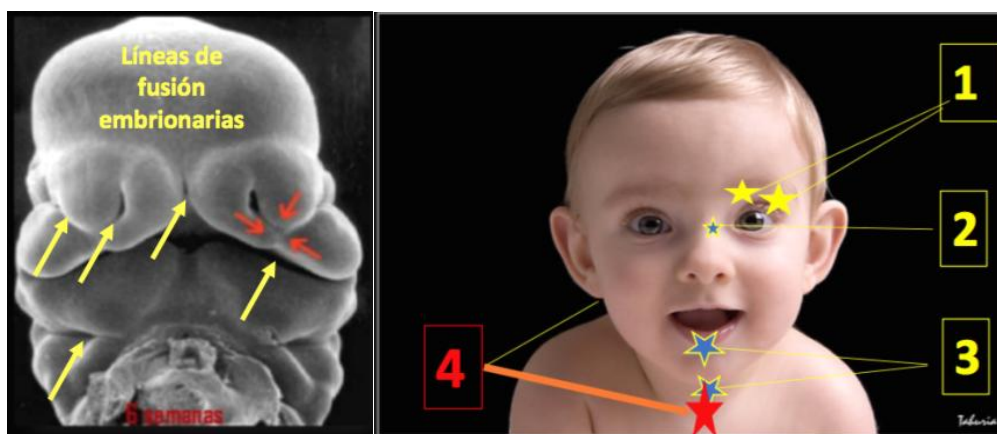
Los quistes dermoides, pueden aparecer en cualquier punto de las líneas de fusión embrionaria de los procesos faciales o a lo largo del eje neural¹, con localizaciones como:

1: Periorbitaria. Es la localización más frecuente, corresponde al 60% de los quistes², estos se ubican principalmente en el extremo lateral de las cejas.

2: Puente nasal

3: Submentoniana, piso de la boca o tirohioideo

4: Tiroideo, suboccipital y supraesternal, este último, como el caso de nuestro paciente.³



¿Cuál es su diagnóstico?

Lesión preesternal en un adolescente

El quiste dermoide está presente desde el nacimiento, pero puede no ser evidente hasta años después tras su crecimiento. No tiene predilección de género ni raza. En niños, corresponde al tumor de órbita más común. Vittore Cen 1998, reportaron un 11% de prevalencia de quistes dermoides en 191 niños tratados por fístulas y quistes congénitos en el cuello.³

Un estudio chileno mostró que, de los tumores de piel y tejido celular subcutáneo en 193 niños ocupó el segundo lugar, luego de los hemangiomas se encontraron los quistes dermoides y epidérmicos con una 13% de prevalencia.⁹

El caso presentado corresponde a la categoría 4, en el sitio de unión de los planos ventrales medios y corresponde al 5-15 % de los casos.³ Específicamente, la localización pre-esternal es bastante infrecuente ya que se han reportado menos de 10 casos en la literatura.³⁻⁷

La depresión central de tono azulado correspondiente al ostium, es una característica ya descrita en un caso similar.⁴ Sin embargo, la consistencia arcillosa y la llamativa propiedad moldeable de la lesión “recordando el moldeamiento de figuras en plastilina”, no ha sido reportada anteriormente.

El diagnóstico diferencial, se debe realizar con otras lesiones quísticas congénitas de la línea media, tales como el quiste del ducto tirogloso, que corresponde al quiste más frecuente de cabeza y cuello después de los odontogénicos, ubicándose un 75% de los casos en la línea media³; el quiste epidermoide (no suele ubicarse en la línea media), el quiste tímico (es multilocular) y el quiste broncogénico.

¿Cuál es su diagnóstico?

Lesión preesternal en un adolescente

Dada la ubicación preesternal, también es importante considerar al condrosarcoma, el cual es el tumor óseo que más comúnmente compromete esternón.¹⁰

El diagnóstico confirmatorio se realiza mediante estudio histopatológico. La pared del quiste dermoide reproduce las características de la piel normal: un epitelio estratificado escamoso queratinizado que incluye las estructuras anexiales maduras. La cavidad contiene queratina y lípidos.⁴

Es muy importante documentar previamente con imágenes para evaluar la extensión al periostio o a otras estructuras adyacentes. El manejo de elección es quirúrgico. Se debe realizar la resección completa de la cápsula para evitar las recurrencias. A pesar de ser asintomáticos, se recomienda su extracción para confirmar el diagnóstico, prevenir posibles infecciones y por motivos estéticos.⁸

Conclusión

En general, el quiste dermoide es de muy buen pronóstico. Cuando son muy grandes, pueden ocasionar cambios óseos debido a la compresión extrínseca, ocasionando resorción ósea. Sin embargo, donde más sucede esto, es en la órbita y las falanges. La transformación maligna a carcinoma escamocelular se ha descrito únicamente en quiste dermoide sublingual.⁸

¿Cuál es su diagnóstico?**Lesión preesternal en un adolescente**

Bibliografía

1. Drolet B. Cutaneous signs of neural tube dysraphism. *Pediatr Clin of North Am.* 2000; 47(4):813-823.
2. Pryor S, Lewis J, Weaver A, Orvidas L. Pediatric dermoid cysts of the head and neck. *Otolaryngology-Head and Neck Surgery.* 2005; 132(6):938-942.
3. Vittore C, Goldberg K, McClatchey K, Hotaling A. Cystic mass at the suprasternal notch of a newborn: congenital suprasternal dermoid cyst. *Pediatr Radiol.* 1998; 28(12):984-986.
4. Larralde M, Moya A, Abad M, Luna P, Heinen F, Casas G. Subcutaneous midline suprasternal mass in a ten-month-old girl [Internet]. *Escholarship.org.* 2018 [cited 20 March 2018]. Available from: <https://escholarship.org/uc/item/4tc9658p>
5. Yilmaz M, Vayvada H, Demirdöver C. Dermoid Cyst at the Suprasternal Notch. *Ann Plast Surg.* 2000; 45(3):343.
6. Vurdem U, Savranlar A, Kose O, Tekin Y. Suprasternal DermoidCyst; A Case Report. *ErciyestıpDergisi/Erciyes Medical Journal.* 2012; 34(4):194-196.
7. Zhang XY, Ishihara T, Ono T. Dermoid cyst at the suprasternal notch: an adult case. *Scand J Plast ReconstrSurg Hand Surg* 2005; 39(1):57-9.
8. Devine J, Jones D. Carcinomatous transformation of a sublingual dermoid cyst. A case report. *International Journalof Oral and Maxillo facial Surgery.* 2000; 29(2):126-127.

¿Cuál es su diagnóstico?

Lesión preesternal en un adolescente

9. Espinoza J. Tumores y malformaciones tumorales de los niños. Rev chil pediatr. 1957; 28(5).
10. Shah S, Stayer S, Hicks M, Brandt M. Suprasternal bronchogenic cyst. Pediatr Surg. 2008; 43(11):2115-2117.