

Anomalías de inserción placentaria: diagnóstico y tratamiento oportuno

Placental insertion anomalies: timely diagnosis and treatment

Christian Daniel Dávalos Villaverde¹ 

¹Universidad Nacional de Itapuá, Curso de postgrado de especialización en Ginecología y Obstetricia, sede Centro Médico Nacional- Hospital Nacional. Itauguá, Paraguay.

El parto por cesárea produce una falla en la reconstitución del endometrio- miometrio en un siguiente embarazo asociándose a mayor riesgo de complicaciones..., incrementando la morbilidad y mortalidad por hemorragia⁽¹⁾.

Los factores de riesgos principales para el desarrollo de anomalías de inserciones placentarias como cesáreas anteriores y la placenta previa están en aumento.

La Organización Mundial de la Salud recomienda que los alumbramientos por cesáreas no excedan el 15 %. En Paraguay la proporción de partos por cesáreas asciende a más del 40 %^(2, 3).

Paciente de 34 años, gestante de 34 semanas. Doble cesárea anterior con estudio ecográfico previo (Fig.1) con informe de signos indirectos de asfetismo placentario, sin estudio de Resonancia Magnética Nuclear.

Autor de Correspondencia: Dr. Christian Daniel Dávalos Villaverde. Universidad Nacional de Itapuá, Curso de postgrado de especialización en Ginecología y Obstetricia, sede Centro Médico Nacional- Hospital Nacional. Itauguá, Paraguay.

Correo electrónico: drdanieldavalos@gmail.com



Este es un artículo de acceso abierto, distribuido bajo los términos de [Licencia de Atribución Creative Commons](https://creativecommons.org/licenses/by/4.0/), que permite uso, distribución y reproducción en cualquier medio, siempre que se acredite el origen y la fuente originales.

Como citar este artículo: Dávalos Villaverde CD. Anomalías de inserción placentaria: diagnóstico y tratamiento oportuno (Imágenes en medicina). Rev. Nac. (Itauguá). 2022;14(1):084.087.

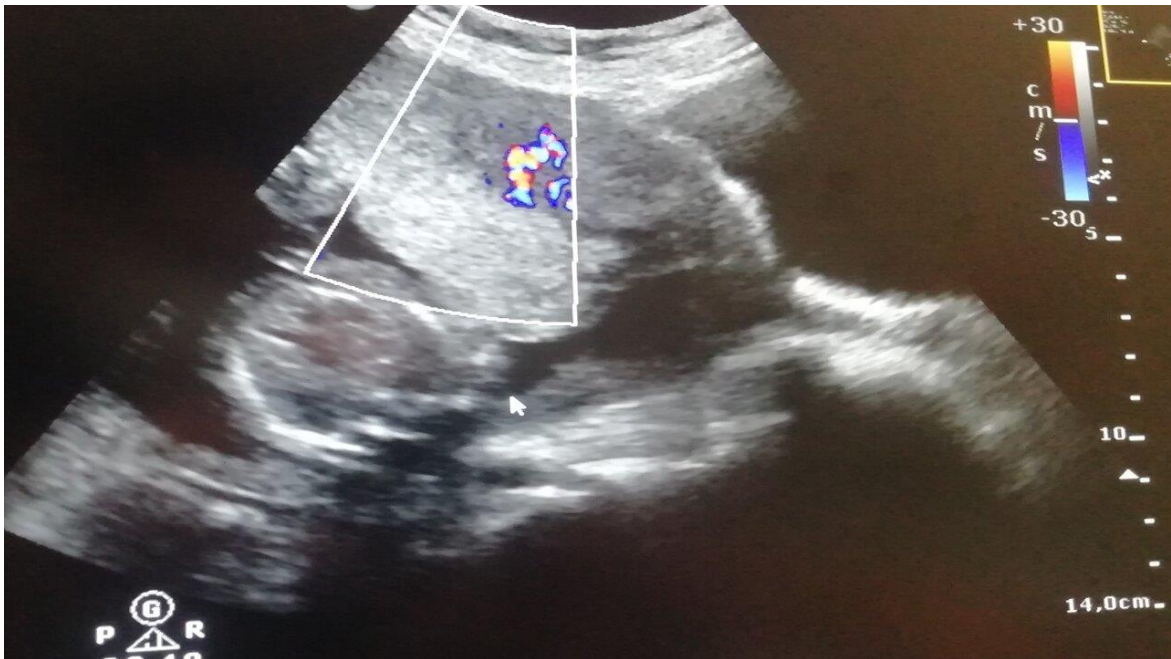

Fig.1: Ecografía obstétrica; nótese la falta de delimitación placentario/miometrial con invasión placentaria al miometrio.

Previo al acto quirúrgico se realizó colocación de Traje Anti shock no neumático (TANN) y control de signos vitales por Escala de alerta precoz obstétrica (EAPO)⁽⁴⁾.

Se visualiza segmento uterino inferior con hipervascularización irregular, tumoración de 8 cm, coloración violácea, contenida por peritoneo visceral del útero que podría corresponder a percretismo placentario (Fig.2).

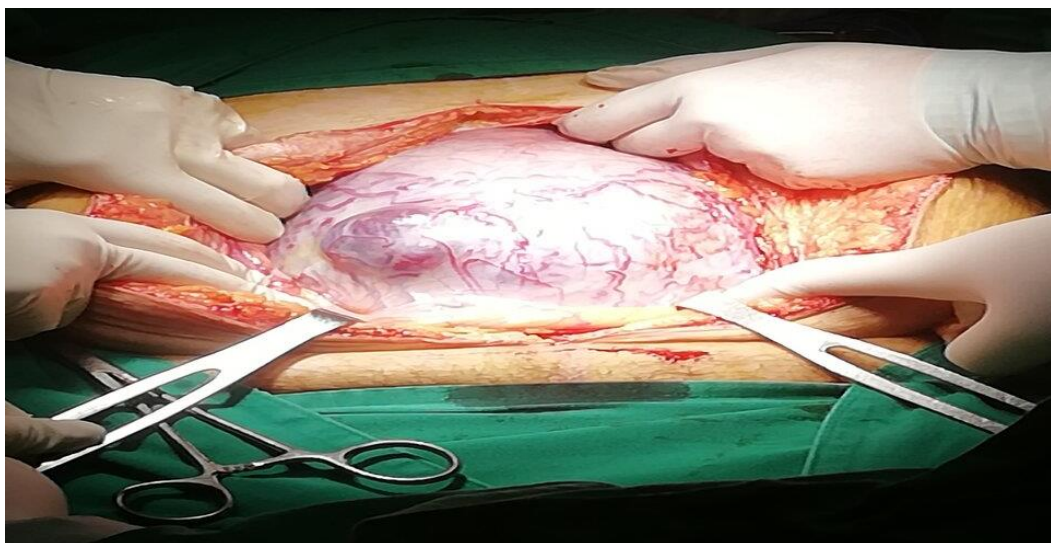


Fig. 2: Se observa la protrusión placentaria a través de todo el miometrio contenida por la serosa.

Se realizó Operación Cesárea abdominal corporal, se dio nacimiento a recién nacido vivo.

Se realizó instilación de 2 ampollas de 2 ml. de polidocanol al 3 % con sonda K33 en cordón umbilical para disminución del riesgo de sangrado, ligadura del mismo, introducción de cordón en cavidad uterina y cierre de Histerorrafia + Histerectomía subtotal (Fig. 3).

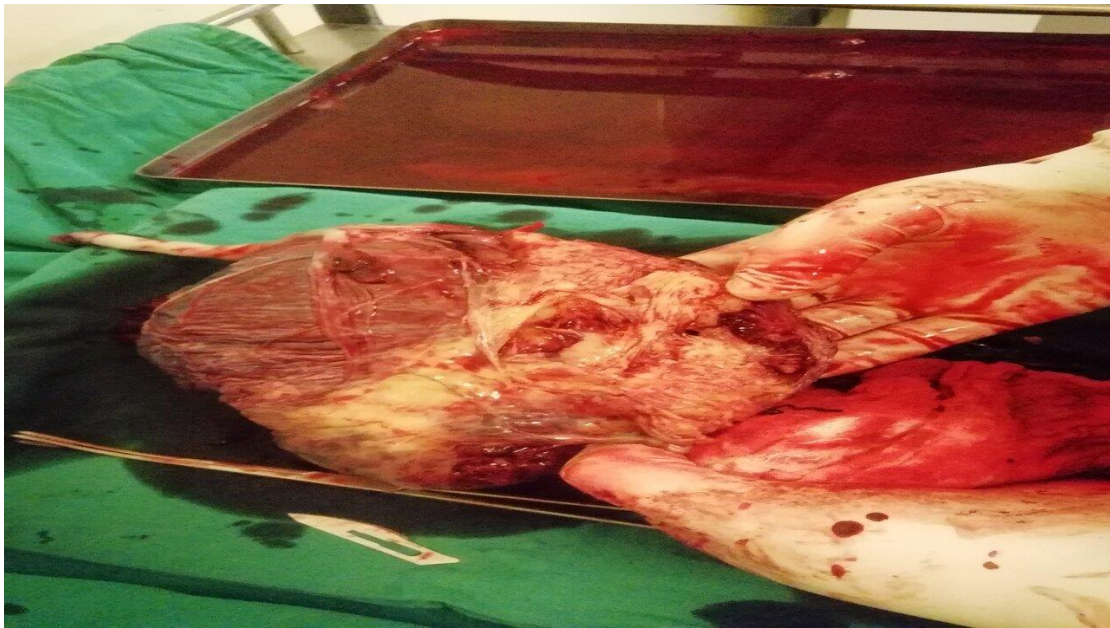


Fig. 3: Corte longitudinal de pieza operatoria; Se observar la acción esclerosante del polidocanol sobre el tejido placentario (área blanquecina) que contrasta con el miometrio.

CONCLUSIÓN

Las anomalías de inserción placentarias tienden a ser más frecuentes, avanzando de la mano con los casos de aumento de cesáreas actuales en los centros Hospitalarios.

El diagnóstico oportuno por medio de estudios de imagen, actuación médica criteriosa y el seguimiento de los protocolos establecidos nos llevara a la excelencia en la resolución de dichos casos.

Declaración de contribución de autor

Dávalos Villaverde CD: concepción de la idea, adquisición, análisis o interpretación de datos, redacción, revisión crítica y aprobación final del trabajo.

Responsabilidades éticas

El trabajo cuenta con la aprobación de la Jefatura del Departamento de Ginecología y Obstetricia del Centro Médico Nacional-Hospital Nacional de Itauguá.

No se ha realizado experimentos en seres humanos o en animales. Se respetó la privacidad del paciente.

REFERENCIAS

1. Segovia Vazquez MR. Alteraciones placentarias en mujeres embarazadas con cesáreas previas. Rev Nac. (Itauguá) 2013;5(1):7-17. Disponible en: <http://scielo.iics.una.py/pdf/hn/v5n1/v5n1a02.pdf>
2. Paraguay. Ministerio de Salud Pública y Bienestar Social. En Paraguay, cifra de cesáreas triplica a la recomendada por la OMS. [Internet]. 2003. Asunción: El Ministerio. Disponible en: www.mspbs.gov.py/portal/8688/en-paraguay-cifra-de-cesarias-triplica-la-recomendada-por-la-oms.html
3. Sosa J, Ramalho D, Barreto L, Abdala A, Piris W, Giordanengo H, *et al.* Código Rojo Obstétrico Neonatal. 2014.
4. Paraguay. Ministerio de Salud Pública y Bienestar Social. Manual Nacional de Normas de Atención de las Principales Patologías Obstétricas. [Internet]. Vol. 1. Asunción: El Ministerio. 2018. 233-247 p. Disponible en: <https://paraguay.unfpa.org/sites/default/files/pub-pdf/PATOLOGIAS WEB.pdf>