

# Nefrectomía en la Edad Pediátrica con Técnica de Cirugía Minimamente Invasiva: Abordaje Retroperitoneal como Estándar de Oro para el Paciente sin o con Enfermedad Renal Crónica (premio dr. efrain vargas año 2014).



Rev Guatem Cir Vol. 27 • 2021

Sosa Tejada, Raúl Ernesto<sup>1</sup>; López Ruano, Arnoldo<sup>1</sup>; Bolaños Bendfeldt, Javier Arturo<sup>1</sup>; Salazar Montenegro, Pedro Mario Julio<sup>1</sup>; Alvizures Borrado, Javier Francisco<sup>1</sup>; Ramírez, Carla Cecilia<sup>1</sup>; Hernández Díaz, Erwin Manfredo<sup>1</sup>; González Arrechea, José Fernando<sup>1</sup>; Valdez Ayala, Oscar<sup>1</sup>; Rivas García, Edgar<sup>1</sup>; Fuentes Hernández, Pablo<sup>2</sup>.

<sup>1</sup>Cirujano Pediátrico, Docente adscrito de Maestría en Cirugía Pediátrica, Universidad Mariano Gálvez, Departamento de Cirugía Pediátrica, Hospital Roosevelt. <sup>2</sup>Fellow de segundo año de Maestría de Cirugía Pediátrica, Universidad Mariano Gálvez, Departamento de Cirugía Pediátrica, Hospital Roosevelt.

## RESUMEN

Existen múltiples patologías del tracto urinario, ya sea congénitas o adquiridas, que requieren de tratamiento quirúrgico de Nefrectomía total o parcial. En el siguiente estudio longitudinal prospectivo se incluyen 21 nefroureterectomías en pacientes pediátricos con patología del tracto urinario con o sin enfermedad renal crónica y algún tipo de terapia de reemplazo renal, realizados con la técnica de Cirugía Minimamente Invasiva (CMI) abordaje retroperitoneal o retroperitoneoscopia.

**Palabras clave:** Nefrectomía en Pediatría, Abordaje Retroperitoneal, Cirugía Mínimamente Invasiva, Retroperitoneoscopia.

## ABSTRACT

**Nephrectomy in Pediatric Age with Minimally Invasive Surgery Technique: Retroperitoneal Approach as a gold standard for patients without or with Chronic Kidney Disease (Dr. Efrain Vargas Award 2014).**

*There are several urinary tract diseases, such as congenital or acquired, that require total or partial nephrectomy. This prospective longitudinal study included 21 total nephrectomies in pediatric patients with or without end stage renal disease and some kind of renal replacement therapy. All surgeries were done with retroperitoneal approach using minimally invasive surgery (MIS), retroperitoneoscopy.*

**Key Words:** Nephrectomy in Children, Retroperitoneal Approach, Minimally Invasive Surgery, Retroperitoneoscopy

## INTRODUCCIÓN

En la población pediátrica existen múltiples patologías del tracto urinario, congénitas o adquiridas, que requieren del tratamiento quirúrgico de Nefrectomía parcial o de Nefrectomía total. Las enfermedades congénitas del tracto urinario (CAKUT por sus siglas en inglés) son: Displasia renal, Riñón multiquistico, Obstrucción Pielo-ureteral, Reflujo vesicoureteral y Megaureter. En las últimas dos décadas, la evaluación diagnóstica pre-operatoria, las técnicas quirúrgicas y el manejo post operatorio de los procedimientos quirúrgicos urológicos con cirugía mínimamente invasiva (CMI) han ganado popularidad en la población pediátrica y actualmente se acepta a la nefrectomía total o parcial por CMI como uno de los procedimientos de rutina en los centros hospitalarios pediátricos<sup>1</sup>. Las variables para que un procedimiento quirúrgico sea considerado estándar de oro debe cumplir con los siguientes criterios: Primero, que sea posible de realizar en la mayoría de indicaciones quirúrgicas y en diferentes grupos de edad. Segundo, que sea reproducible, aún en centros de entrenamiento en cirugía pediátrica y tercero, debe ser un procedimiento quirúrgico seguro y de baja

morbilidad<sup>1</sup>. La nefroureterectomía total o parcial por CMI con el abordaje retroperitoneal, se realiza solo en centros de Cirugía Pediátrica con la capacidad de resolución de cirugía compleja y en centros de formación de Cirujanos Pediátricos<sup>1</sup>. En la actualidad, las indicaciones para realizar la nefrectomía total en Pediatría se han reducido a las siguientes: Hipertensión arterial refractaria a tratamiento médico, Hidronefrosis gigante secundaria a una Obstrucción de la Unión Pielo-ureteral (PUJO), Pielo Ureteral Junction Obstruction por sus siglas en inglés) con diferencial en gammagrafía renal menor del 5%, Nefropatía por reflujo vesico-ureteral con gammagrafía renal menor del 14%, exclusión renal por diferentes causas sintomática y con riesgo de sepsis urinaria<sup>2</sup>. La nefrectomía total de los riñones nativos en pacientes receptores de trasplante renal, pacientes con unidades renales excluidas por gammagrafía renal con riesgo teórico de neoplasias pero que permanecen asintomáticas y pacientes con proteinuria masiva, en la actualidad, ya no son una indicación quirúrgica ni absoluta ni relativa<sup>1,2</sup>.

## MÉTODOS Y MATERIALES

Estudio prospectivo descriptivo que incluye 21 nefrectomías totales en población pediátrica realizadas en el Departamento de Cirugía Pediátrica del Hospital Roosevelt de Guatemala durante el período de tiempo comprendido entre Noviembre 2012 y Diciembre 2020 (97 meses). Se recopilaron los siguientes datos epidemiológicos y quirúrgicos: Edad, Sexo, Peso, Estudios pre operatorios, Indicación quirúrgica, Lado, Tiempo operatorio, Pérdidas sanguíneas, Estancia hospitalaria, Terapia de reemplazo renal, Drenaje, Morbilidad y Mortalidad.

## TECNICA QUIRURGICA

El paciente es colocado en posición de decúbito lateral, con un rollo en la región lumbar, y fijado a la mesa quirúrgica con cinta médica (Figura 1). Luego, con técnica cerrada de neumoperitoneo ese introduce un trocar de 5 mm en borde inferior de punta de 12da costilla y se insufla CO<sub>2</sub> a 3 lts/min y a presión de 10 – 12 mmHg. Posteriormente se crea el espacio retroperitoneal con el lente de laparoscopia desplazando el peritoneo hacia la línea media del paciente y bajo visión directa se introducen los trocates 3 – 5 mm en ángulo costo-vertebral y de 3 – 5 mm en borde superior de la cresta ilíaca fijando a piel cada uno de los trocates con un punto de seda o vycril 2-0. El procedimiento consta de dos fases: la fase Renal y la fase Ureteral. En la primera fase, se posiciona al paciente en posición semi-fowler y se procede a identificar la grasa peri-renal de Gerota y a incidirla para diseccionar el borde posterior del riñón, evitando diseccionar la cara anterior del riñón para evitar que caiga sobre el plano de disección. Luego se identifica el hilio renal y se disecciona arteria y vena renal para luego proceder a su división con electrocirugía bipolar avanzada. Primero se sella y corta (energía bipolar) la arteria renal y luego la vena renal. Posteriormente se procede a continuar con la disección del borde superior e inferior del riñón dejando de último su cara anterior, para dejarlo únicamente sujetado de la pelvis renal y uréter. Luego se procede con la segunda fase que consiste en diseccionar el uréter hasta el nivel de los vasos ilíacos haciéndose más fácil la disección si se posiciona al paciente en posición de Trendelenburg. Al encontrar el límite inferior del uréter en su cabalgamiento con los vasos ilíacos comunes se procede a colocar 1 o 2 clips de 5 mm y luego a seccionarlo con tijeras laparoscópicas. Luego se procede a extender incisión del trocar de 5 mm del borde inferior de la punta de la 12da costilla y a la extracción de la pieza quirúrgica. Posteriormente, se reintroduce trocar y se hace una revisión del campo quirúrgico y si es necesario se hace hemostasia y opcionalmente se puede dejar un drenaje de Penrose por la incisión del borde superior de la cresta ilíaca. Se cierra plano muscular y fascia con vycril 2-0 puntos continuos y piel con monofilamento absorbible o no absorbible con técnica de puntos sub-cuticulares.

## RESULTADOS

En el período de tiempo establecido se realizaron 20 nefroureterectomías y 01 Nefrectomía con el uso de cirugía mínimamente invasiva a través del abordaje retroperitoneal. Durante el año 2012 se operaron dos casos (9.5%), año 2013 dos casos (9.5%), año 2014 cuatro casos (19.1%), año 2015 tres casos (14.2%), año 2016 cuatro casos (19.1%), año 2017 un caso (4.5%), año 2018 ningún caso (0%), año 2019 un caso (4.5%) y el año 2020 cuatro casos (19.1%). Según el género sexual, 13 eran sexo Femenino y 08 sexo Masculino, con una edad promedio de 8.8 años (rango: 1.5 – 15 años) y un peso promedio de 22.2 Kilogramos (rango: 10 – 32.3). Las indicaciones más frecuentes fueron: Hipertensión refractaria a tratamiento médico 12 (57.1%), Hidronefrosis y exclusion renal 05 (23.8%), Nefropatía por reflujo vesico-ureteral y riesgo de sepsis urinaria 02 (9.5%), Hidronefrosis y uréter ectópico que generaba incontinencia urinaria 01 (4.8%) y por Nefropatía por reflujo vesicoureteral + aumento vesical con uréter 01 (4.8%). Se realizaron 12 Nefro-ureterectomías del lado izquierdo y 09 del lado derecho. En 02 pacientes la nefroureterectomía fue bilateral, pero cada una se realizó en diferente tiempo quirúrgico. La terapia de reemplazo renal más frecuentemente utilizada fue la Hemodiálisis en 38%, Diálisis peritoneal en 23.8%. Todos los pacientes tuvieron estudios pre operatorios como: ultrasonido renal y vías urinarias 21 (100%), Cistouretrograma miccional 20 (95%), Gammagrafía renal 02 (9.5%) y Tomografía axial computarizada o PielotAC 01 (4.8%). Entre los resultados de las variables quirúrgicas se obtuvo que se colocó un drenaje semiblando en 3 pacientes (14.2%). El tiempo quirúrgico promedio fue de 125 minutos (rango: 70 – 210) y la estancia hospitalaria fue de 5.7 días (rango: 2 – 15 días). Ninguno de los casos requirió conversión a procedimiento abierto pero hubo 02 (9.5%) complicaciones que correspondieron a hematomas retroperitoneales que requirieron procedimiento quirúrgico adicional laparoscópico en 01 (4.8%) caso y abierto 01 caso (4.8%). No hubo mortalidad (Tabla 1).

La Hipertensión arterial se controló en todos los casos, entendiéndose con nefroureterectomía unilateral en 11 pacientes (84.6%) o con nefroureterectomía bilateral en 02 pacientes (13.4%). Se realizó el análisis estadístico, utilizando la prueba de Kruskal – Wallis, para conocer si la indicación quirúrgica de Hidronefrosis Severa y si la ruptura del peritoneo intraoperatoria constituían una variable significativa en los tiempos quirúrgicos. En la variable de casos de hidronefrosis se obtuvo una  $p = 0.87$  y en los casos de la ruptura intraoperatria del peritoneo se obtuvo una  $p = 0.88$ , ambas no estadísticamente significativas.

## DISCUSION

Este es el primer reporte nacional y Centro Americano de series de casos de nefroureterectomía total en pacientes pediátricos con Cirugía Mínimamente Invasiva (CMI) utilizando el abordaje retroperitoneal (retroperitoneoscopia). En 1992, fue reportada la primera nefroureterectomía laparoscópica en la población pediátrica por abordaje trans-peritoneal, y en 1998, utilizando el abordaje retroperitoneal<sup>3</sup>. Para el cirujano pediátrico general, el abordaje trans-peritoneal puede ofrecerle mayor seguridad y confianza, dado que la mayoría de los cirujanos pediátricos tienen entrenamiento básico en Cirugía Mínimamente Invasiva (CMI), no obstante, el entrenamiento y el conocimiento de la técnica de abordaje retroperitoneal o retroperitoneoscopia es diferente. La retroperitoneoscopia permite disponer de una excelente alternativa para resolver casos difíciles, como por ejemplo, pacientes con múltiples cirugías intra-abdominales previas. Ambos abordajes tienen similar tasa de complicaciones, requerimientos de analgesia y estancia hospitalaria, no obstante, el abordaje retroperitoneal por cirugía mínimamente invasiva tiene las ventajas de la nefroureterectomía abierta extra-peritoneal (estándar de oro actual), que incluye: evitar la lesión de estructuras intra-peritoneales y la creación de adherencias o bridas, tiene alta seguridad, tiene una curva de aprendizaje razonable, el tiempo operatorio es aceptable, permite dejar la opción del peritoneo para diálisis peritoneal y tiene un excelente resultado estético<sup>3</sup>.

Para la aproximación adecuada del paciente pediátrico con indicación de Nefroureterectomía se requieren de los estudios radiológicos básicos como: Ultrasonido Renal y Vías Urinarias, Uretrocistograma Miccional y no en todos los casos una Gammagrafía Renal DMSA estructural o anatómica. El realizar una Tomografía axial computarizada o una Pielotomografía, en mi opinión, no es necesario y no hace ninguna diferencia en la toma de decisiones y hasta es contraproducente, dado que emite demasiada radiación ionizante, con impacto a largo plazo en neoplasias en población pediátrica.

Al principio, es importante diferenciar si el paciente se beneficia del abordaje retroperitoneal por CMI, y básicamente, lo podemos dividir en dos grupos: Enfermo Renal Crónico con o sin reflujo vesicoureteral y el No Enfermo Renal Crónico con o sin reflujo vesico-ureteral.

El Enfermo Renal Crónico, en terapia de reemplazo renal (TRR) tipo diálisis peritoneal, se beneficia de la nefroureterectomía con Abordaje Retroperitoneal por CMI porque permite seguir con la TRR en el post operatorio temprano (24 – 48 hrs post quirúrgicas) y en el paciente sin TRR, desaparece el riesgo de bridas y adherencias, deja la opción de colocar un catéter de diálisis peritoneal, disminu-

ye la colocación de catéteres de hemodiálisis, trombosis venosas, infecciones de catéteres y los riesgos de la creación de una fistula arteriovenosa, y por último, aunque no menos importante, evita la ruptura de la rutina familiar, laboral y ambulatoria de la diálisis peritoneal y con ello, también disminuye los costos de atención<sup>3</sup>. En la actualidad, existe poca evidencia en la literatura de pacientes adultos y pacientes pediátricos acerca del uso de la diálisis peritoneal en el post operatorio inmediato de una nefrectomía transperitoneal por CMI de pacientes que ya utilizan esta TRR tipo diálisis peritoneal, sin embargo, se describe que hasta en un 50% de estos pacientes requieren de la colocación de catéter de hemodiálisis temporal<sup>3</sup>. Además, como se describió en el texto anterior, en nuestro país los pacientes pediátricos con Enfermedad Renal Crónica son complejos, nacen con múltiples malformaciones congénitas (Malformación anorectal, Atresia de Esófago, Vejigas Neurógenas, Extrofias) y, por consiguiente, tienden a tener múltiples procedimientos quirúrgicos intra-peritoneales, haciendo el abordaje trans-peritoneal riesgoso, poco seguro, laborioso e imposible. Aunque el abordaje retroperitoneal es una excelente opción en este grupo de pacientes también hay que tener en consideración los estudios pre-operatorios y el plan multidisciplinario a corto, mediano y largo plazo, incluyendo la opción de un trasplante renal, ya que tiene implicaciones en el abordaje quirúrgico del trasplante.

Por lo anterior, cuando se requiere de una nefroureterectomía total bilateral con estudios que indiquen que existe reflujo vesico-ureteral bilateral, se debe de realizar una Nefroureterectomía total unilateral y una nefrectomía contralateral, para evitar la disección bilateral del uréter tercio medio y distal en el espacio retroperitoneal, ya que provoca una fibrosis que dificulta considerablemente el acceso a los vasos ilíacos comunes y, por consiguiente, el trasplante renal extra-peritoneal. A su vez, cuando no existe reflujo vesico-ureteral, no se requiere la remoción del uréter distal, dejándolos in situ para su remoción durante el procedimiento del trasplante renal.

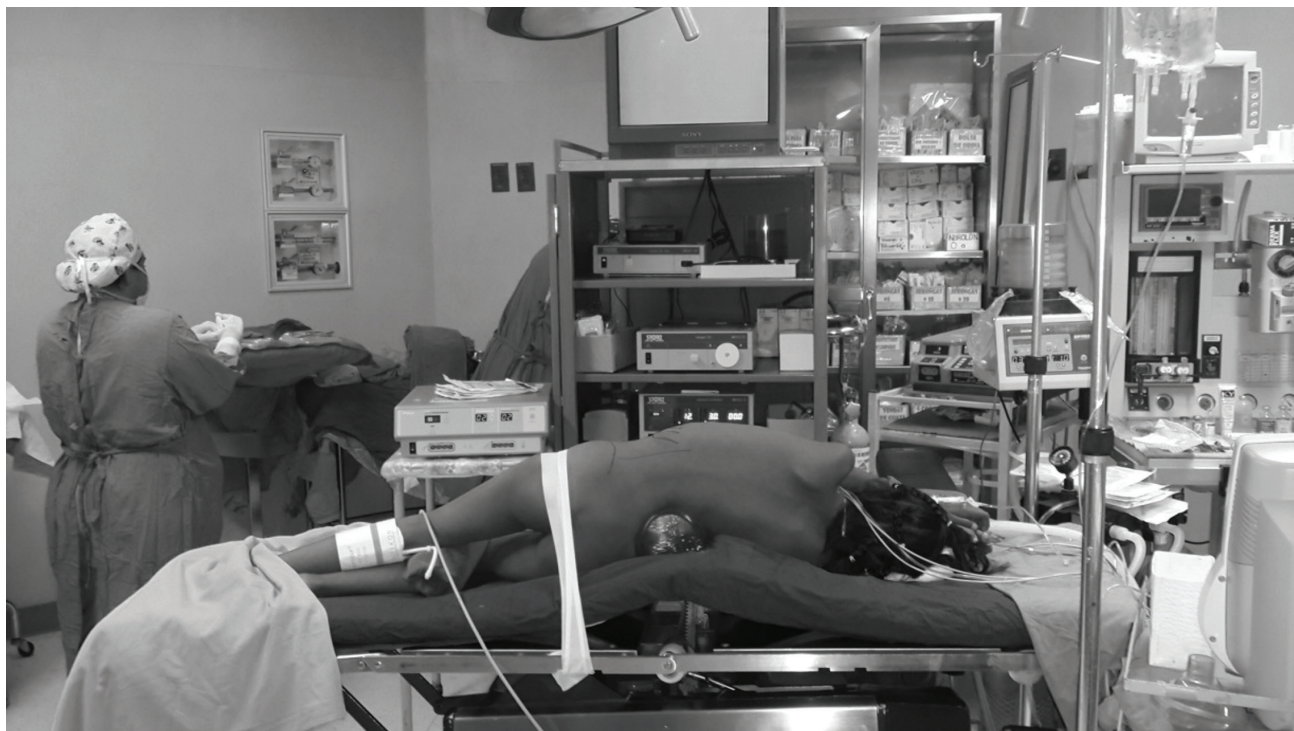
En el grupo de No Enfermos Renales Crónicos, entiéndase las Hidroureteronefrosis unilateral por Obstrucción Pieloureteral con gammagrafía renal funcional menor del 5%, Nefropatía por Reflujo Vesico-Ureteral con gammagrafía renal funcional o estructural menor del 14%, bolsas hidronefróticas, aunque el beneficio de la retroperitoneoscopia, no es precisamente el uso de la TRR (Terapia de Reemplazo Renal), en mi opinión ofrece la ventaja de no crear bridas y adherencias que puedan provocar una obstrucción intestinal y además permite dejar la posibilidad de la diálisis peritoneal para un futuro. Para los argumentos de que una hidronefrosis severa o que la ruptura del peritoneo sea un impedimento para realizar o seguir con este abordaje retroperitoneal, si bien, ambas variables representa una dificultad, por sí solas no son

una contraindicación, ya que, en la hidronefrosis, una vez creado el espacio de trabajo retroperitoneal, la unidad renal puede drenarse bajo visión retroperitoneoscópica y luego de aspirar puede continuarse con el procedimiento quirúrgico, y en los casos de la ruptura del peritoneo, aunque el espacio quirúrgico y la visibilidad disminuye, el procedimiento quirúrgico puede terminarse sin aumentar la morbilidad y mortalidad.

## REFERENCIAS

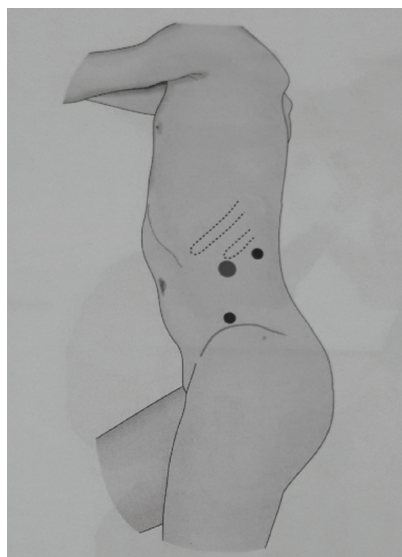
1. El-Ghoneimi, Alaa; Abou-Hashim, Hisham; Bonnard, Arnaud; Retroperitoneal laparoscopic nephrectomy in children: Al last the gold standard? *J Pediatr Urol* (2006) 2, 357 – 363.
2. Castillo, O.A; Foneron-Villaroel, A; Lopez-Fontana, G; Bolufer, E; et al; Nefrectomía Laparoscópica en niños *Actas Urológicas Españolas* (2011) 35 (4): 195 – 199.
3. Szymansky, K; Bitzan, M; Capolicchio, John-Paul; Is Retroperitoneoscopy the gold standard for endoscopic Nephrectomy in children on Peritoneal Dialysis? *J Urol* (2010) 184: 1631 – 1637.
4. Kim, Christina; Mckay, Kathleen; Docimo, Steven; Laparoscopic Nephrectomy in Children: Systematic Review of Transperitoneal and Retroperitoneal Approaches *Urol* (2009) 73: 280 – 284.

## ANEXOS



**Figura 1.** Disposición del quirófano para una Nefrectomía Total izquierda por Cirugía Mínimamente Invasiva, Abordaje Retroperitoneal: Torre de laparoscopia, Energía Bipolar, Decúbito lateral, rollo en región lumbar, fijación a la mesa quirúrgica con cinta adhesiva médica.



**TABLA 1. Resultados de las variables epidemiológicas y quirúrgicas.**

**Figura 2.** Posición de los trocares: Trocar de 5 mm inferior a la punta de la 12da costilla (técnica cerrada de neumoperitoneo), 3 - 5mm ángulo costovertebral, 3 - 5mm borde superior de la cresta iliaca.

<b>Número de pacientes</b>	19
<b>Número de unidades renales</b>	21
<b>Casos por año</b>	
2012	02 (9.5%)
2013	02 (9.5%)
2014	04 (19.1%)
2015	03 (14.2%)
2016	04 (19.1%)
2017	01 (4.5%)
2018	00 (0%)
2019	01 (4.5%)
2020	04 (19.1%)
<b>Sexo</b>	
M	08 (38%)
F	13 (62%)
Edad (promedio)	8.8 Años (1.5 – 15)
Peso (promedio)	22.2 Kilogramos (10 – 32.3)
Nefrectomía	21
Unilateral	17 (81%)
Bilateral	02 (19%)
<b>Lado</b>	
Derecha	09 (42.9%)
Izquierda	12 (57.1%)
<b>Indicación</b>	
HTA	13 (61.9%)
Hidronefrosis y exclusión renal	05 (23.8%)
Nefropatía x reflujo vesico ureteral y riesgo de sepsis urinaria	02 (9.5%)
Nefropatía por reflujo vesicoureteral y ureter ectópico + incontinencia urinaria	01 (4.8%)
Terapia de reemplazo renal	13 (61.9%)
Hemodiálisis	08 (38%)
Diálisis peritoneal	05 (23.8%)
Ninguna	08 (38%)
<b>Estudios Pre SOP</b>	
Ecografía RVU	21 (100%)
Gammagrafía renal DTPA	02 (9.5%)
TAC	01 (4.8%)
CUM	20 (95%)
Drenaje	03 (14.4%)
Tiempo quirúrgico (promedio)	125 minutos (77 – 210)
Estancia hospitalaria	5.7 días (2 – 15)
Morbilidad	02 (9.5%)
Hematoma retroperitoneal	02 (9.5%)
Mortalidad	0 %