

Complicaciones en la extracción de terceros molares mandibulares incluídos, retenidos e impactados. Revisión de la literatura

Complications in the extraction of impacted, and retained third molars. Literature Review.

Revista Odontología Vital

<https://revistas.ulatina.ac.cr/index.php/odontologiavital>
ISSN: 2215-5740

Recibido: Mayo 2022
Aceptado: Julio 2022
Publicado: Enero 2023

Steven Alfredo Mena Alencastro¹, María Cristina Rockenbach Binz Ordóñez²

¹Estudiante de Odontología, Universidad Hemisferios, Quito-Ecuador stevm1997@gmail.com
ORCID: <https://orcid.org/0000-0003-3549-9051>

²Docente de la Universidad Hemisferios, Especialista en Cirugía Buco- Maxilo Facial PhD en Patología Bucal, Quito- Ecuador cristinar@uhemisferios.edu.ec

ORCID: <https://orcid.org/0000-0001-7945-2680>

RESUMEN

La literatura científica sostiene que los terceros molares muy a menudo son lo que contemplan varias complicaciones al momento del procedimiento quirúrgico, debido no solo a su erupción sino también a sus diferentes características que suceden como anatomía, forma, posición de su erupción, etc.

Para ello el estudio complementario Integral antes de pasar al acto quirúrgico es la primera opción que se hace. Para que un correcto tratamiento post-quirúrgico sea efectivo tanto antibiótico-farmacológico, biomateriales integrales, etc.

Objetivo:

Establecer por medio de una revisión de la literatura cuáles son las acciones o procedimientos quirúrgicos ejecutándose que pueden evitar las complicaciones más prevalentes en la extracción de terceros molares mandibulares incluídos, retenidos e impactados.

Materiales y métodos:

Se plantea un estudio de tipo descriptivo y de análisis respectivamente con 2 tipos de bases electrónicas: PubMed y SciELO tomando como sustentación artículos que contemplen meta-análisis, revisiones sistemáticas, revisiones literarias, etc.

Resultados:

Se confirmó que el mejor procedimiento ante quizás una posible: hemorragia, fracturas, laceraciones, etc. es el buen manejo quirúrgico farmacológico durante la cirugía y posterior a esta.

Mena-Alencastro, S.A., Rockenbach-Binz, M.C. - Complicaciones en la extracción de terceros molares mandibulares incluídos, retenidos e impactados. Revisión de la literatura. Odontología Vital No. 38, Vol 1, 17-25. 2023, ISSN:2215-5740

Conclusión:

Con esta revisión de la literatura se llega a la idea de que un correcto diagnóstico, manejo estricto farmacológico y el conocimiento de las complicaciones que pueden suscitarse durante y posterior en las extracciones dentales son acciones correctas que se utilizan muy comúnmente durante el procedimiento quirúrgico, lo que evita sus respectivas dificultades.

Palabras clave:

Diente impactado, diente no erupcionado, tercer molar

ABSTRACT

After the various articles compiled by various authors, they maintain that the third molars are very often what contemplate various complications at the time of the surgical procedure, due not only to their eruption but also to their different characteristics that occur such as anatomy, shape, position of its eruption, etc.

For this, the Comprehensive complementary study before proceeding to the surgical act is the first option that is made.

For a correct post-surgical treatment to be effective both antibiotic-pharmacological, integral biomaterials, etc.

Purpose:

To establish through a review of the literature which are the actions or surgical procedures being performed that can avoid the most prevalent complications in the extraction of included, retained and impacted mandibular third molars.

Procedures:

Materials and methods: A descriptive and analytical study is proposed, respectively, with 2 types of electronic

Databases:

PubMed and SciELO, taking as support articles that include meta-analyses, systematic reviews, literary reviews, etc.

Results:

It was confirmed that the best procedure for perhaps a possible one: hemorrhage, fractures, lacerations, etc. is good pharmacological surgical management during and after surgery.

Conclusion:

With this review of the literature, the idea is reached that a correct diagnosis, strict pharmacological management and knowledge of the complications that can arise during and after dental extractions are correct actions that are very commonly used during the surgical procedure, which avoids their respective difficulties.

Keywords:

impacted tooth, unerupted tooth, third molar

INTRODUCCIÓN

Los terceros molares muy a menudo presentan diversas variaciones en su morfología coronal y radicular, pudiendo ser tri o tetra radicular a escala de sus raíces.

A menudo son de menor tamaño en comparación con otros dientes como tenemos a los segundos molares. (Palareti et ál., 2016) Aparentemente son los últimos dientes en erupcionar respectivamente entre los 18 a 30 años de edad, y son capaces de causar anomalías dentarias o locales

en cualquier periodo de su proceso de formación o erupción dental. Sin embargo, cabe recalcar que según la clasificación de Pell y Gregory nos ayuda a determinar el grado de impactación, la profundidad en relación con el plano oclusal del segundo molar inferior y su diámetro mesiodistal en relación con distancia del segundo molar inferior y la parte anterior de la rama mandibular identificando el grado de complicación al momento de la cirugía. (Poblete et ál., 2020)

Como describe la literatura algunas principales características que conllevan a complicar una cirugía son sus raíces por el mismo hecho de ser fusionadas, delgadas sin forma anatómica resultando más compleja la exodoncia. (Loureiro et ál., 2020)

A nivel de su diámetro coronal es muy similar a la de los primeros molares inferiores, segundos; lo más notorio es que el 60 % no ocluyen debido a la pérdida de espacio anatómico haciendo que adopten una posición inadecuada comprometiendo el resto de órganos dentales. (Moreno et ál., 2019)

Diferentes estudios dan a conocer que la prevalencia en un diente retenido frecuentemente se asocia con condiciones embriológicas, ya que estos dientes se forman a partir del cordón epitelial pasando por un proceso de calcificación y formación radicular, además este diente debe ejecutar un trayecto de erupción conocido como curva de Capdepon para que pueda erupcionar, pero es necesaria la ejecución de una curva de enderezamiento cóncava hacia atrás y arriba; por lo tanto la mayoría de estos órganos dentales no se posicionan de la manera correcta. (Rivera-Herrera et

ál., 2020) Epidemiológicamente las retenciones afectan más a mujeres que a hombres, el 58.8% por otra parte el 9,70 % las impactaciones y el 24,90% incluidos.

La literatura es consistente y encuentra similitudes tanto en México, Brasil, Colombia y Ecuador. Cabe recalcar que en cuanto a personas de raza negra específicamente el 2.2% afecta a la población asociándose al tamaño de su mandíbula, pero no se sabe exactamente si también dependa de factores embriológicos o anatómicos anteriormente dichos. (Toledano-Serrabona et ál., 2021)

El tratamiento para no solo terceros molares sino para cualquier tipo de diente es el correcto multidisciplinario estableciendo costo beneficio y las dificultades que puedan darse ante la extracción. (Cervino et ál., 2019) Un correcto diagnóstico preoperatorio considerando los exámenes radiológicos, junto a una exploración clínica, exámenes complementarios y con la realización de profilaxis antibiótica disminuye también el riesgo de complicaciones enormemente. Una vez realizado el proceso de diagnóstico se pasará al protocolo quirúrgico y farmacológico. (Staderini et ál., 2019)

Las complicaciones más comunes en terceros molares retenidos, incluidos e impactado pueden clasificarse en directas e indirectas es decir durante y posterior a la cirugía, detallándolos respectivamente:

Directas:

En un tercer molar retenido (superior o inferior) las complicaciones más comunes varían desde una comunicación oroantral, fracturas a

escala mandibular, lesiones alveolares directamente al nervio dentario inferior y sangrados.

A un molar impactado varía desde un desplazamiento erróneo del instrumental a espacios anatómicos de gran importancia. A un tercer molar incluido pericoronaritis lo más frecuente en casos graves abscesos, tumores, quistes. (Gutiérrez Valdez & Pérez, 2016) Indirectas: generalmente enfisemas, procesos inflamatorios, hemorragias, parestesias, hiperestesia, edemas y otros.

Siendo así se realizará una revisión y análisis con respecto a las maniobras esenciales para evitar las complicaciones de los terceros molares durante su remoción, basándonos en las bases de datos PubMed, SciElo con artículos seleccionados entre los años 2016 al 2021.

Objetivo:

Establecer por medio de una revisión de la literatura cuáles son las acciones que se ejecutan durante los procedimientos quirúrgicos que pueden evitar las complicaciones más prevalentes en la extracción de terceros molares mandibulares incluidos, retenidos e impactados.

Conflicto de interés

Los autores declaran no tener ningún conflicto de interés, la revisión de la literatura descrita es original y no se ha publicado previamente, ni se ha recibido apoyo financiamiento previo a su elaboración.

Fuente de financiamiento
autofinanciado.

MATERIALES Y MÉTODOS

Se presentó un estudio de tipo descriptivo de la literatura describiendo el análisis mediante 2 tipos de base de datos electrónico: Pubmed, SciELO tomando como sustento artículos de meta-análisis, artículos de revisión, informes breves, revisiones sistemáticas, etc.

Correspondiente a los años 2016 al 2021 utilizando como sustento la estrategia "PICO" empleando términos de búsqueda como: Tooth, Impacted, Tooth, Unerupted, Molar, Third, Hemorrhage, Surgical y sus homólogos en español respectivamente.

Se seleccionó los artículos considerando concordancia entre el título y objetivo de esta manera examinándose que contemplen meta-análisis, revisiones sistemáticas, artículos literarios, informes breves, etc. Filtrando años exactos respectivamente correspondientes a las complicaciones de los terceros molares dando como resultado la búsqueda de 137.

Por otro lado, se excluyó un total de 107 artículos siendo artículos duplicados, estudios comparativos, casos clínicos, etc. Da como resultado un total de 30 artículos para esta revisión literaria. Toda esta información recabada fue revisada en su totalidad y expuesta.

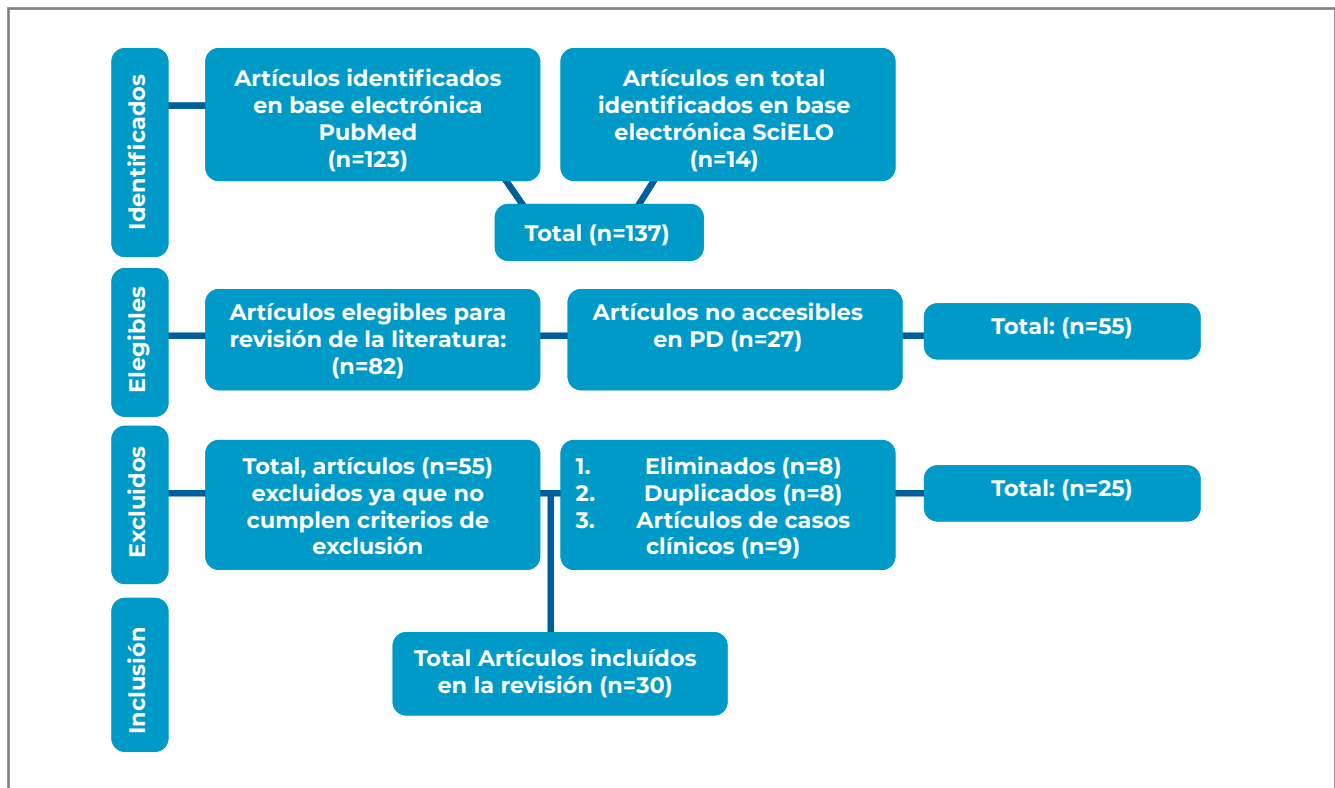


Fig.1. Diagrama de flujo de selección de artículos de la revisión de la literatura.

Tabla 1 - Artículos incluidos.

Año, cita o citas	Metodología	Resultados
(Borges et ál., 2017)	Artículo literario	Lesiones a tejidos blandos
(Calzavara & Lhano, 2019)	Meta análisis	Estudio radiográfico previo a cirugía
(Cammarata-Scalisi et ál., 2018)	Artículo literario	Complicaciones de terceros molares inferiores ante dientes supernumerarios. Farmacoterapia después de la extracción.
(Cervino et ál., 2019)	Artículo literario	supernumerarios. Farmacoterapia después de la extracción.
(Chugh et ál., 2020)	Revisión sistemática	Antibioticoterapia post extracción. Ansiedad en el acto quirúrgico
(Falci et ál., 2017)	Artículo sistemático	Efecto de la dexametasona al momento de la cirugía de terceros molares . Opción ideal de vendaje de kinesiología para evitar dolor post extracción. Maniobras correctas previo extracción dental
(Freitas, 2018)	Meta análisis	molares . Opción ideal de vendaje de kinesiología para evitar dolor post extracción. Maniobras correctas previo extracción dental
(Glera-Suárez et ál., 2020)	Revisión sistemática	dolor post extracción. Maniobras correctas previo extracción dental
(Jaroñ et ál., 2020)	Artículo literario	dental
(Kim et ál., 2018)	Artículo literario	
(Konkel et ál., 2019)	Revisión literaria	Enfermedad periodontal factor de riesgo como complicación de terceros molares mandibulares
(Loureiro et ál., 2020)	Artículo sistemático	terceros molares mandibulares
(Mahardawi et ál., 2020)	Revisión sistemática	Forma de erupción de terceros molares impactados
(Marinkovic et ál., 2020)	Meta análisis	Terapia antibiótica post operatoria. Características terceros molares mandibulares. Agenesia factor predisponente de un
(Moreira Zevallos & Barona Terán, 2021)	Artículo literario	tercero molar al erupcionar. Desplazamiento de tercer molar
(Moreno et ál., 2019)	Artículo de revisión	Fisiología terceros molares a escala mandibular
(Di Nardo et ál., 2019)	Revisión literaria	Complicaciones y generalidades en cirugía oral
(Oda et ál., 2021)	Estudio analítico	Enfermedades cardiovasculares factor como complicación
(Pacheco-vergara & Cartes-velásquez, 2016)	Trabajo de investigación	Mayor incidencia de complicación post cirugía oral Clasificación de los terceros molares
(Palareti et ál., 2016)	Revisión literaria	Consecuencias de una mala práctica durante la cirugía
(Poblete et ál., 2020)	Revisión literaria	Terapia con ácido hialurónico post extracción
(Rivera-Herrera et ál., 2020)	Revisión sistemática	Manejo Quirúrgico terceros molares mandibulares

Tabla 1 - Artículos incluidos.

Año, cita o citas	Metodología	Resultados
(Saber et ál., 2018)		Terapia post extracción con gel de clorhexidina para evitar la
(Shuborna et ál., 2019)	Meta análisis	osteítis alveolar
(Staderini et ál., 2019) (Teshome,	Revisión literaria	Tratamiento ante fractura mandibular complicación
2017) z(Xiang et ál., 2019) (Yu et ál.,	Meta análisis	Terapia con fibra rica en plaquetas (cicatrizante)
2017)	Meta análisis	Métodos anestésicos para terceros molares mandibulares

RESULTADOS

Las complicaciones que ocurren durante las exodoncias de los terceros molares son muy frecuentes y para evitar que ocurran es esencial que al momento de realizar se valore diversos factores tales como: la genética, el ambiente, desarrollo o a su vez cualquier patología para así poder realizar la respectiva cirugía. (Borges et ál., 2017)

Las dificultades no solo se presentan en dientes inferiores sino también en superiores debido a los reparos anatómicos de importancia como lo es piso de seno maxilar o fosa pterigomaxilar o cortical ósea. (Poblete et ál., 2020)

Generalmente tras una extracción quirúrgica de terceros molares (Staderini et ál., 2019) nos describe factores como la edad, enfermedades sistémicas o genéticas que tenga la persona un desencadenante para las complicaciones de esta manera es controversial el mismo hecho.

Las complicaciones posteriores de la exodoncia dan como resultados alveolitis, hemorragias o lesiones al nervio alveolar, daños neurosensoriales. (Calzavara & Lhano, 2019) La ausencia de cuidados y una técnica quirúrgica correcta favorecerá el aumento

exponencial de inflamación de tejidos blandos, riesgos de enfisemas (Nardo et ál., 2019) y de otras complicaciones locales directas e indirectas, considerando que estas se podrán manifestar después de las 24 horas de la ejecución del procedimiento. (Mahardawi et ál., 2020).

Las complicaciones son impredecibles (Cammarata-Scalisi et ál., 2018) y ocurren principalmente debido al hecho que estos dientes no erupcionan, lo que dificulta más su extracción. (Oda et ál., 2021)

La afectación de dientes vecinos es muy común (Marinkovic et ál., 2020), (Pacheco-vergara & Cartes-velásquez, 2016) siendo los segundos molares los más afectados. (Saber et ál., 2018) y (Yu et ál., 2017) exponen un protocolo de manejo quirúrgico minucioso verificando el estado del órgano dental para continuar con el procedimiento respectivo.

DISCUSIÓN

Tras la correcta recopilación literaria las complicaciones más frecuentes en terceros molares retenidos, incluidos e impactados son: afectación a tejidos blandos óseos, fracturas mandibulares, desgarres, etc. También acotaron y están de acuerdo que en pacientes no colaboradores son los

que más presentan cualquier tipo de complicación al no tener un cuidado respectivo. (Kim et ál., 2018) (Jaroń et ál., 2020)

(Xiang et ál., 2019) coincidió con el restante de la literatura revisada que estas complicaciones son comunes y que en los casos de laceración al tejido blando, es recomendable la utilización de la fibrina rica en plaquetas siendo cicatrizante y favoreciendo la regeneración epitelial. (Kim et ál., 2018) no está de acuerdo ya que para él no existe suficiente evidencia científica que respalde dicha acción (Shuborna et ál., 2019) cree el empleo de ácido hialurónico cicatrizante ante posibles hemorragias y (Teshome, 2017) afirma con la utilización de estos biomateriales y adiciona que el gel de clorhexidina de 50ml es preventivo o solución ante una posible osteítis alveolar en el área del diente extraído evitando así formaciones de coágulos sanguíneos y promoviendo su cicatrización.

Otros artículos publicados como el de (Chugh et ál., 2020) coinciden que el correcto uso y administración farmacológica-antibiótica después de una extracción de terceros molares son esenciales para evitar cualquier infección o reacción adversa (Tg, 2020) y (Konkel et ál., 2019) enfatizaron que el correcto diagnóstico con sus respectivos exámenes radiográficos y complementarios son esenciales para el correcto manejo quirúrgico.

La búsqueda realizada presentó limitantes relacionados con que la mayoría de artículos eran casos clínicos,

artículos repetidos y estudios in-vitro con respecto a terceros molares, estudios comparativos por ese motivo son escasos los artículos literarios respecto al tema.

CONCLUSIÓN

Se llega a la conclusión de que los diferentes métodos realizados para un correcto manejo clínico a los terceros molares incluidos, retenidos e impactados son esenciales y disminuyen el riesgo de complicaciones como sangrados, hemorragias, edemas, fracturas y laceraciones. Al mismo tiempo como una medida innovadora e interesante acompañado al tratamiento ideal está el vendaje Kinesiotape aportando beneficios los cuales son aliviar el dolor para controlar la inflamación postquirúrgica la movilidad de respuesta tras una lesión mejorando la respuesta neuro-mecánica, disminución de hematomas acelerando el drenaje local en la zona afectada, así como circulación sanguínea y eliminación de líquido. Estimulación de músculos con la capacidad de aliviar el dolor ante contracciones y por último problemas posturales.

Gracias a esta revisión de literatura los Odontólogos y estudiantes de Odontología tienen insumos con evidencia y deben siempre considerar el diagnóstico exacto que viene respaldado de una anamnesis minuciosa, el manejo estricto y adecuado farmacológico que viene vinculado al conocimiento de todas las complicaciones asociadas a los terceros molares incluidos, retenidos o impactados.



Atribución-NoComercial-CompartirIgual 4.0 Internacional (CC BY-NC-SA 4.0) (BY) Usted debe dar crédito de manera adecuada, brindar un enlace a la licencia, e indicar si se han realizado cambios. Puede hacerlo en cualquier forma razonable, pero no de forma tal que sugiera que usted o su uso tienen el apoyo de la licenciante. (NC) Usted no puede hacer uso del material con propósitos comerciales. (SA) Si remezcla, transforma o crea a partir del material, debe distribuir su contribución bajo la misma licencia del original.

REFERENCIAS BIBLIOGRÁFICAS

- Borges, T. S., Vargas-Ferreira, F., Kramer, P. F., & Feldens, C. A. (2017). Impact of traumatic dental injuries on oral health-related quality of life of preschool children: A systematic review and metaanalysis. *PLoS ONE*, 12(2), 1–13. <https://doi.org/10.1371/journal.pone.0172235>
- Calzavara, N., & Lhano, D. (2019). AS.
- Cammarata-Scalisi, F., Avendaño, A., & Callea, M. (2018). Main genetic entities associated with supernumerary teeth. *Archivos Argentinos de Pediatría*, 116(6), 437–444. <https://doi.org/10.5546/aap.2018.eng.437>
- Cervino, G., Cicciù, M., Biondi, A., Bocchieri, S., Herford, A. S., Laino, L., & Fiorillo, L. (2019). Antibiotic prophylaxis on third molar extraction: Systematic review of recent data. *Antibiotics*, 8(2), 1–14. <https://doi.org/10.3390/antibiotics8020053>
- Chugh, A., Patnana, A. K., Kumar, P., Chugh, V. K., Khera, D., & Singh, S. (2020). Critical analysis of methodological quality of systematic reviews and meta-analysis of antibiotics in third molar surgeries using AMSTAR 2. *Journal of Oral Biology and Craniofacial Research*, 10(4), 441–449. <https://doi.org/10.1016/j.jobcr.2020.07.011>
- Falci, S. M., Lima, T., & Martins, C. C. (2017). Efecto preventivo de la dexametasona en la cirugía del tercer molar: un metaanálisis. *Anesthesia Progress*, 64(3), 136–143.
- Glera-Suárez, P., Soto-Peñaloza, D., Peñarrocha-Oltra, D., & Peñarrocha-Diago, M. (2020). e233 *Med Oral Patol Oral Cir Bucal*. 25(2), 233–242. <https://doi.org/10.4317/medoral>
- Gutiérrez Valdez, D. H., & Pérez, D. (2016). Incidencia de infecciones postquirúrgicas de terceros molares en pacientes atendidos en clínica de enseñanza odontológica. *Avances En Odontoestomatología*, 32(5), 259–264.
- <https://www.fisiofocus.com/es/articulo/que-beneficios-tiene-el-kinesiotaping>
- Jaroń, A., Jedliński, M., Grzywacz, E., Mazur, M., & Trybek, G. (2020). Kinesiology taping as an innovative measure against post-operative complications after third molar extraction—systematic review. *Journal of Clinical Medicine*, 9(12), 1–13. <https://doi.org/10.3390/jcm9123988>
- Kim, C., Hwang, K.-G., & Park, C.-J. (2018). Local anesthesia for mandibular third molar extraction. *Journal of Dental Anesthesia and Pain Medicine*, 18(5), 287. <https://doi.org/10.17245/jdapm.2018.18.5.287>
- Konkel, J. E., O'Boyle, C., & Krishnan, S. (2019). Distal consequences of oral inflammation. *Frontiers in Immunology*, 10(JUN). <https://doi.org/10.3389/fimmu.2019.01403>
- Loureiro, R. M., Sumi, D. V., Tames, H., Ribeiro, S. P. P., Soares, C. R., Gomes, R. L. E., & Abstracto, M. M. D. (2020). Imágenes de corte transversal de tercer
- Mahardawi, B., Kumar, K. C., Arunakul, K., Chaiyasamut, T., & Wongsirichat, N. (2020). Judgement in artificial eruption of embedded teeth from an oral surgery perspective: Review article. *Journal of the Korean Association of Oral and Maxillofacial Surgeons*, 46(1), 12–18. <https://doi.org/10.5125/jkaoms.2020.46.1.12>
- Marinkovic, D., Azócar, D., & Romo, L. (2020). Terapia antibiótica postoperatoria en pacientes sanos sometidos a cirugía de terceros molares impactados. *International Journal of Interdisciplinary Dentistry*, 13(3), 186–190. <https://doi.org/10.4067/s2452-55882020000300186>
- Moreira Zevallos, P., & Barona Terán, J. (2021). Características De Los Terceros Molares Inferiores Impactados Observados Por Medios Radiográficos. *Revista Científica Especialidades Odontológicas UG*, 1(2). <https://doi.org/10.53591/eoug.vi2.16>
- Moreno, M. T., Díaz, A., González, A., Manríquez Soto, G., & Toro-Ibacache, V. (2019). Is third molar agenesis an anomaly or just a sign of variation? Prevalence and manner of presentation of this condition in a sample from the metropolitan region of Chile. *International Journal of Morphology*, 37(4), 1382–1386. <https://doi.org/10.4067/S0717-95022019000401382>
- Nardo, D. Di, Mazzucchi, G., Lollobrigida, M., Passariello, C., Guarnieri, R., Galli, M., De Biase, A., & Testarelli, L. (2019). Immediate or delayed retrieval of the displaced third molar: A review. *J Clin Exp Dent*, 11(1), 55–61. <https://doi.org/10.4317/jced.55379>
- Oda, M., Nishida, I., Habu, M., Takahashi, O., Tsurushima, H., Otani, T., Yoshiga, D., Saeki, K., Tanaka, T., Wakasugi-Sato, N., Matsumoto-Takeda, S., Nagasaki, Y., Miyamoto, I., Kito, S., Sasaguri, M., & Morimoto, Y. (2021). Overview of radiological studies on visualization of gubernaculum tracts of permanent teeth. *Journal of Clinical Medicine*, 10(14). <https://doi.org/10.3390/jcm10143051>
- Pacheco-vergara, M. J., & Cartes-velásquez, R. A. (2016). de cirugía bucal . Revisión de la literatura. 20, 13–21.
- Palareti, G., Legnani, C., Cosmi, B., Antonucci, E., Erba, N., Poli, D., Testa, S., & Tosetto, A. (2016). Comparison between different D-Dimer cutoff values to assess the individual risk of recurrent venous thromboembolism: Analysis of results obtained in the DULCIS study. *International Journal of Laboratory Hematology*, 38(1), 42–49. <https://doi.org/10.1111/ijlh.12426>

- Poblete, F., Dallserra, M., Yanine, N., Araya, I., Cortés, R., Vergara, C., & Villanueva, J. (2020). Incidencia de complicaciones post quirúrgicas en cirugía bucal. *International Journal of Interdisciplinary Dentistry*, 13(1), 13–16. <https://doi.org/10.4067/s2452-55882020000100013>
- Rivera-Herrera, R. S., Esparza-Villalpando, V., Bermeo-Escalona, J. R., Martínez-Rider, R., & Pozos-Guillén, A. (2020). Análisis de concordancia de tres clasificaciones de terceros molares mandibulares retenidos. *Gaceta Medica de Mexico*, 156(1), 22–26. <https://doi.org/10.24875/GMM.19005113>
- Saber, A. M., Altoukhi, D. H., Horaib, M. F., El-Housseiny, A. A., Alamoudi, N. M., & Sabbagh, H. J. (2018). Consequences of early extraction of compromised first permanent molar: A systematic review. *BMC Oral Health*, 18(1), 1–15. <https://doi.org/10.1186/s12903-018-0516-4>
- Shuborna, N. S., Chaiyasamut, T., Sakdajeyont, W., Vorakulpipat, C., Rojvanakarn, M., & Wongsirichat, N. (2019). Generation of novel hyaluronic acid biomaterials for study of pain in third molar intervention: a review. *Journal of Dental Anesthesia and Pain Medicine*, 19(1), 11. <https://doi.org/10.17245/jdapm.2019.19.11>
- Staderini, E., Patini, R., Guglielmi, F., Camodeca, A., & Gallenzi, P. (2019). How to manage impacted third molars: Germectomy or delayed removal? A systematic literature review. *Medicina (Lithuania)*, 55(3), 1–14. <https://doi.org/10.3390/medicina55030079>
- Teshome, A. (2017). The efficacy of chlorhexidine gel in the prevention of alveolar osteitis after mandibular third molar extraction: A systematic review and meta-analysis. *BMC Oral Health*, 17(1). <https://doi.org/10.1186/s12903-017-0376-3>
- Tg, M. (2020). Ghaemia H, Nienhuijs MEL, Toedtling V, Perry J, Tummers M, Hoppenreijts TJM, Van der Sanden WJM, Mettes TG. <https://doi.org/10.1002/14651858.CD003879.pub5.www.cochranelibrary.com>
- Vista de Control inflamatorio postquirúrgico mediante Kinesiotape en exodoncia de terceros molares. Retrieved June 2, 2022, from <https://reciamuc.com/~recimund/index.php/es/article/view/1351/1868>
- Xiang, X., Shi, P., Zhang, P., Shen, J., & Kang, J. (2019). Impact of platelet-rich fibrin on mandibular third molar surgery recovery: A systematic review and meta-analysis. *BMC Oral Health*, 19(1), 1–10. <https://doi.org/10.1186/s12903-019-0824-3>