

Terapia da tração reversa maxilar com máscara facial de Petit – relato de caso

Maxillary protraction with a Petit-type face mask – case report

Bruno Tochetto Primo*

Sérgio Vanderlei Eidt**

João Antonio Gregianin*

Neudí Antonio Primo*

Italo Medeiros Faraco Junior***

Resumo

A terapia da tração reversa maxilar é indicada para solução de casos ortodônticos como alternativa não cirúrgica para correção de má oclusão de classe III esquelética. Permite a movimentação ortopédica da maxila para frente e para baixo por meio do remodelamento das suturas maxilares, enquanto a mandíbula mostra uma rotação no sentido horário, que corrige a concavidade do perfil dos tecidos moles. A técnica pode ser associada a procedimentos cirúrgicos e ou movimentos de expansão maxilar rápida. Resultados melhores são obtidos quando a terapia é empregada em pacientes jovens, quando comparados a pacientes com mais idade. **Objetivo e Relato de Caso:** O objetivo do trabalho é relatar o caso de uma paciente em fase de dentadura mista com má oclusão de classe III, maxila estreita, mordida cruzada anterior e posterior, tratada por meio da tração reversa da maxila com máscara facial de Petit e expansor do tipo Hyrax. **Considerações finais:** O tracionamento da maxila por meio da terapia da tração reversa com máscara facial, associado à expansão maxilar, resultou em benefícios para a correção das deficiências maxilares transversais e características da classe III.

Palavras-chave: Má oclusão. Má oclusão de Angle classe III. Aparelhos de tração extrabucal.

Introdução

O tratamento de má oclusão classe III esquelética representa um grande desafio ao profissional em razão do crescimento potencialmente desfavorável e da imprevisibilidade de resultados estáveis e estéticos¹⁻⁴.

Tratamentos na dentição permanente podem ser relativamente simples quando o problema se limita às estruturas dentais. No entanto, quando a deformidade afeta as estruturas ósseas, tais como a deficiência maxilar, crescimento excessivo da mandíbula, ou uma combinação de ambos, as opções de tratamento são muito reduzidas.

A abordagem terapêutica com a máscara facial proporciona uma força anterior constante na maxila. É indicada como método não cirúrgico para correção de casos de má oclusão classe III, sendo empregada nos pacientes com necessidade de modificar a orientação do crescimento facial³⁻⁵. Inicia-se seu emprego quando os incisivos centrais superiores erupcionam ou após a erupção dos quatro incisivos maxilares e dos primeiros molares mandibulares⁶. Dentre os diversos tipos de máscara facial disponíveis, o modelo Petit é uma máscara pré-fabricada que reduz o tempo de atendimento e tem maior aceitação pelos pacientes, por ser um modelo mais simples.

Quando, além da retrusão maxilar, existe o estreitamento, o tratamento precoce por meio da tração reversa deve ser associado a dispositivos de

* Alunos do programa de pós-graduação (mestrado) em Odontologia da Universidade Luterana do Brasil (Ulbra), Canoas, RS, Brasil.

** Aluno do curso de doutorado em Ortodontia pela SL/Mandic, São Paulo, SP, Brasil.

*** Professor de Clínica Infantil do Curso de Odontologia da Ulbra, Canoas, RS, Brasil.

expansão maxilar, pois permite a correção da deficiência transversa, da mordida cruzada posterior, aumento do comprimento do arco, além de facilita a movimentação da maxila para baixo e para frente em razão da disjunção das suturas maxilares⁷⁻¹⁰. Segundo Araújo e Araújo¹¹ (2008), a técnica provoca o tracionamento da maxila anteriormente e o redirecionamento da mandíbula em sentido horário, para baixo e para trás. A seleção dos casos é de extrema importância para esta abordagem terapêutica, que é contraindicada para pacientes com características de face longa (mordida aberta), uma vez que a rotação mandibular agravaria o problema, aumentando a probabilidade de necessidade de correção cirúrgica^{3,7,11}. O tratamento é mais adequado e está indicado para as pessoas com verdadeiro retroposicionamento maxilar e altura facial curta⁷.

Entretanto, a técnica apresenta limitações, como, por exemplo, a baixa aceitação pelos pacientes em virtude das proporções do aparelho, uso intensivo diário (12/16h por dia), limitado avanço maxilar, alto risco de recidivas e possíveis complicações na articulação temporomandibular^{2,10}.

O objetivo do trabalho é relatar o caso de uma paciente em fase de dentadura mista com má oclusão classe III, maxila estreita, mordida cruzada anterior e posterior, tratada por meio da tração reversa da maxila com máscara facial de Petit e expansor do tipo Hyrax.

Relato de caso

Paciente do gênero feminino, sete anos e oito meses de idade, procurou atendimento especializado ortodôntico, tendo como queixa a não erupção dos incisivos laterais superiores. Foi realizado exame físico e solicitada documentação ortodôntica. O responsável pela paciente foi conscientizado sobre os detalhes do pré, trans e pós-tratamento, autorizou a execução dos procedimentos e a documentação fotográfica, com fins de publicação e divulgação. Na análise facial foi observado perfil côncavo, ângulo nasolabial aberto, lábio superior fino e deficiência transversal quando analisada no sorriso. No exame clínico foi constatada relação de classe III dental, mordida cruzada anterior, maxila estreita e ausência de espaço para erupção dos incisivos laterais superiores (Fig. 1).

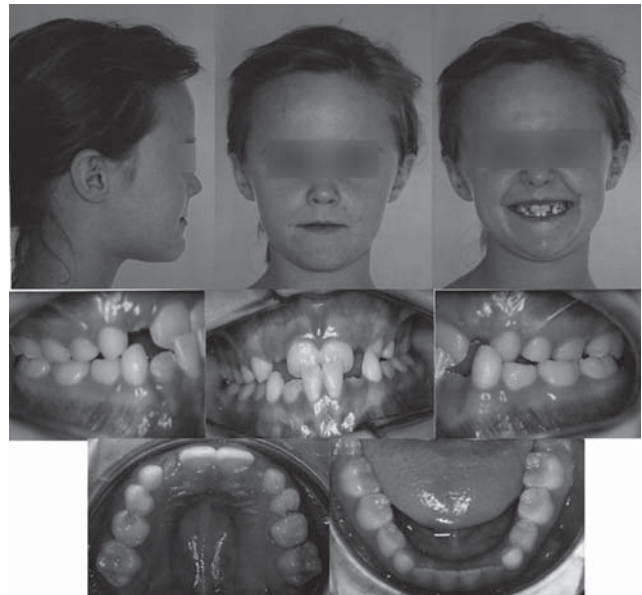

Figura 1 - Fotografias extrabucais e intrabucais da paciente pré-tratamento

Na análise cefalométrica de Ricketts observou-se o ângulo da deflexão craniana aumentado, medindo 30° , quando o ideal seriam 27° . Além disso, constatou-se distância porio-PTV diminuída, medindo -36 mm, quando o ideal seria $-38,5$ mm. Esqueleticamente, constatou-se ser uma paciente classe III em razão de a medida da convexidade estar negativa, em -3 mm, quando deveria ser positiva, $+2$ mm. Analisando a maxila, observou-se o ângulo basionasio com ponto A diminuído (58°), quando o ideal seriam 60° , o que aponta uma retrusão espacial da maxila. Quanto ao tamanho desta, verificado com o ângulo formado entre o plano de Frankfurt e a linha nasio-ponto A, observou-se 90° , quando deveriam ser 94° , sendo, portanto, uma maxila pequena. Quanto à mandíbula, observa-se o comprimento do corpo (Xi-Pm) um pouco maior do que o normal, com 66 mm, quando deveria ser 64 mm, e a direção de seu crescimento, indicada pelo eixo facial, que foi de 93° , sendo o ideal 90° , indicando uma tendência de classe III. O índice VERT de Ricketts indica ser um paciente braquifacial moderado (Fig. 2).

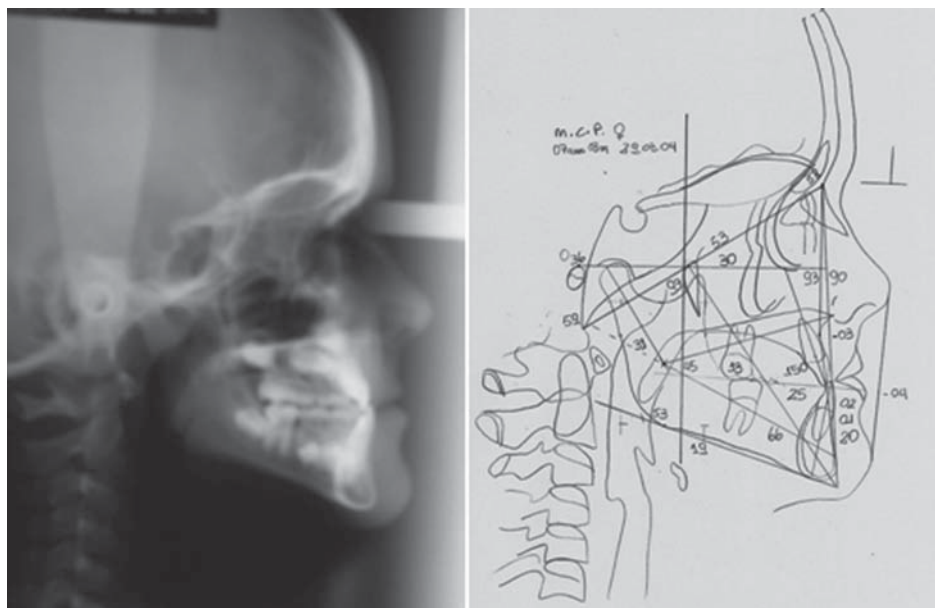


Figura 2 - Radiografia de perfil e análise cefalométrica pré-tratamento

Iniciou-se o tratamento com a correção transversal maxilar, utilizando o aparelho de expansão rápida da maxila Hyrax, Dentaurum 9 mm. O protocolo de ativação foi dois quartos de volta pela manhã e à tarde nos três primeiros dias e um quarto de volta pela manhã e à tarde durante os demais dias, até que as cúspides palatinas dos molares superiores tocassem as cúspides vestibulares dos molares inferiores, o que aconteceu em 15 dias. Após, foi instalada uma máscara facial modelo Petit utilizando 300 g de força de protrusão, durante 16h diárias. Esta força foi aumentada após trinta dias para 400 g, por um período de nove meses, considerada por Ricketts¹² (1996) uma força ortopédica, concomitantemente ao uso do aparelho expansor, porém sem mais ativações (Fig. 3).

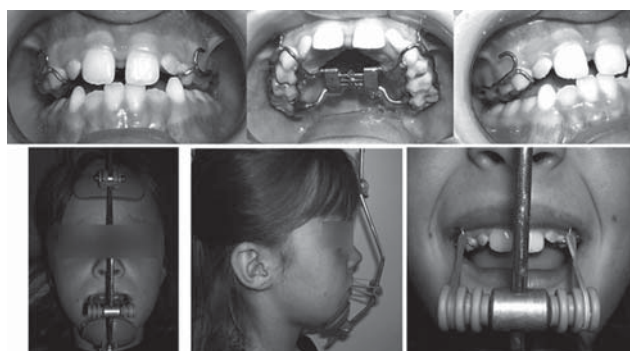

Figura 3 - Fotografias intrabucais com expansão maxilar e extrabucais com a máscara facial

Seis meses após o término do uso da máscara facial, uma nova documentação foi solicitada para reavaliação do caso (Fig. 4). Na análise cefalométrica foi possível verificar uma melhora na convexidade e na posição da maxila e um melhor direcionamento do crescimento do eixo facial, otimizando a posição da mandíbula no espaço, rotacionando-a no sentido horário (Tab. 1).

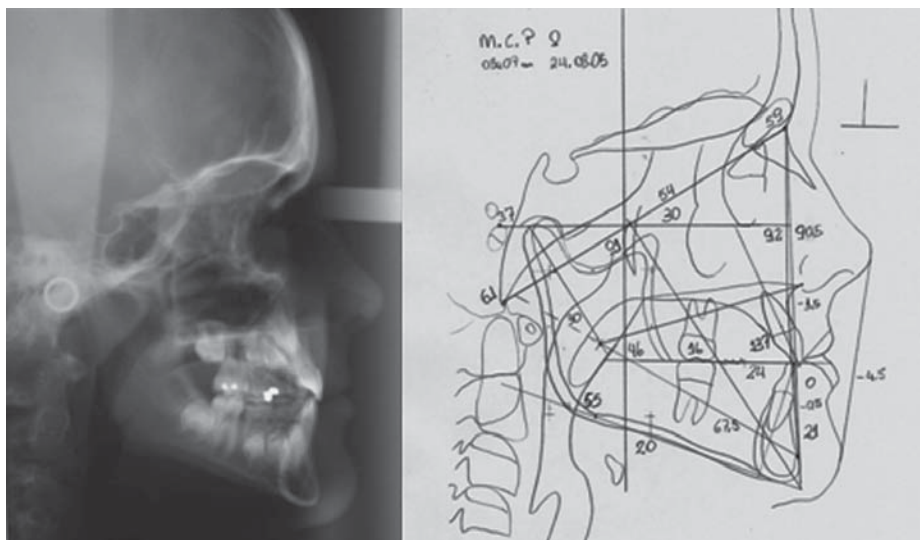


Figura 4 - Radiografia de perfil e análise cefalométrica pós-tratamento

Tabela 1 - Dados cefalométricos pré e pós-tratamento da paciente

	Pré-tratamento	Pós-tratamento
Convexidade facial	-3 mm	-1,5 mm
Angulação da posição maxilar	58°	59°
Comprimento do corpo mandibular	66 mm	67,5 mm
Eixo Facial	93°	91°

Decorrido o tempo de expansão e de uso da máscara facial, o que levou um ano, iniciou-se o uso do aparelho de hexa hélice de Ricketts para manter a expansão maxilar, enquanto se aguardava a erupção dos dentes permanentes (Fig. 5).

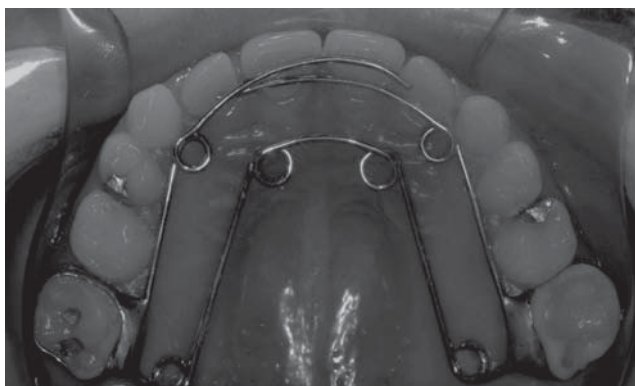


Figura 5 - Hexa hélice de Ricketts

Após um ano, conseguiu-se manter a expansão do arco dental maxilar e cortaram-se os braços laterais do aparelho, permitindo a irrupção dos pré-molares, passando o aparelho a denominar-se quadri hélice de Ricketts, enquanto se aguardavam os demais dentes permanentes irromperem. Analisando a face da paciente, foi possível observar uma melhora no perfil, agora reto, ângulo nasolabial normal e lábio superior mais volumoso. Na dentição foi possível verificar correção transversal, mordida cruzada anterior corrigida e espaço para a irrupção dos incisivos laterais permanentes (Fig. 6).

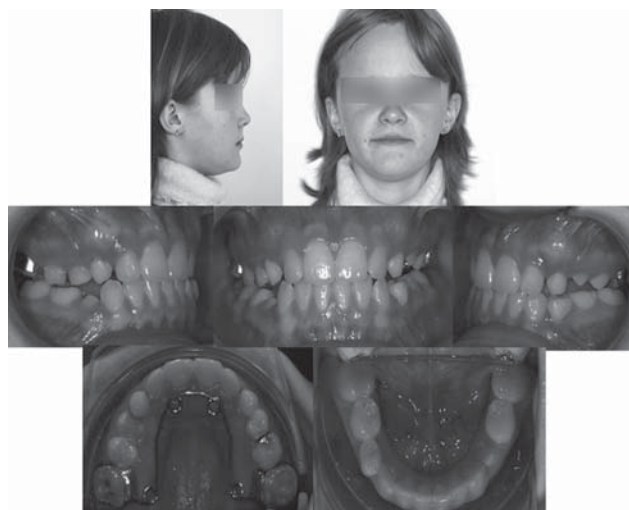


Figura 6 - Fotografias extrabucais e intrabucais pós-tratamento da primeira fase

Nesta primeira fase de tratamento foram trabalhadas as bases ósseas (ortopedia). Quando todos os dentes permanentes estiverem na cavidade bucal, iniciar-se-á a segunda fase, com ortodontia fixa compensatória de classe III.

O responsável pela paciente em questão autorizou a publicação do caso por meio da assinatura de um termo de consentimento livre e esclarecido.

Discussão

Para tratamento precoce de má oclusão classe III decorrente da atresia maxilar pode-se optar pelo uso da máscara facial, que é capaz de promover a protração da maxila para anterior. Entretanto, é um tratamento que depende da experiência e conhecimento do profissional e está diretamente relacionado ao grau de cooperação do paciente, fator decisivo de sucesso.

O desenvolvimento de classe III afeta a aparência e a harmonia dentofacial, geralmente trazendo problemas psicológicos para as crianças; consequentemente, elas desenvolvem atitudes negativas de autodepreciação e baixa autoestima, levados para a vida adulta, mesmo depois de submetidas a cirurgias corretivas^{13,14}.

O tratamento com máscara facial em pacientes com classe III esquelética, caracterizada pela deficiência anteroposterior e transversal de maxila, que já passaram da fase de crescimento puberal é problemático. Evidencia-se isso quando os tratamentos ortodônticos e ortopédicos não conseguem corrigir a discrepância da relação maxilomandibular, sendo a opção de tratamento a combinação da abordagem cirúrgica ortognática com a ortodontia¹⁰. Segundo Baccetti et al.² (1998) e Kim et al.⁵ (1999), resultados melhores são obtidos quando o tratamento com máscara facial acontece no início da dentição mista, em comparação com o mesmo tratamento realizado ao final da dentição mista. Quanto ao gênero, em análises cefalométricas, mudanças mais significativas foram observadas em meninas de três a seis anos, em comparação com meninos da mesma faixa etária⁴.

A terapia da máscara facial foi combinada com a de expansão maxilar em virtude da presença de maxila estreita, acarretando mordida cruzada posterior. Quando aparecem no diagnóstico deficiência das bases ósseas, maxila retraída, independentemente da presença de mordida cruzada, é indicada a colocação de um aparelho expensor com a intenção de estimular os sítios de crescimento, suturas, como, por exemplo, frontomaxilar, nasomaxilar e zigomático-maxilar. A disjunção das suturas facilita o trabalho ortopédico, com o crescimento normal da maxila, que tem um deslocamento para baixo e para frente. Com a utilização da máscara de Petit, apontando-se um ponto no fronte e outro no mento para tracionar a maxila na sua direção de crescimento para baixo e para frente, aplicou-se uma força ortopédica de 200 g de cada lado, capaz de induzir o crescimento ósseo. Essa força foi aplicada durante nove meses a um ano, tempo necessário para crescer e ter estabilidade óssea.

Para o diagnóstico nos portadores de má oclusão de classe III o estudo da face, da cefalometria e características dentais são imprescindíveis. Entretanto, análise hereditária que leve em consideração não somente as características faciais, cefalométricas e dentais dos pais e de irmãos mais velhos, mas também informações sobre eventuais intervenções já executadas em outros membros da família, é muito importante¹¹.

O tratamento precoce de casos de classe III esquelética com máscara facial, como no caso relatado, possibilita minimizar futuras intervenções cirúrgicas e restabelecer funções, tendo também importância no fator psicológico da criança, pois res-

gata a autoestima, visto tratar-se de um desvio que afeta muito a estética.

Considerações finais

O tracionamento da maxila por meio da terapia da tração reversa com máscara facial de Petit associado à expansão rápida da maxila resultou em benefícios para a correção das deficiências maxilares transversais e características da classe III como alternativa não cirúrgica de tratamento, possibilitando minimizar futuras intervenções cirúrgicas

Abstract

Maxillary protraction is indicated as a non-surgical alternative to solve orthodontic cases for the correction of class III malocclusion. It allows a forward and downward movement of the maxilla via remodeling of maxillary sutures, while a clockwise mandibular rotation occurs, thus correcting the concave side of soft tissues. The technique can be associated with surgical procedures and/or with rapid maxillary expansion. Maxillary protraction provides better results when used in young patients compared to older ones. Objective and Case Report: The objective of this study was to report the case of a patient in mixed dentition presenting with class III malocclusion, maxillary narrow, anterior and posterior crossbite, treated with maxillary protraction with a Petit-type face mask and a Hyrax expansion appliance. Final considerations: The maxillary protraction with a Petit face mask, associated with maxillary expansion, was useful in the correction of transverse maxillary deficiency and Class III malocclusion.

Key words: Malocclusion. Malocclusion Angle class III. Extraoral traction appliances.

Referências

1. Arman A, Ufuk Toygar T, Abuhijleh E. Evaluation of maxillary protraction and fixed appliance therapy in class III patients. *Eur J Orthod.* 2006; 28(4):383-92.
2. Baccetti T, McGill JS, Franchi L, McNamara JA Jr, Tollaro I. Skeletal effects of early treatment of class III malocclusion with maxillary expansion and face-mask therapy. *Am J Orthod Dentofacial Orthop* 1998; 113(3):333-43.
3. Macdonald KE, Kapust AJ, Turley PK. Cephalometric changes after the correction of class III malocclusion with maxillary expansion/face-mask therapy. *Am J Orthod Dentofacial Orthop* 1999; 116(1):13-24.
4. Saadia M, Torres E. Sagittal changes after maxillary protraction with expansion in class III patients in the primary, mixed, and late mixed dentitions: a longitudinal retrospective study. *Am J Orthod Dentofacial Orthop.* 2000; 117(6):669-80.
5. Kim JH, Viana MA, Graber TM, Omerza FF, BeGole EA. The effectiveness of protraction face mask therapy: a meta-analysis. *Am J Orthod Dentofacial Orthop* 1999; 115(6):675-85.

6. Deguchi T, Kanomi R, Ashizawa Y, Rosenstein SW. Very early face mask therapy in class III children. *Angle Orthod* 1999; 69(4):349-55.
7. Gallagher RW, Miranda F, Buschang PH. Maxillary protraction: treatment and posttreatment effects. *Am J Orthod Dentofacial Orthop* 1998; 113(6):612-9.
8. Turley PK. Managing the developing class III malocclusion with palatal expansion and facemask therapy. *Am J Orthod Dentofacial Orthop* 2002; 122(4):349-52.
9. Alcan T, Keles A, Erverdi N. The effects of a modified protraction headgear on maxilla. *Am J Orthod Dentofacial Orthop* 2000; 117(1):27-38.
10. Pelo S, Boniello R, Gasparini G, Longobardi G. Maxillary corticotomy and extraoral orthopedic traction in mature teenage patients: a case report. *J Contemp Dent Pract* 2007; 8(5):76-84.
11. Araújo EA, Araújo CR. Abordagem clínica não-cirúrgica no tratamento da má oclusão de Classe III. *R Dental Press Ortodon Ortop Facial* 2008; 13(6): 128-57.
12. Ricketts RM. The logic keys to bioprogressive therapy and treatment mechanics. *Am Inst for Biopro Educ, Scottsdale, AZ*, 1996.
13. Stricker G, Clifford E, Cohen LK, Giddon DB, Meskin LH, Evans CA. Psychosocial aspects of craniofacial disfigurement, a "state of the art" assessment conducted by the craniofacial Anomalies Program Branch, NIDR. *Am J Orthod* 1979; 76:410-22.
14. Flannary CM, Barnwell GM, VanSickels JE, Littlefield JH, Rugh AL. Impact of orthognathic surgery on normal and abnormal personality dimensions: A 2-year follow-up study of 61 patients. *Am J Orthod Dentofacial Orthop* 1990; 98:313-22.

Endereço para correspondência

Bruno Tochetto Primo
Rua Barão do Rio Branco, 430-E, sala 18
Centro Integrado de Saúde
89802-100 Chapecó - SC
Fone: (49) 3322-5521
E-mail: brunoprime01@yahoo.com.br

Recebido: 04.12.2009 Aceito: 23.03.2010